COUNTWAY LIBRARY
HC 289R Z

Digitized by Google

Die mikroskopischen Untersuchungsmethoden des Auges.

Von

Dr. S. SELIGMANN
Augenarzt in Hamburg.

Berlin 1899.
VERLAG VON S. KARGER
KARLSTRASSE 15.

BOSTON MEDICAL LIBRARY
IN THE
FRANCIS A. COUNTWAY
LIBRARY OF MEDICINE

Alle Rechte,
besonders das der Uebersetzung in fremde Sprachen, vorbehalten.

Gedruckt bei Imberg & Lefson in Berlin SW.

Digitized by Google

Vorwort.

Als Verfasser anfing, sich mit der mikroskopischen Untersuchung des normalen und kranken Auges zu beschäftigen, musste er es sehr entbehren, keinen Leitfaden zur Hand zu haben, der ihn bei der Erforschung dieses so schwer zu behandelnden Organes unterstützen konnte. Einige der vorhandenen Lehrbücher über histologische Technik geben zwar Anweisungen über die Behandlung des Auges, aber dieselben sind so kurz gefasst und so unzureichend, dass derjenige, der eine feine histologische Untersuchung eines Augapfels vornehmen will, sich bald nach anderen Hilfsmitteln umsehen muss, wenn er nicht viel Zeit und Mühe und vieles kostbare Material beim Ausprobieren verlieren will. Verfasser ist deshalb seit Jahren bemüht gewesen, alle die Methoden, die in zahlreichen Werken und Zeitschriften zerstreut über die Untersuchung des Sehorgans angegeben sind, zu sammeln und auf Grund eigener Erfahrungen zu sichten und zusammenzustellen.

Ursprünglich hatte ich keineswegs die Absicht, diese Methoden zu veröffentlichen; ich verdanke die Anregung hierzu meinem hochverehrten Lehrer, Herrn Prof. Silex, dem ich an dieser Stelle für seine Anregung und für das Interesse, das er an dem Fortschreiten meiner Arbeit genommen hat, meinen verbindlichsten Dank ausspreche.

Das vorliegende Büchlein ist für alle die geschrieben, die bei ihren Arbeiten gerne eine Anweisung für die besten Untersuchungs- und praktischsten Präparationsmethoden haben möchten. Gerade die letzten spielen bei der histologischen Erforschung des Auges eine wichtige Rolle und sind in den gebräuchlichen Lehrbüchern so gut wie garnicht erwähnt. Besondere Rücksicht ist namentlich auf die Interessen des Ophthalmologen genommen worden. Die den Augenarzt hauptsächlich interessierenden Fragen der klinischen und experimentellen Pathologie sind so weit als möglich berücksichtigt worden.

Digitized by Google

Das Büchlein hätte kürzer ausfallen können, wenn Verfasser sich nur auf das beschränkt hätte, was speziell für die Augenuntersuchung nötig ist, und alles dasjenige weggelassen hätte, was auch in anderen Büchern über histologische Technik zu finden ist. Diese Art der Bearbeitung wäre für den Verfasser sicher bequemer gewesen, der Leser hätte aber die Unbequemlichkeit gehabt, bei seinem Arbeiten neben diesem Büchlein noch ein anderes zur Hand nehmen zu müssen. Damit dieses dem Leser erspart bleibe und er Alles, was für ihn bei der Bearbeitung des Bulbus zu wissen nötig ist, in einem Buche fände, wurde diese Art der Abfassung gewählt. Die Lehrbücher von Böhm u. Oppel, Fol, Frey, Friedländer-Eberth, Israel, Kahlden, Pollack, Ranvier, Rawitz, Schmorl, Stöhr wurden dabei in reichlichem Maasse benutzt. Was die speziellen Untersuchungsmethoden des Auges betrifft, so hofft Verfasser, dass dieselben so ausführlich beschrieben sind, dass im Allgemeinen kein Missverständnis möglich ist; sollte sich aber dennoch Jemand noch genauer über irgend eine Methode orientieren wollen, so findet er in dem jeden Kapitel folgendem Litteraturverzeichnis die Stelle, die Verfasser für seine Bearbeitung benutzt hat.

Am Schlusse des Vorworts bleibt mir noch die angenehme Pflicht übrig, Herrn Geheimrat Prof. Hertwig für das freundliche Interesse, dass er meinen Arbeiten zuwandte, und Herrn Privatdozenten Dr. Krause für manchen guten Rat, den er mir gegeben hat, meinen aufrichtigsten Dank abzustatten.

Berlin, Juli 1898.
Anatom. Biolog. Institut.

S. Seligmann.

Inhaltsverzeichnis.

Allgemeiner Teil.

	Seite
Kap. I. Beschaffen des Materiales	1
Kap. II. Das Töten der Tiere	3
Kap. III. Die Herausnahme des Augapfels	4
Kap. IV. Die Orientierung am Augapfel	5
Kap. V. Die Präparation des Augapfels	12
a) Durchschnitte des Augapfels	12
b) Schichtenpräparation	13
Kap. VI. Die Conservierung des Augapfels . . .	15
a) Trocknen	15
b) Conservierende Flüssigkeiten	15
c) Einschluss in Gelatine	17
Kap. VII. Beobachtung von lebendem Gewebe . .	21
a) Kreislauf	21
b) Entzündung	21
Kap. VIII. Die Herstellung des mikroskopischen Präparates	25
a) Fixieren	26
Fixationsmittel	26
Anwendung derselben	39
b) Auswaschen	40
c) Entkalken	41
d) Härten	45
e) Aufschneiden des Bulbus	46
f) Einbettung.	47
g) Anfertigung und Behandlung der Schnitte .	56
h) Färbemethoden	66
i) Entwässern der Schnitte.	78
k) Aufhellen der Schnitte	78
l) Einschliessen derselben	79

Seite

Kap. IX. Darstellung der nervösen Elemente . . . 82
a) Markhaltige Nervenfasern 82
b) Achsencylinder 87
c) Ganglienzellen 90
d) Neuroglia 93
Die Golgi'sche Methode 96
Die Ehrlich'sche vitale Methylenblaumethode 104

Kap. X. Methoden zur Darstellung besonderer Zell- und Gewebsbestandteile 111
A. Kern- und Protoplasmastructur 111
B. Elastische Fasern 114
C. Fett 116
D. Fibrin 116
E. Cholestearin 118
F. Kalk 118
G. Schleimige Entartung 119
H. Hyaline und colloide Entartung 120
I. Amyloide Entartung 121
K. Glykogen 124

Spezieller Teil.

Kap. XI. Cornea und Sclera 128
Cornea 128
a) Cornealepithel 130
b) Vordere Basalmembran 131
c) Grundsubstanz der Hornhaut 131
Fibrillen 131
Saftbahnen 133
Hornhautzellen 139
d) Hintere Basalmembran 141
e) Hornhautendothel 143
f) Nerven der Hornhaut 145
Sclera 147

Kap. XII. Uvealtractus 151
Chorioidea 151
Vorderer Uvealtractus 152
Mydriasis und Miosis 153
Ciliarkörper 153
Ciliarmuskel 153
Nerven 155

Digitized by Google

Seite

Augenpigment 156
Entfärbungsmittel für Augenpigment 157

Kap. XIII. Die Retina 160
a) Flächenpräparate 161
Präparation der Retina 161
Beleuchtungsverhältnisse 162
b) Querschnitte 163
c) Flächenschnitte 165
Färbung der Retina 166
d) Anwendung der Methylenblaumethode . . . 170
e) Anwendung der Golgi-Cajal'schen Methode . 172
f) Macerationsmethoden 174
g) Schichtenuntersuchung der Retina 176
1. Margo limitans interna 176
2. Nervenfaserschicht 177
3. Ganglienzellenschicht 179
4. Innere reticuläre Schicht 179
5. Körnerschicht 180
6. Aeussere reticuläre Schicht 180
7. Zapfenfaserschicht 181
8. Zapfen- und Stäbchenkörner 181
9. Membrana limitans externa 181
10. Stäbchen-Zapfenschicht 181
a) Stäbchen 181
Sehpurpur 182
Optogramm 184
b) Zapfen 186
11. Pigmentepithel 188
Macula lutea und Fovea centralis . . . 189
Glioma retinae 189

Kap. XIV. Linse und Zonula Zinnii 193
a) Linsenkapsel 193
b) Linsenepithel 194
c) Linsenfasern 194
Schnitte durch die Linse 196
Catarakt 197
Petit'scher Kanal 198
Zonula Zinnii 198

Kap. XV. Glaskörper 201
a) Membrana hyaloidea 201
b) Glaskörperhäute 201

Digitized by Google

Seite

c) Spalträume 202
d) Glaskörperzellen 202
e) Centralkanal 203

Kap. XVI. Sehnerv 205

Kap. XVII. Schutz- und Hilfsapparate des Auges . 207
I) Conjunctiva 207
II) Augenlider 209
III) Thränenapparat 210
IV) Augenmuskeln 210
V) Ganglion ciliare 211

Kap. XVIII. A. Blutbahnen 212
B. Lymphbahnen 228

Kap. XIX. Nachweis von fremdartigen Bestandteilen im Augeninnern 234

A. Eisen 234
B. Kupfer 237
C. Quecksilber 237

Allgemeiner Teil.

Erstes Kapitel.

Beschaffen des Materiales.

Wie bei allen anderen Organen, so ist es gerade bei den am Auge besonders rasch auftretenden postmortalen Veränderungen unbedingt nötig, nur mit frischem Material zu arbeiten. Leider ist dies mit grossen Schwierigkeiten verknüpft, und ein gesundes **menschliches Auge** in brauchbarem Zustande zu erhalten, wird nicht oft gelingen. Ein später als 2—3, höchstens 5 Stunden post mortem enucleierter Bulbus ist für die Untersuchung nicht mehr brauchbar. Auch die Fälle, wo wegen eines Tumors in der Orbita oder einer Verletzung des Augenhöhlendaches der gesunde oder wenigstens teilweise gesunde Augapfel entfernt werden muss und so sogar noch überlebend zur Untersuchung kommen kann, sind recht selten. Diese Schwierigkeiten fallen natürlich beim **Tierauge** vollkommen weg, da wir ja unmittelbar nach der Tötung des Tieres das Auge enucleieren können. Diese Operation am lebenden Tiere auszuführen, ist in den allermeisten Fällen eine unnötige Grausamkeit. Einige Untersucher scheinen dasselbe jedoch für die Untersuchung des Sehpurpurs für nötig zu halten.

Viel leichter als ein gesundes menschliches Auge können wir uns pathologisches Material verschaffen. Während alle anderen Organe grösstenteils erst nach dem Tode zur Untersuchung kommen können, ist dieses bei dem Auge nur ein seltener Ausnahmefall. Hier verschafft uns die Operation das meiste und immer lebensfrische Material. Auf diese Weise können wir fast die gesamten äusseren Augenerkrankungen zur mikroskopischen Untersuchung heranziehen, ohne dem Patienten Schaden zuzufügen. In vielen Fällen muss sogar die

Entfernung des erkrankten Gewebes zum Zwecke der Therapie vorgenommen werden. Die **Conjunctivalerkrankungen** können wir studieren, indem wir mit der Pincette eine Falte der zuvor cocainisierten Bindehaut aufheben und dieselbe vermittelst eines Scherenschlages entfernen. Beim Trachom können wir auch die einzelnen Follikeln ausquetschen, bei der Conjunctivitis membranacea können wir die Croupmembran abziehen, Randphlyctaenen, Knoten beim Frühjahrskatarrh etc. lassen sich exstirpieren. Erkrankungen der **Cornea** machen schon grössere Schwierigkeiten, sind aber doch teilweise der Untersuchung zugänglich. Dermoid- und andere Geschwülste können natürlich ohne weiteres entfernt werden. Bei dickem Pannus trachomatosus wird man die oberflächlichen Schichten abtragen, wenn derselbe über die Hornhautoberfläche prominiert; man erhält dabei sehr brauchbare Präparate. Bei der Fädchenkeratitis reisst man die Fädchen mit der Pincette los oder schabt dieselben samt dem angrenzenden Hornhautepithel vorsichtig mit einer Lanze ab. Manche Erkrankungen der **Iris** kann man an den durch Iridectomie ausgeschnittenen Irisstückchen studieren; auch die Membrana pupillaris perseverans kann, wenn sie durch ihre Grösse optische Störungen verursacht, durch Ausschneiden zur Untersuchung gewonnen werden. Pathologisch veränderte **Linsen** erhält man durch Extraction derselben. Stückchen von **Augenmuskeln** kann man bei der Vorlagerung des Schielmuskels ausschneiden; in den meisten Fällen erhält man aber dabei mehr Sehne als Muskel. Durch die Resection des **Nervus opticus** bekommen wir oft noch fast gesunde Sehnerven zur Untersuchung. Erkrankungen der **Augenlider**, des **Tarsus**, des **M. levator palpebrae** geben öfters eine Indication zur Operation und Entfernung eines Teiles des erkrankten Gewebes, ebenso Erkrankungen des **Thränensackes**, der **Thränendrüse**, der **Karunkel**.

In vielen Fällen sind wir gezwungen, den ganzen Bulbus zu entfernen. **Maligne Tumoren** der Retina und der Uvea, epibulbäre bösartige Geschwülste und Geschwülste der Augenhöhlenwände, Tuberculose der Iris- und Aderhaut, Verletzungen des Auges, schleichende Iridocyclitis und Iridochorioiditis, Atrophia und Phthisis bulbi, Ectasia bulbi totalis, Fälle von Glaucom und Hydrophthalmos, Ablatio retinae und Laxatio lentis etc. liefern uns ein reiches Untersuchungsmaterial.

Trotz alledem bleibt aber noch eine grosse Anzahl von Erkrankungen übrig, die wir nicht auf operativem Wege entfernen können, und die uns erst nach dem Tode des betreffenden

Kranken zugänglich werden, vorausgesetzt, dass die Angehörigen die Entfernung des erkrankten Bulbus gestatten. Um die Entstellung der Leiche zu verhindern, kann man sich in den Fällen, wo es sich um **Erkrankungen** der **Chlorioidea** der **Retina** oder des **Opticus** handelt, dadurch helfen, dass man nach Freilegen der Schädelbasis die Orbida von innen eröffnet und nur die hintere Bulbushälfte abträgt. Manche helfen sich auch dadurch, dass sie an Stelle des entfernten Sehorgans ein billiges Glasauge einsetzen.

Zweites Kapitel.

Das Töten der Tiere.

Kleinen Reptilien, Amphibien, Fischen, Vögeln schneidet man mit einer starken Scheere den Kopf ab und zerstört Gehirn und Rückenmark mit einer Nadel. Säugetiere lässt man durch einen kräftigen, bis zur Halswirbelsäule reichenden Schnitt oder nach Festbinden auf einem Operationsbrett durch Anschneiden einer Arteria femoralis verbluten, oder man tötet sie mit Chloroform. Zu diesem Zwecke drückt man entweder kleineren Tieren ein mit dieser Flüssigkeit getränktes Tuch gegen die Nase oder bringt grössere Tiere zusammen mit einem solchen Tuch oder Wattebausch unter eine starke Glasglocke oder Holzkiste. Wasserathmer kann man auch durch Chloroform töten, indem man dieses dem Wasser, in dem sie sich befinden, zusetzt. Ganz kleine Tiere, z. B. junge Fischbrut, kann man lebend in die Fixierungsflüssigkeit bringen.

Ueber den Chloroformtod ist zu bemerken, dass derartig getötete Tiere oft eine sehr störende Blutfülle des Schädels und der innerhalb der Orbita gelegenen Teile aufweisen, die z. B. bei der Injection von Gefässen, namentlich der Venen, nicht sehr erwünscht ist. Manchmal kann dieselbe allerdings sogar von Vorteil sein, z. B. beim Studium über den Fächer im Vogelauge, der im blutreichen Zustande öfters eine grössere Tiefenausdehnung haben soll als im blutleeren Zustande.

Drittes Kapitel.

Die Herausnahme des Augapfels.

Die Art und Weise der Enucleation des menschlichen Bulbus ist jedem Augenarzt so geläufig, dass wir darüber hinweg gehen können. Nur selten sind einige besondere Vorsichtsmassregeln dabei nötig. So hat man beim **Hydrops vaginae N. optici** vorgeschlagen, den Sehnerven vor der Untersuchung am Foramen opticum zu unterbinden, doch scheint auf die Unterbindung, wie Treitel[1]) hervorhebt, ein zu grosses Gewicht gelegt zu werden; wenigstens dürften ohne diese Manipulation nur ganz geringe Grade von Hydrops übersehen werden; besteht ein höherer Grad, so wird auch nach Abfliessen der den Intervaginalraum ausdehnenden Flüssigkeit die äussere Scheide sich nicht so glatt an die innere anschmiegen können wie unter normalen Verhältnissen und durch Faltung eine pathologische Veränderung zeigen.

Bei der **Embolie der Arteria centralis retinae** wird der Bulbus und Sehnerv samt der Carotis interna (von ihrem Austritte aus dem Canalis caroticus angefangen) durch Ausmeisselung des Orbitaldaches der Leiche entnommen, wobei die Wände des knöchernen Canales des Sehnerven vorläufig mit demselben herausgenommen werden, um eine Quetschung seines Inhaltes durch das Meisseln zu vermeiden; nach geschehener Fixierung werden die Knochenhüllen des canaliculären Teiles des Sehnerven sorgsam entfernt, und mit Alkohol weiter behandelt.

Bei der **vitalen Methylenblauinjection,** bei **Blut-** und **Lymphgefässstudien** muss man den Bulbus in situ injicieren und dazu manchmal das obere Orbitaldach wegbrechen.

Die Enucleation der Tieraugen geschieht ebenso wie beim Menschen. Besonders leicht ist dieselbe beim Kaninchen, dessen Bulbi sich ohne weiteres nach Einschneiden der Conjunctiva nach vorne luxieren lassen. Um die Augen eines Frosches möglichst schnell zu enucleieren, wickelt man denselben in ein Handtuch ein, bringt eines der Blätter einer starken geraden Schere in das Maul und zerschneidet mit einem Schnitte den Schädel der Länge nach zwischen Nasenlöchern und Augen hindurch. Dann werden aus beiden Teilen des gespaltenen Schädels

[1]) Th. Treitel, Beiträge zur patholog. Anatomie d. Auges. Graefes Archiv. Bd. 26. 3. S. 109.

die Bulbi herausgenommen, von anhängenden Muskeln und anderem Gewebe rein präpariert und weiter verarbeitet.

Bei Embryonen oder Tieren mit ganz kleinen oder rudimentären Augen ist die Enucleation nicht nötig; man bringt den ganzen abgeschnittenen Kopf, eventuell nach Entfernung des Unterkiefers, in die Fixierungsflüssigkeit.

Viertes Kapitel.

Die Orientierung am Augapfel.

Die Stellung des Auges zur Orbita markirt man sich vor der Enucleation durch ein Zeichen mit dem Höllensteinstift auf der Hornhaut, oder man bezeichnet sich die Lage des Musculus rectus externus und internus durch einen durch den Sehnenstumpf hindurchgezogenen Faden.

Abgesehen von diesen Hilfsmitteln können wir aber auch den anatomischen Bau des Auges zur Orientierung benutzen.

Betrachten wir zuerst die **Form des Auges.** Die geringe Abweichung des menschlichen Bulbus von der Kugelgestalt (sagittaler Durchmesser ca. 24 mm, transversaler Durchmesser nur wenig kleiner, senkrechter Durchmesser ca. 23 mm[1]) und der Umstand, das die nasale Augenhälfte kleiner ist als die temporale, sind so wenig in die Augen springend, dass wir sie nicht zur Orientierung verwerten können. Der kugeligen Form des Menschenauges am nächsten kommt die Augenform des Affen und der Fledermaus; auch hier überwiegt der sagittale Durchmesser nur ein wenig. Bei den übrigen Säugetieren ist der Längsdurchmesser dem Querdurchmesser entweder gleich (Ochs, Kalb, Schaf, Katze, Ratte, Waschbär, Luchs), oder nur unbedeutend kleiner (Pferd, Kuh, Schwein, Hund, Biber, Wolf, Murmeltier). Grössere Unterschiede finden sich beim Seehund (2 mm), beim Kaninchen (2,5 mm), beim Reh (5 mm), beim jungen asiatischen Elephanten (3,3 mm), beim Rind (7 mm), beim

[1]) Die Dimensionen des weiblichen Augapfels sind nach Sappey etwas geringer, als die des männlichen (sagittaler Durchmesser 23,9, transversaler 23,4, verticaler 23,0 mm beim Weib; sagittaler Durchmesser 24,6, transversaler 23,9, verticaler 23.5, beim Manne). Das Auge des Kindes wächst von der Geburt (Augenachse 17,5 mm) bis zum ersten Jahre nicht unerheblich, nimmt bis zur Pubertätszeit nur wenig (Augenachse 20–21 mm), dann aber bis zur definitiven Grösse rasch zu.

Walfisch (50 mm). Ausserdem ist der sagittale Durchmesser kürzer als der verticale beim Kaninchen (1 mm), beim Reh (4 mm) beim Elephanten (2 mm), beim Rind (5 mm) beim Walfisch (35 mm). Nach Koschel ist die Augenachse beim Pferd, Rind, Schaf, Schwein kürzer als der verticale Durchmesser des Bulbus. Bei der Katze und bei dem Hund ist sie länger. Aehnlich wie das Säugetierauge ist auch das Vogelauge durch ein Ueberwiegen des sagittalen Durchmessers ausgezeichnet. Am auffallendsten sind die Unterschiede bei den Wasservögeln. Das Auge der Ente z. B. hat im sagittalen Durchmesser 12 mm, im horizontalen 16 mm und im verticalen 15 mm, das des Nachtreihers 16, 22 und 21 mm. Beim Papagei beträgt der sagittale Durchmesser 15, der verticale 19 mm.

Bei einigen Vogelaugen (Eule, Bussard) ist der Unterschied in der Entwickelung des nasalen und temporalen Augensegmentes sehr auffallend, indem ersteres verkürzt, letzteres ausgeweitet wird. Auch das obere und untere Segment kann mehr oder minder von einer symmetrischen Entwicklung abweichen.

Derartig auffallende Differenzen finden sich auch bei den Fischen. Hier ist das frontale Segment gewöhnlich etwas flacher, das faciale bauchiger (Hecht). Beim Hecht übertrifft der Querdurchmesser des Auges den Verticaldurchmesser um $^1/_7$, beim Haifisch um $^1/_8$, beim Kabliau um $^1/_{10}$ seiner eigenen Länge. Gleichzeitig ist der Sagittaldurchmesser so verkürzt, dass das Auge eine ellipsoidische Form bekommen hat.

Bei den Amphibien sind die Verhältnisse ähnlich wie bei den Säugetieren. Der sagittale, horizontale und verticale Durchmesser des Froschauges z. B. sind 8, 8,8. und 7,8 mm.

Sehr werthvoll für uns ist der **Verlauf der Ciliararterien** und der **Eintritt des N. opticus.** Beim Menschen dringen die hinteren langen Ciliararterien zu jeder Seite des Opticus ziemlich genau horizontal in die Sclera ein und verlaufen in derselben Richtung schräg durch dieselbe weiter als dunkle Streifen nach vorne. Aehnlich verlaufen die Ciliararterien bei der Katze im horizontalen Meridian; beim Kaninchen, beim Hammel und Kalb unterhalb desselben. (A. Vossius).

Der Sehnerv tritt beim Menschen im unteren inneren Quadranten [1]) in den Bulbus ein, und zwar 3—4 mm medianwärts und etwas nach unten vom hinteren Pole. In demselben

[1]) Beim Neugeborenen erreicht nach Chiewitz und Merkel u. Orr der Opticus den Bulbus im medialen und oberen Quadranten.

Quadranten tritt er ein bei den Affen, der Katze, dem Waschbär, dem Stachelschwein, dem Elephant und dem Walfisch, ferner auch beim Pferd, doch ist hier die Entfernung der Opticusinsertion von dem hinteren Ende der Augenachse ungleich bedeutender, als bei einem der genannten Tiere.

Bei der grösseren Mehrzahl der Säugetiere (Hund, Kalb, Schaf, Hammel, Ziege, Reh), bei allen Vögeln und Amphibien ist die Eintrittsstelle des Opticus im unteren äusseren Quadranten.

Im oberen und äusseren Quadranten erreicht der Opticus den Bulbus beim Kaninchen (A. Vossius) und Murmeltier (R. Leuckart).

Ein nahezu centraler Eintritt findet sich unter den Säugetieren beim Bär, Dachs, Biber, Luchs, Narval. Auch bei den Fischen kommt dasselbe vor. Häufiger jedoch liegt hier die Eintrittsstelle nach innen (Rochen und Haie). Beim Hecht weicht sie nach der Schläfenseite ab.

In den Fällen, wo der Opticus nicht nahezu rechtwinklig an den Bulbus herantrittt, sondern mit ihm einen mehr oder weniger spitzen Winkel bildet, kann auch dieser zur Orientierung benutzt werden. Bei der Katze, beim Kalb und Hammel legt sich der Sehnerv vor seinem Eintritt in die Selera der Hinterfläche des Bulbus dicht an und perforiert dieselbe unter einem nach oben offenen, sehr spitzen Winkel, beim Kaninchen ist der letztere ebenfalls sehr spitz, aber nach unten zu offen. Auch bei den Vögeln und einer Anzahl von Knochenfischen (Forelle, Hecht, Häring, Barsch, Schellfisch, Mondfisch etc.) bildet der Nerv mit dem Bulbus einen mehr oder minder spitzen Winkel. Der Sehnerv durchbohrt hier die hintere Bulbuswand in schiefer Richtung, indem er nach seinem von hinten innen nach aussen und vorn gerichteten Verlauf in den Bulbus eintritt. Beim Hecht wird derselbe an der medialen Seite von einem sehnenartigen[1]) Strang begleitet. Ein ähnlicher Stab findet sich bei den Lachsen, Rochen und Haifischen.

Schliesslich können wir noch den **Eintritt der Art. centralis retinae in den Opticus** zur Orientierung verwenden. Dieselbe tritt, wie Deyl, im Gegensatz zu Vossius nachgewiesen hat, bei den Menschen und Säugetieren nicht im unteren lateralen, sondern im unteren medialen Quadranten in den Opticus ein.

[1]) Leuckart spricht von einem Knorpelstabe. Verfasser hat keinen Knorpel gefunden.

Die Stelle markiert sich schon äusserlich durch eine papillenartige Erhebung der Duralscheide. Ihre Entfernung vom Augapfel ist keine ganz constante. Die verschiedenen Angaben schwanken zwischen 7 und 20 mm. Bei den niederen Wirbeltieren treten die Blutgefässe, welche der Art. centralis retinae der Säugetiere homolog sind, ebenfalls an der medialen unteren Seite des N. opticus in das Innere des Auges. So verläuft z. B. bei den Fischen die Arteria hyaloidea in einer im medialen unteren Quadranten des Opticus verlaufenden Rinne.

Was die **Augenmuskeln** betrifft, so sind die Insertionslinien der vier geraden Augenmuskeln ungleich weit vom Hornhautrand entfernt. Leider schwanken die Angaben der Autoren über die gefundenen Mittelzahlen:

	Krause.	Merkel.	Fuchs.
Rect. sup.	7,54	8,0	7,7
„ inf.	7,07	7,2	6,5
„ int.	6,91	6,5	5,5
„ ext.	7,85	6,8	6,9

Der M. obliq. sup. tritt unter dem M. rect. sup. zur Sclera ungefähr im verticalen Meridian und nach hinten vom Aequator.

Der M. obliq. infer. endigt am hinteren unteren äusseren Quadranten des Bulbus, $2^1/_2$—7 mm vom Sehnerven entfernt.

Sehr mannigfaltig sind die Verschiedenheiten, die das Augenende der Obliqui bei den Wirbeltieren darbieten. Im allgemeinen liegt dasselbe neben der Insertion der M. M. rect. sup. und inf., und zwar entweder auf gleicher Höhe mit ihnen oder weiter nach der Schläfenseite zu. Bei den Fischen liegt die Insertion der Obliqui gewöhnlich vor den betreffenden Recti und nach aussen von denselben. Bei den Vögeln inseriert der Obliq. inf. an der Aussenfläche des Rectus, ebenso beim Elephanten. Manchmal kommt auch eine doppelte Insertion der Obliqui durch Spaltung derselben zu Stande (Tiger, Löwe). Zu erwähnen sind hier noch der Retractor oculi (bei den Säugetieren mit Ausnahme des Affen; bei den Cetaceen, Schildkröten, Eidechsen und ungeschwänzten Batrachiern), der sich mit vier Zipfeln in den Zwischenräumen der Recti an den Bulbus festsetzt, und der M. quadratus und M. pyramidalis bei den Vögeln. Beide liegen an der hinteren Fläche des Bulbus. Der erstere entspringt unterhalb des Rectus und Obliq. sup. und endigt oberhalb des Opticus in einer kurzen von einem Kanale

durchsetzten Sehne. Der letztere zieht von der medialen Bulbusseite mit einer schlanken Sehne nach oben, verläuft dann durch den Kanal des M. quadratus und wieder abwärts nach aussen vom Opticus bis zum unteren Rande des Augengrundes, um schliesslich in die Bindesubstanz der Nickhaut auszustrahlen. Ein ähnlicher Muskelapparat findet sich auch bei den Eidechsen, Krokodilen und Schildkröten.

Wir gehen jetzt auf einige Eigentümlichkeiten der Cornea, Iris, Retina etc. ein, welche uns namentlich am **aufgeschnittenen Auge** die Orientierung erleichtern.

Die **Cornea** weicht öfters von der Kreisform ab und nimmt mehr oder weniger die Gestalt eines liegenden Ovales an. Beim Menschen ist dieses Verhältnis nur wenig ausgeprägt (Horiz. Durchmesser 11,5 mm, verticaler 11 mm), ebenso beim Chimpansen (11 : 10,5), Hasen (13 : 12), Elephanten (20 : 19), Reh (16 : 14), grösser beim Rind (29 : 22,5), Pferd und Walfisch (36 : 21). Beim Hasen und Chimpansen ist noch zu bemerken, dass der nasale Rand der Cornea kreisrund, der Schläfenrand dagegen elliptisch ist. Bei den Huftieren (Pferd, Rind, Reh etc.) und Cetaceen ist die ovale Form der Cornea an der Nasenseite breiter und stumpfer gerundet als an der Schläfenseite.

Bei dem Frosch und den Fischen ist der Verticaldurchmesser circa um ein Siebentel kürzer als der Horizontaldurchmesser. Bei den Rochen beträgt der erstere nur den dritten Teil des letzteren. Bei diesen Tieren kommt noch hinzu, dass der obere Rand der Cornea leicht geschweift ist, wodurch dieselbe eine fast nierenförmige Gestalt annimmt. Die Cornea der Haifische zeichnet sich dadurch aus, dass ihr innerer und oberer Rand deutlich gerundet ist, während der äussere und untere eine elliptische Form hat.

Die Form der **Pupille** kann, so lange sie sich im Zustande der Contraction befindet, auch zur Orientierung benutzt werden. Im Menschenauge behält sie auch dann allerdings ihre runde Form bei, im Auge vom Pferd und den Wiederkäuern, dem Känguruh, dem Murmeltier und den Knochenfischen nimmt sie dagegen eine querovale Form, im Auge der Katze, des Fuchses, Krokodils, einiger Schlangen, bei den Weissfischen und Welsen die Form einer senkrechten Spalte an. Die Vögel haben grösstenteils eine runde Pupille mit Ausnahme der Eulen, die sich wie die letztgenannten Tiere verhalten. Die Pupille ist birnförmig bei den Salmoniden und Percoiden, herzförmig bei

Digitized by Google

den Delphinen, und bildet ein fast rhombisches queres Oval bei den Fröschen, Salamander, Geckonen etc.

Die Pupille rückt aus ihrer centralen Lage etwas nach innen bei den Raubvögeln, nach oben bei den Rochen. Bei letzteren und ähnlich bei den Pleuronectiden ist auch der obere Rand der Pupille in einen blattartig zerschlitzten Fortsatz verlängert.

Die Asymmetrie zwischen Nasen- und Schläfenseite des Bulbus, von der wir oben gesprochen haben, findet sich auch am **Corpus ciliare.**

Fügen wir noch hinzu, dass das **Lig. suspensorium** bei den Fischen sich am oberen Pole der Linsenkapsel ansetzt, so dürfte wohl auf alles wichtige aufmerksam gemacht worden sein, was für unsere Zwecke am vorderen Bulbusabschnitt in Betracht kommt.

Der **Proc. falciformis** im Fischauge leitet uns zur Betrachtung der hinteren Augenhälfte über. Derselbe verläuft vom Sehnerven auf der Innenfläche des unteren Augenrandes bis dicht an die Iris und befestigt sich am Aequator der Linsenkapsel als **Campanula** dem Lig. suspensorium gegenüber.

In ähnlicher Weise sitzt der **Fächer** (Pecten) im Vogelauge[1]) der Eintrittsstelle des Sehnerven auf und findet sich an dem nach nnten und aussen gewandten Segmente des Augengrundes, an dem derselbe einen meridionalen Verlauf einhält. Im Auge der Taube liegt vor und hinter demselben das **gelbe Feld,** welches ungefähr drei Viertel des Flächenraumes der Retina einnimmt, während das letzte Viertel, der obere hintere oder temporale Quadrant fast ganz vom **roten Felde** eingenommen wird.

Der **Kamm** im Auge einiger Amphibien ist von unbedeutender Entwickelung.

Eine **Macula lutea** und **Fovea centralis** findet sich ausser bei dem Menschen nur noch bei den Affen und dem Chamaeleon (W. Krause). In der Grösse des gelben Fleckes bestehen bedeutende individuelle Schwankungen.[2]) Die tiefste Stelle der Fovea ist nach Landolt 3,915 mm vom Centrum des Sehnerveneintrittes lateralwärts nnd zngleich um 0,785 mm unterhalb der

[1]) Nur der Kiwi-Kiwi besitzt keinen Fächer.

[2]) Der grösste horizontale Durchmesser der Macula misst nach H. Müller 1,5—2,1 mm; der verticale 0,8—0,88 mm. Dimmer hat Netzhäute gefunden, in denen sich die gelbe Färbung der Retina kaum über 1 mm erstreckte.

Horizontalebene gelegen, gehört also nicht, wie Schwalbe[1]) im Anschluss an Vossius schreibt, demselben Quadranten an, wie die Eintrittsstelle der Centralgefässe in den Sehnerven (cf. oben). Auch beim Neugeborenen liegt die Fovea centralis genau ebenso weit von der Papille entfernt, wie beim Erwachsenen (Merckel und Orr.), jedoch ist die gelbe Farbe der Macula hier noch nicht wahrzunehmen, dieselbe bildet sich erst nach der Geburt (Schwalbe).

Eine deutlich sichtbare Fovea findet sich sonst noch bei den Vögeln, namentlich den Raubvögeln. Dieselbe liegt entweder am hinteren Pole des Auges oder mehr nach der Schläfenseite hin. Einige Vögel haben ausserdem noch eine zweite Fovea, die stets der Schläfenseite zugehört.

Die **Papille** liegt im unteren inneren Quadranten des Bulbus. Die bei vielen Fischen streifenförmig gestaltete Papille verläuft schief, von oben aussen, nach unten innen.

Das **Tapetum** liegt bei den Haussäugetieren oberhalb der Papille des Opticus.

Schliesslich ist noch die oft hufeisenförmig gestaltete **Choroidealdrüse** der Knochenfische zu erwähnen, die nach der Eintrittsstelle des Sehnerven hin offen ist.

Litteratur.

Die meisten Angaben sind entnommen der „Organologie des Auges" von R. Leuckart, im Handbuch der gesamten Augenheilkunde von Graefe-Saemisch. Bd. II, Cap. VII.

Ferner wurden benutzt:

Berger, E., Beiträge zur Anatomie des Sehorganes der Fische. Morpholog. Jahrb. Bd. VIII. 1883.

Chiewitz, D. Area u. Fov. central. retinae. Internat. Monatsschrift f. Anatom. u. Physiolog. Bd. IV. 1887.

Deyl, J., Ein Beitrag z. vergl. Anatomie d. Sehnerven. Bulletin international der Böhm. Kaiser Franz-Josef-Akademie. Prag. 1895.

Deyl, J., Ueber den Eintritt der Art. central. Anatom. Anz. Bd. XI. 1896.

Dimmer, Fr., Beiträge z. Anatomie u. Physiologie d. Macula lutea des Menschen. Leipzig u. Wien. 1894.

Emmert, Vergl. anatom. Untersuch. über Grösse u. Gewichtsverhältnisse d. Augapfels unserer Haustiere. Zeitschrift für vergl. Augenheilkunde. 1886.

Fuchs, E., Lehrbuch d. Augenheilkunde. 1895.

van Genderen Stort, Ueber Form- u. Ortsveränderungen der Netzhautelemente. Graefe's Arch. Bd. 33, 3.

[1]) Cf. G. Schwalbe, Lehrbuch der Anatomie der Sinnesorgane. 1887, S. 89.

Koschel, O., Ueber Form-, Lage- u. Grössenverhältnisse d Bulbus u. d. Krystalllinse unserer Haustiere. Zeitschrift f. vergl. Augenheilk 1883.

Krause, W., Die Retina. Internat. Monatsschrift f. Anat. u. Physiolog. Bd. X. 1893.

Landolt, Die direkte Entfernung zw. Macula lutea u. N. opticus. Medic. Centralbl. No. 45. 1871.

Merkel, Fr., Makroskop. Anatomie d. Auges. Handbuch d. gesamten Augenheilkunde von Graefe-Saemisch. Bd. I, Cap. 1. 1874.

Merkel u. Orr., D. Auge d. Neugeborenen an einem schemat. Durchschnitt erläutert. Anatom. Hefte. Bd. I. 1892.

Müller, H., Anatom.-physiolog. Untersuch. über d. Retina d. Menschen u. d. Wirbeltiere. Becker's Sammlung.

Preusse, M., Ueber das Tapetum der Haussäugetiere. Arch. für wissenschaftl. u. prakt. Tierheilkunde. Bd. VIII. 1882.

Sappey, Traité d'anatomie descriptive. T. III.

Schwalbe, G., Lehrbuch der Anatomie der Sinnesorgane. 1887.

Vossius, A., Beiträge z. Anatomie d. N. opticus. Graef. Arch. Bd. 29, 4.

Fünftes Kapitel.

Die Präparation des Augapfels.

a) Durchschnitte des Augapfels.

Zur Orientierung in der Topographie des Auges haben Durchschnitte einen besonderen Wert. Man schneidet den frischen Bulbus entweder in horizontaler oder in verticaler Richtung auf. Ein senkrechter Durchschnitt durch den Aequator des Auges lässt die Innenfläche der vorderen und hinteren Augenhälfte überschauen, ein senkrechter Durchschnitt durch den Meridian ist noch lehrreicher, da er die gegenseitige Lage aller Teile des Auges zur Anschauung bringt. Man beachte, dass bei der Anfertigung des Horizontalschnittes die Linse leicht verschoben werden kann.

Um die Schnitte auszuführen, legt man den von allen ihn umgebenden Teilen sorgfältig rein präparierten Augapfel auf ein Handtuch und fixiert ihn ganz lose mit dem Daumen und Zeigefinger der linken Hand. Die Art des Durchschnittes (im Aequator oder Meridian) bestimmt die zwei Pole des Bulbus, an welche die Finger anzulegen sind. Der Bulbus wird dann mit einem scharfen, dünnen Messer, Rasirmesser oder Lamellenmesser in einem Zuge durchgeschnitten. Der gleichmässige Druck der Finger verhindert während des Schnittes ein Ausfliessen des

Glaskörpers. Man kann auch so verfahren, dass man mit dem Rasirmesser einen kleinen Einschnitt parallel dem Hornhautrande durch die drei Häute des Augapfels macht, den Bulbus dann mit einer Pincette fixiert, und ihn von dem Einschnitt aus durch ringsherumgeführte Schnitte mit einer geraden Scheere in einen vorderen und hinteren Abschnitt zerlegt.

Ueber das Aufschneiden des gehärteten Augapfels s. S. 46.

b) Schichtenpräparation des Augapfels.

Dieselbe besteht in der schichtenweisen Entfernung der einzelnen Augenhäute. Zur Einübung derselben benutze man Schweineaugen. Um die Sclera abzupräparieren, lege man den gereinigten Augapfel auf ein zusammengefaltetes Tuch, fixiere ihn mittelst Daumen und Zeigefinger in seinem geraden Durchmesser und schneide mit einem scharfen Messer in sägenden Zügen senkrecht zu diesem Durchmesser die Sclera an einer beliebigen Stelle ihres grössten Umfanges durch, so dass man die braune Chorioidea durchscheinen sieht. Um die Aderhaut nicht zu verletzen, kann man vielleicht noch vorsichtiger verfahren, indem man mit einer flach gehaltenen Scheere einen kleinen Ausschnitt aus der Sclerotica zu bewirken sucht. Indem man einen Schnittrand der Sclera mit der Pincette fixiert, bringt man das spitze Blatt einer geraden Augenscheere jetzt vorsichtig und schräg in die Wunde der Sclera hinein und macht einen kreisförmigen Schnitt durch die Lederhaut. Man macht zu diesem Zwecke erst einige kleine Schnittchen mit dem spitzen Scheerenblatt, dann führt man das stumpfe Blatt der Scheere ein, schliesst diese aber nur so weit, dass der Bulbus zwischen den Spitzen der Scheere sitzen bleibt. Pincette und Scheere rücken hierbei immer vorwärts, bis der Cirkelschnitt vollendet ist.

Von diesem Cirkelschnitt aus werden dann vier Meridianschnitte auf dieselbe Weise gegen die Cornea geführt, und die vier Lappen von der unterliegenden Chorioidea abgelöst. Das geschieht am besten unter Wasser in einer nicht allzu hohen Glasschale, die zur Stütze der Hand mit einem zusammengedrehten Handtuch umgeben ist. Das Zurückschlagen der Lappen gelingt leicht bis zum Orbiculus ciliaris; hier ist die Sclera mit der Chorioidea und dem Ciliarmuskel so innig verbunden, dass man diese Verbindung am besten hart an der Sclerotica mit dem Messer lockert. Sind alle vier Lappen auf diese Weise lospräpariert worden, so können sie im Zusammenhang mit der Cornea abgehoben werden.

Auf dieselbe Weise wird das hintere Segment der Sclera in vier Lappen zerlegt, und diese bis zum Sehnerveneintritt lospräpariert. Die Ciliargefässe und Ciliarnerven, die die Sclera durchbohren und in die Chorioidea eintreten, werden dabei durchrissen oder durchschnitten, und schliesslich die Scleroticallappen am Opticuseintritt abgeschnitten.

Hierauf wird die Uvea unter Wasser an ihrem grössten Umfange durch einen Kreisschnitt getrennt. Um eine Oeffnung in die Chorioidea zu machen, ohne die Retina zu verletzen, hebt man dieselbe mit einer spitzen Pincette, nicht in ihrer ganzen Dicke, sondern nur an der äusseren Gefässschicht etwas empor, setzt eine andere Pincette daneben, und reisst jetzt die Chorioidea durch einen kleinen Ruck beider Pincetten ein. Man setzt dann den Riss vermittelst der Pincetten allmählich um den ganzen Bulbus herum fort, oder vollendet, was schwieriger ist, den Kreisschnitt mit der Scheere.

Von demselben aus werden dann vier Meridianschnitte nach vorn und nach hinten zu gemacht und die entstehenden Lappen zurückgeschlagen, so dass die Retina freiliegt. Die vier hinteren Lappen werden rings um den Sehnerv herum abgeschnitten. Am vorderen Umfang des Bulbus haften Chorioidea und Retina fest aneinander; es gilt, hier die Verbindung zwischen Zonula Zinnii und den Processus ciliares zu lösen. Zu diesem Zwecke fasst man die Lappen der Chorioidea mit der Pincette und sucht mit dem zugeschärften Stiel des Scalpells das Corpus ciliare von der Zonula abzudrängen und abzureissen. Die vollständige Trennung geschieht dann leicht durch etwas Zupfen und Schütteln unter Wasser.

Die Retina ist so freigelegt. Man kann dieselbe noch von dem Glaskörper mit einem Messer abstreifen und letzteren nebst der Linse in einem Uhrglas auffangen. Um die Linse von ihrer Kapsel zu isolieren, macht man an einer Stelle des Randes einen Einschnitt und drängt die Linse durch Compression heraus.

Litteratur.

Bischoff-Rüdinger. Präparierübungen.
Hyrtl, S. Handbuch der praktischen Zergliederungskunst.

Sechstes Kapitel.

Die Conservierung des Augapfels.

Um das Auge zu Demonstrationszwecken zu conservieren, kann man es entweder trocknen, oder in einer passenden Conservierungsflüssigkeit aufhében oder in Gelatine einschliessen.

I. Trocknen des Augapfels.

Man sticht am hinteren Ende des möglichst lang gelassenen Sehnerven eine Staarnadel durch die Achse des Nerven in den Glaskörper, und führt diese so oft, mit fortwährender Drehung um ihre Achse, im Nerven vor und zurück, dass das Mark desselben gänzlich zerstört, und uur das dicke Neurilemma unversehrt bleibt. Der in einen Kanal verwandelte Sehnerv dient dazu, den Inhalt des zwischen den Fingern gekneteten Augapfels auszupressen. Da die Chorioidea und Iris, sowie die Linse zurückbleiben, so müssen erstere mit einem Staarhäkchen, mittelst welchem sie erfasst und durch Drehen um dasselbe gewickelt werden, hervorgeholt, und letztere, welche man beim seitlichen Comprimieren des Bulbus zwischen den Fingern fühlt und fixiert, durch eine Incisionsnadel zerstückelt und mit den Fingern vollends zerdrückt werden. Immer färbt sich das Innere des Auges bei dieser Operation durch das Augenspigment schwarz, weshalb der entleerte Bulbus wiederholt mit Wasser auszuspritzen ist, um ihn nach dem Aufblasen und Trocknen hell und durchscheinend zu machen. (J. Hyrtl.)

Etwas weniger umständlich ist es, den Augapfel zu halbieren und dann zu trocknen. Man verfährt zu diesem Zwecke so, dass man zuerst den Bulbus gut fixiert (etwa in Formol), dann härtet, aufschneidet und nach vollkommener Entwässerung in absolutem Alkohol auf einige Tage in gereinigtes Terpentin bringt. Die gut mit Terpentin durchtränkten Stücke werden dann in ein Gläschen gelegt und dieses so zugedeckt, dass das Terpentin nur sehr langsam verdunsten kann. Auf diese Weise erhält man vorzügliche Trockenpräparate des Auges. Nur die Linse pflegt sich bei dieser Behandlung bis auf den Kern zu spalten, so dass man hübsche Uebersichtspräparate über Linsenkern und Rinde gewinnt.

II. Aufbewahren in conservierender Flüssigkeit.

1. Die Teile des zerschnittenen Augapfels lassen sich, wie sie sind, in Spiritus aufbewahren; dagegen ist dieses mit un-

durchschnittenen Bulbi, namentlich nach Abpräparierung der Sclera und Aderhaut, nicht der Fall, weil der Glaskörper zusammenschrumpft. Hyrtl empfiehlt folgendes Verfahren zur Eliminierung dieses Uebelstandes, und zur Aufrechthaltung der vollen und prallen Kugelgestalt eines auf Iris und Chorioidea, oder Retina präparierten Augapfels. Derselbe wird eine Zeit lang in Spiritus aufgehängt, damit der Glaskörper collabiert, dann schneidet man die vordere Wand der Linsenkapsel ein, um die Linse zu extrahieren. Die hintere Wand der Linsenkapsel wird mit einem feinen, und an seiner Spitze schief abgeschärften Tubus, welcher Nadel und Röhre zugleich ist, angestochen und Luft in den Glaskörpern geblasen, bis alle Runzela ausgeglichen sind und die Oberfläche des Augapfels gleichförmig gerundet geworden ist. Man kann, damit die Luft auch zwischen den Glaskörper und die Aderhaut tritt, den Glaskörper, bevor die Luft eingeblasen wird, mit der Staarnadel in mehreren Richtungen durchstechen. Nun wird ein Stück Bleidraht in den Glaskörper geschoben und demselben eine Querlage gegeben, auf dass er hält. Er macht den Bulbus, welcher im aufgeblasenen Zustande in Weingeist aufsteigen würde, untersinken, in der Stellung mit dem Sehnerv nach oben. Dieser wird durch ein Haar an einem Querhölzchen des Glases schwebend befestigt.

2. Das **Formalin** ist ein sehr empfehlenswertes Aufbewahrungsmittel für die Augäpfel. Die Form, Farbe und Blutgehalt des Organes werden vorzüglich darin konserviert. Zu empfehlen ist eine 4%ige Lösung (s. S.). Für Demonstrationszwecke bewahre man die Augen in vierseitigen Glaskästen auf, an deren eine Wand man dieselben mit Hülfe von Gelatine oder Glycerin-Gelatine festklebt. (Man lässt Gelatine einige Stunden in Wasser aufquellen, giesst dann das Wasser ab, übergiesst die aufgequollene Gelatine mit dem gleichen Volumen Glycerin und löst dieselbe durch Kochen. Ein Zusatz von einer Spur Sublimat verhindert die Fäulnis. Die flüssige Masse wird durch Leinwand filtriert und erstarrt dann. Zum Gebrauch erhitze man ein wenig von dieser Masse auf einem alten Scalpell über der Flamme und klebe das Präparat mit einem Tropfen der geschmolzenen Gelatine fest.)

Nach Krückmann fixiere man das Auge in Formalin und lege es dann je 2—4 Tage in eine wässerige Chloralhydratlösung von 10, 25 und 50%, dann in reines oder mit Wasser oder 10%iger Chloralhydratlösung verdünntes Glycerin oder noch besser in Merkelsche Flüssigkeit (1% Chromsäure 100,0, 1% Platinchlorid 100,0, dest. Wasser 600,0), in welch letzterer die

Schrumpfung eine geringere ist, während Glycerin die Durchsichtigkeit der Medien besser erhält.

Kaiserling hat eine Methode angegeben, bei deren Anwendung es gelingt, die natürliche Farbe, den Blutgehalt und die Transparenz bei fast allen Organen zu conservieren. Die Organe kommen in geeigneter Lage in eine reichlich bemessene Lösung von

Formalin 750 ccm
Aq. dest. 1000 „
Kal. nitric. 10 gr
Kal. acet. 30 „

Diese Lösung zieht keinen Blutfarbstoff aus, sondern bleibt auch bei mehrfachem Gebrauche klar. Sie kann wiederholt benutzt werden und fixiert schnell in 24 Stunden. Längeres Liegenlassen (36—48 St.) in der Mischung schadet nichts. Danach lässt man gut abtropfen und überträgt die Präparate auf 12 Stunden in Alkohol 80%. Die vorher zum Teil unscheinbar gewordene Farbe kehrt hier zurück. Die Stücke kommen dann noch auf zwei Stunden in Alkohol 95% und werden aufbewahrt in einer Mischung von Wasser und Glycerin zu gleichen Teilen, mit Zusatz von 30 Teilen Kal. aceticum. Sehr zarte Objecte bleiben nur 1—2 Tage hierin und werden in Glycerin und Wasser aa mit etwas absolutem Alkohol (1 : 10) aufbewahrt.

III. Einschluss in Gelatine.

Um Augenpräparate in Gelatine aufzubewahren, benutzt man zweckmässig kleine Glasdosen mit plangeschliffenem Boden. Dieselben werden durch einen Glas- oder Pappdeckel verschlossen, der zum Signieren des Präparates benutzt werden kann.

1. Methode von Nettleship.

Derselbe empfiehlt zum Aufbewahren von Augen und Fragmenten derselben Glycerin-Gelatine. Das angewandte Gemisch besteht aus

Glycerin 250,0
Gelatine 250,0
Kreosot 1,0

Die betreffenden Augenstücke werden zuerst sorgfältig in allen ihren offenstehenden Hohlräumen (z. B. bei Ablatio retinae auch der Raum zwischen Netzhaut und Aderhaut) mit der Gelatine gefüllt und dann unter Luftabschluss in ein Gläschen mit derselben Flüssigkeit gebracht und darin aufbewahrt. Die Präparate

sollen dabei weder getrübt noch zu transparent werden noch ihr Volumen verändern.

2. **Methode von Smith.**

Das Auge wird nach Härtung in Müller'scher Flüssigkeit im gefrorenen Zustande durchschnitten; das Gefrieren erfolgt in einer Kältemischung, in welcher das Auge in einem dünnen Guttaperchabeutel eingelegt ist, der eingefettet ist, um Adhaesion zu vermeiden. Die Stücke des Bulbus kommen alsdann in 5% Lösung von Chloralhydrat, die alle 2—3 Tage gewechselt wird, bis die Chromsäurefärbung verschwunden ist. Nun legt man die Präparate je 24 Stunden in 10, 25, 50% Glycerinlösung; endlich geschieht der dauernde Einschluss in Glycerinleim (1 Teil Gelatine lässt man mit 6 Teilen Wasser aufquelleu, dann schmelzen; danach werden hinzugefügt 6 Teile Glycerin und einige Tropfen Carbolsäure. Man filtriert schliesslich heiss).

3. **Methode von Miall und Gerlach.**

Dieselbe unterscheidet sich von der vorigen dadurch, dass die Gelatine (40,0) in gesättigter Solution von arseniger Säure (200,0) gelöst, dann mit Glycerin (120,0) versetzt wird.

4. **Methode von Haensell.**

Derselbe benutzte dieselbe arsenige Glyceringelatine-Mischung, die bei einer Temperatur von 60° hergestellt wird und nach Zusatz des Glycerins durch 10 Minuten langes Kochen mit Eiweiss geklärt und durch einen heizbaren Trichter filtriert wird. Auch Filtrieren über pulverisierte Tierkohle hat sich bewährt. Die in Chromsäure, Picrinsäure etc. gehärteten und halbierten Augäpfel werden durch Alkohol entfärbt und in eine Mischung von 1 Teil Glycerin und 2 Teilen destillierten Wasser übertragen, worauf sie bei 60° mit der obigen Mischung durchtränkt und in eine Glasdose eingeshlossen werden.

5. **Methode von Marshall.**

Man versetzt 30 g feinste Gelatine mit 240 g einer gesättigten Borsäurelösung, giebt noch 80 ccm Glycerin und das Weisse sowie die Schale eines Eies hinzu und erwärmt das Ganze auf dem Wasserbade. Ist das Eiweiss geronnen, so setzt man noch 1 ccm Eisessig hinzu. Man lässt jetzt die Mischung einige Minuten kochen und filtriert dann zuerst durch Flanell, dann 2—3 mal durch Filtrierpapier. Um dem Gemisch einen höheren Schmelzpunkt zu verleihen, versetzt man es noch mit Formol, und zwar auf 15 Gelatine 1 Teil Formol.

6. Methode von Campbell Posey.

Der in in Müller'scher Flüssigkeit fixierte Bulbus wird nach Umhüllung mit einem ölgetränkten Seidenstoff in einem Gemisch von Salz und Eis zum Gefrieren gebracht und halbiert. Die beiden Hälften werden in häufig zu wechselndem Wasser, später in 5% Chloralhydratlösung von der Müller'schen Flüssigkeit ausgewaschen, bei Neigung zur Schrumpfung in Mischungen von Glycerin und Wasser, erst 1 : 3, dann 1 : 2, für 24 Stunden gelegt, und hierauf in folgender Mischung eingeschlossen: 30 g beste französische Gelatine (Coignet u. Co., Paris) wird in feine Stücke zerschnitten, mit 240 g Wasser übergossen und langsam quellen gelassen. Das Weisse zweier Eier wird mit deren fein gepulverten Schalen zur besseren Klärung der Flüssigkeit innig gemengt und das Ganze dann zur Gelatine, welche man durch geringe Hitze ganz aufgelöst und mit einigen Tropfen Carbolsäure versetzt hat, in dem Augenblick, wo sie zu kochen anfängt, zugesetzt und mit einem Glasstab umgerührt. Wegen der leichten Austrocknung der Masse muss man sehr Obacht geben, bis dieselbe unten ganz klar, oben hingegen mit Schaum bedeckt ist. Sodann wird durch Flanell filtriert und die ganz klare Flüssigkeit mit 240 g Glycerin versetzt und innig gemischt. In derselben wird nun in besonderen Glaskästen (Fox Optical Co.) die Bulbushälfte aufbewahrt, wobei darauf zu achten ist, dass keine Luftblasen in der Höhlung derselben sich befinden, derart, dass dieselbe durch ein mit einem Stift durchbohrtes Kartenblatt am Aufsteigen in der das Kästchen nicht ganz füllenden Flüssigkeit verhindert wird.

7. Methode von Tschemolossow

ist durch die Verwendung von Formalin sehr empfehlenswert. Die Durchsichtigkeit der brechenden Medien bleibt erhalten, die Teile des Auges behalten ihre natürliche Farbe, die Augenhäute werden elastisch und es tritt keine Schrumpfung des Präparates mit Netzhautablösung ein.

Das frisch enucleirte und gereinigte Auge wird auf einige Tage in eine 2%ige Formalinlösung gebracht, wobei die trüb gewordene Flüssigkeit stets durch frische ersetzt wird; sodann lässt man das Auge eine halbe Stunde gefrieren (siehe unter 2 u. 6) und teilt es dann in der gewünschten Ebene mit dem Rasiermesser in zwei Hälften. Diese werden dann auf je 24 Stunden in 5% wässrige Chloralhydratlösung, 25% und in 50% wässrige Glycerinlösung gebracht. Sodann kommt das Präparat in eine

Glasschale mit verflüssigter Gelatine, die man dann erkalten lässt. Man nimmt dazu 1 Teil bester weisser Gelatine[1]) auf 16 Teile 50% wässriger Glycerinlösung; erstere wird mit folgenden Unterschieden von der für bacteriologische Zwecke hergestelt: 1. Es wird kein Fleischsaft zugesetzt. 2. Sie wird nur einmal sterilisiert durch ein viertelstündiges Erhitzen bei 100° C. im Koch'schen Dampfsterilisator. 3. Die Reaction wird sauer gelassen. 4. Wird Thymol 1 g auf 1 Liter Mischung zugesetzt.

Ist das Präparat hierin eingeschlossen und die Gelatine erkaltet, so wird die Schale mit einem Glasdeckel mittelst Canadabalsam überdeckt oder man übergiesst nach Blessig die Oberfläche der Gelatine mit einer dünnen Schicht Dammarlack, die bald eintrocknet, durchsichtig bleibt und die Gelatine nicht verdirbt. Ein Deckel ist dann nicht nötig.

Litteratur.

Camphell Posey. On the praeparation of macroscopical eye specimens. Ann. of Ophth. and Otol. 1896. Jan.

Frey, Das Mikroskop u. d. mikrosk. Technik. Leipzig. 1881.

Haensell, Méthode pour conserver les préparations macroscopiques du bulbe oculaire. Bullet. de la clin. nat. ophth. de l'hospice des Quinze-Vingts. p. 79. 1887.

Hyrtl, Handbuch der praktischen Zergliederungskunst. 1860.

Kaiserling, C., Ueber die Conservierung von Sammlungspräparaten mit Erhaltung der natürlichen Farben. Berl. klin. Wochenschr. No. 35. 1896.

Krückmann, E., Eine Methode zur Conservierung von Augen mit Erhaltung der Durchsichtigkeit der brechenden Medien. Klin. Monatsbl f. Augenheilkunde. Bd. 32. S. 195. 1894.

Krückmann, E., Ein weiterer Beitrag zur Conservierung von Augen mit Erhaltung der Durchsichtigkeit der brechenden Medien. Ebd. S. 286.

Marshall Devereux, Modification of the usual method of mounting specimens in glycerine jelly. Ophth. Review. 1896. p. 336.

Miall und Gerlach, Jahresbericht f. Ophthalmologie. Nagel-Michel. 1884. Bd. 14. S. 2.

Nettleship, E., Note on a new method of preserving and mounting eyes for examination by the naked eyes or by low powers of the microscope Ophth. Hosp. Rep. p. 225—228.

Smith, P., Modes of preserving and drawing ophthalmic specimens. Ophth. Rev. London. II. S. 69. 1883.

Tschemolossow, Formalin als Conservierungsmittel zur Herstellung makroskop. Gelatinepräparate des Auges mit Erhaltung der Durchsichtigkeit der brechenden Medien. Wratsch 1896. No. 1. Referat in Deutsch. Medicin. Zeitung. 1896. No. 94.

[1]) In Berlin zu erhalten bei G. A. Hesterberg, Luisenstr. 39.

Siebentes Kapitel.

Beobachtung von lebendem Gewebe.

a) Kreislauf.

Die Mehrzahl aller mikroskopischen Untersuchungen des normalen und experimentell gestörten Kreislaufes, die Lebenserscheinungen der in lebenden Gefässen enthaltenen Blutkörperchen und der Gefässe selbst sind an der Zunge, dem Mesenterium, der Schwimmhaut, der Lunge und Harnblase des Frosches, am Ohre junger Kaninchen, an dem Kamme und Barte des Hahnes, an den Flügeln und Klauen junger Fledermäuse, am Omentum des Meerschweinchens ausgeführt worden. Nach Balser (Zeitschrift für Chirurgie. Bd. VII. p. 115) gelingt es auch, den Kreislauf an der Palpebra tertia von Kaninchen und Lämmern, sowie an der Membrana nictitans von Tauben und Hühnern mikroskopisch zu demonstrieren und physiologische Versuche über das Verhalten der Circulation z. B. bei Einwirkung differenter Stoffe bei direkter und indirekter Anwendung auf die Circulation und Gefässe anzustellen. Zu diesem Zwecke wird das betreffende Tier unbeweglich fixiert und dann eine Glasplatte mittelst einer passenden Stativvorrichtung so aufgestellt, dass die zu untersuchende Membran mit Hülfe einiger durchgestochenen Fäden darauf fixiert werden kann. Es lässt sich an einem 2—6 mm breiten Saume der Palpebra tertia, welche frei von Knorpel ist, und nur aus 2 dünnen, durch spärliches Bindegewebe verbundenen Platten der Conjunctiva besteht, der Kreislauf stundenlang beobachten.

b) Entzündung.

Die Durchsichtigkeit der Hornhaut macht dieselbe besonders geeignet zur Beobachtung pathologischer Prozesse, namentlich der Entzündung und der dabei stattfindenden Gewebsveränderungen. Zu diesen Versuchen eignen sich die Hornhäute von Fröschen, Meerschweinchen, Kaninchen, namentlich aber von jungen, 3—6 Wochen alten Katzen (Stricker.)

I. Man kann eine **oberflächliche Keratitis** hervorrufen:

1. **durch mechanische Mittel** (Abpinseln des Epithels, Abschaben desselben mit einem scharfen Messer; Blosslegung und Verdunstung; glühende Nadeln; Menschenhaare, die zwischen die Lamellen der Cornea eingeführt werden [Ein- und Ausstichspunkt 1 mm von einander entfernt]).

Digitized by Google

Anm. Um das Epithel mit den äusseren Hornhautlamellen zu entfernen, macht man an zwei gegenüberliegenden Stellen des Hornhautrandes etwa 1 mm von diesen entfernt, zwei oberflächliche Incisionen von 3—4 mm Länge und verbindet sie durch zwei senkrecht geführte seichte Schnitte.

Mit dem Messer löst man den Rand des umschriebenen Rechteckes, umfasst ihn mit der Pincette und entfernt das Stück mit Nachhülfe einer Lanze (Wadsworth u. Eberth.)

2. **durch Aetzung mit chemischen Reagentien:**
   a) in Dampfform (Joddämpfe),
   b) in flüssiger Form (Kantharidentinctur, Collodium, Aether, aetherische Oele, Essigsäure, concentrierte Schwefelsäure, Kal. caust., Arg. nitr., Chlorzink [1 T. auf 2 T. Aq. dest. mit Zusatz einiger Tropfen Acid. hydrochlor.; damit getränkter Seidenfaden $^1/_2$ Minute auf das Centrum der Cornea einwirken lassen (Schottländer)]. Nach Aetzung mit Chlorzink wird die betreffende Stelle mit der Spitze einer Nadel gereizt (Böttcher),
   c) in fester Form (trockenes Kal. caust., Chlorzinkstift, Höllensteinstift. Letzterer soll zugespitzt und dann noch hinterher durch Bimstein weiter abgeschliffen sein.
3. **durch Impfung mit Bacterien,**
4. **durch Trigeminusdurchschneidung**[1]**, Exstirpation der Nickhaut, Zerstörung der Ganglion Gasseri, Durchschneidung aller cerebrospinalen Nerven** v. Pfungen).

II. Um einen **Defect in dem Hornhautendothel** anzubringen, hat Peters ein kleines Instrument nach Art einer Lanzette konstruiert. Dasselbe ist mässig spitz und verbreitet sich von der Spitze an allmählich nach einer Seite. Die so entstehende Schneide ist ca. 1 mm lang und gekrümmt, und zwar entspricht die Krümmung ungefähr der Wölbung der Cornea. Das Instrument wird (beim Frosch) peripher eingestochen, mit der Fläche parallel der Irisebene. Sodann wird die gekrümmte Schneide durch drehende Bewegungen des Instrumentes um seine Längsachse zweimal an der Hinterwand der Cornea vorbeigeführt und dann rasch herausgezogen. Das Kammer-

[1]) Eine genaue Beschreibung der intrakraniellen Durchschneidungsmethode des Trigeminus findet sich bei Senftleben: Ueber die Ursachen und das Wesen der nach der Durchschneidung des Trigeminus auftretenden Hornhautaffection. Virchow's Archiv. Bd. 65. Heft 1.

wasser fliesst nicht allzu rasch ab, und es gelingt so bei einiger Uebung, die Defecte in der sich nur wenig faltenden Cornea ziemlich in gleicher Grösse anzulegen.

Vor und nach der Entfernung des Epithels kann man den Fröschen Zinnober, Karmin oder noch besser Anilinblau mit einer Pravaz'schen Spritze in die Lymphsäcke, das Blut oder in die vordere Augenkammer einspritzen.

Hat man so auf die eine oder die andere Weise die Hornhaut vorbereitet, so erhält man die gewünschte Entzündung beim Kaninchen nach 24 Stunden, bei Sommerfröschen nach 2—3 Tagen, in der doppelten Zeit bei Winterfröschen.

Die entzündeten Hornhäute werden dann vorsichtig herausgeschnitten und in Humor aqueus auf dem Objectträger frisch untersucht. Damit man dieselben glatt ausbreiten kann, wird eventuell der Rand mehrfach eingeschnitten. Die Lebenserscheinungen der fixen Cornealzellen sowohl wie die Wanderungsphaenomene der amoeboiden Zellen lassen sich so viele Stunden lang beobachten (cf. Cornea). Man kann auch die entzündeten Hornhäute mit einer starken Zuckerlösung ($7^1/_2$—10 %) behandeln (Talma). In einer solchen Lösung sollen sich die fixen Hornhautzellen nahezu unverändert erhalten, während die Wanderzellen zu beinahe kugeligen, sehr stark lichtbrechenden Körperchen schrumpfen (Engelmann). Man färbt die Hornhäute zweckmässig mit Haematoxylin; auch die Goldmethode von Cohnheim oder Ranvier oder das Verfahren von Bastian und Pritschard, sowie Silber- und Haematoxylinfärbung und die combinierte Silber-Goldmethode ermöglichen die sorgfältige Untersuchung der verschiedenen Stadien und zumal auch der sich lange hinausziehenden Ausgänge der entzündlichen Prozesse. Ferner sind Fixierung und Härtung (cf. Kap. VIII) in Müllerscher Flüssigkeit, 0,01 % Chromsäurelösung, Flemmingscher Lösung, Chrom-Ameisensäure (4—5 Tropfen conc. Ameisensäure auf 200 g einer $^1/_2$proc. Chromsäurelösung [Rabl]), Chromessigsäure (Chromsäure 0,25, Eisessig 1,0, Aq. dest. 100,0), Platinchlorid ($^1/_3$ %), Formol etc. und nachherige Färbung mit Haematoxylin, Saffranin, Victorialblau oder Haidenhains Methode in Anwendung zu bringen.

Litteratur.

Arnold, Die Vorgänge bei der Regeneration epithelialer Gebilde. Virchows Archiv. Bd. 46. 1869.

Balogh, C., Sphaerobacterien in der entzündeten Hornhaut. Centralbl. f. d. med. Wissensch. No. 6. 1876.

Böttcher, A., Experim. Untersuch. über die Entstehung der Eiterkörperchen bei der traumat. Keratit. Virch. Arch. Bd. 58. 1872.

Böttcher, A., Ueber die Entwickelung der traumat. Keratit. Derpat. medicin. Zeitschrift. IV. 1872.

Eberth, C. J., Die Entzündung der Hornhaut. Centralbl. f. d. medic. Wissensch. p. 81. 1874.

Eberth, Exper. Untersuch. über die Entzündung der Hornhaut. Untersuch. a. d. pathol. Instit. in Zürich. Heft II. 1874.

Eberth, Ueber Kern- und Zellteilung. Virch. Arch. Bd. 67. 1876.

Feuer, N., Ueber die Ursache der Keratitis nach Trigeminusdurchschneidung. Sitz.-Ber. d. k. Akad. d. Wissensch. z. Wien. Bd. LXXIV. Abt. III. 1876.

Frisch, A., Die Milzbrandbacterien und ihre Vegetationen in der lebenden Hornhaut. Sitz.-Ber d. k. Akad. d. Wissensch. z. Wien. Bd. LXXIV. Abt. III. 1876.

Fuchs, E., Ueber die traumat. Keratitis. Virch. Arch. Bd. 66. 1876.

Heiberg, Ueber die Neubildung des Hornhautepithels. Wien. medic. Jahrb. 1871.

Hoffmann, F. A., Epithelneubildung auf der Cornea. Virch. Arch. Bd. 51.

Key nnd Wallis, Experim. Untersuch. über die Entzündung der Hornhaut. Virch. Arch. Bd. 55. 1872.

Mayzel, Ueber eigentümliche Vorgänge bei der Teilung der Kerne und Epithelzellen. Centralbl. f. d. medic. Wissensch. Ne. 50.

Meyerowitz, Th., Experim. Untersuch. über d. Veränderungen der Hornhautzellen bei der traumat. Keratitis. Arch. f. exper. Pathol. und Pharmakelog. Bd. IV. Heft 1 u. 2. 1875.

Meyerewitz, Th., Mikroskop. Untersuch. über die nermalen Hornhautzellen und deren Veränderungen bei der traumat. Keratitis. Inaug. Dissert. Königsberg. 1875.

Peters, A., Ueber die Regeneratien des Endethels der Cornea. Arch. f. mikreskep. Anat. Bd. 33. 1889.

v. Pfungen, R., Studien über Entzündung der Froschcornea. Jahrb. d. k. k. Ges. d. Aerzte in Wien. 1872.

Rollett, Ueber die Hornhaut. Strickers Handbuch der Lehre von den Geweben.

Schottländer, Ueber Kern- und Zellteilungsvergänge in d. Endothel der entzündeten Hernhaut. Arch. f. mikrosk. Anat. Bd. 31. 1888.

Schrenk, Exper. Untersuch. über d. Verhalten d. Hernhautkörperchen bei d. eitrigen Keratit. traumat. Arch. f. exper. Pathel. Bd. II. 1874.

Schuchardt, Zur pathol. Anatemie d. Descissionen. Inaug.-Dissert. Göttingen. 1878.

Stricker, S., Weitere Untersuch. über d. Keratitis. Arch. f. Augen- u. Ohrenheilkunde. Bd. V. 1876.

Stricker, S., Wiener med. Jahrb. I. 1876.

Stremeyer, G., Neue Untersuch. über d. Impfkeratitis. Graef. Arch. Bd. XXII. 2. 1876.

Talma, S., Beiträge zur Lehre ven d. Keratitis. Arch. f. Ophthalmel. Bd. 18. 2 1872.

Wadswerth u. Eberth, Die Regeneration des Hernhautepithels. Virch. Arch. Bd. 51. 1870.

Achtes Kapitel.

Die Herstellung des mikroskopischen Präparates.

Während der pathologische Anatom vom Fach das Organ, welches er mikroskopisch untersuchen will, vorher zerkleinert und nur möglichst kleine Stückchen für die mikroskopische Untersuchung bearbeitet, zieht der Ophthalmologe es im allgemeinen vor, den Augapfel nicht frisch zu durchschneiden und ihn zu untersuchen, sondern erst nach vorheriger Fixierung und Härtung. Abgesehen von der Schwierigkeit, ein so grosses Object, wie der Bulbus es ist, in allen seinen Teilen gleichmässig gut zu fixieren, schafft er sich dadurch einen Nachteil, indem die topographischen Verhältnisse, die im frisch eröffneten Augapfel mit Leichtigkeit bestimmt werden, erst durch Combination verschiedener Durchschnittsebenen festgestellt werden können; ausserdem wird eine zweite Fehlerquelle durch die Möglichkeit gegeben, trotz einer grossen Anzahl von Durchschnitten eine wichtige krankhafte Stelle nicht zu treffen; auch Fremdkörper können in erhärteten Augen der Untersuchung leicht entgehen. Jedenfalls darf man sich bei der Beschreibung des makroskopischen Befundes erhärteter Augen nicht mit derjenigen einer einzigen Durchschnittsebene, wie es nicht selten geschieht, begnügen.

Der Grund, weshalb der Ophthalmologe es vorzieht, den Bulbus in toto zu fixieren und erst dann aufzuschneiden, ist eine Formveränderung, die regelmässig auftritt, wenn man ein frisches Auge aufschneidet. Man findet nämlich sofort nach der Durchschneidung, dass die Chorioidea sich in den vorderen zwei Dritteln von der Sclera zurückzieht, so dass ein leerer Raum zwischen den beiden Häuten entsteht. Dieser Raum fängt unmittelbar hinter der vorderen Insertion des Ciliarmuskels an, verbreitert sich schnell und erreicht schon kurz vor dem Aequator bulbi seine grösste Breite. Weiter nach hinten wird er langsam enger und endet allmählich in der Höhe der Scleralcanäle der Vasa perforantia.

Anm. Manchmal findet trotz vorheriger Härtung eine Retraction der Chorioidea statt und es bildet sich ein Raum zwischen Sclera und Chorioidea. Nach Straub (Beitrag z. patholog. Anatomie des Glaucoms. Graef. Arch. f. Ophthalmol. Bd. 34,3.) handelt es sich in solchen Fällen um Bulbi mit verminderter Spannung. Eine derartige Retraction soll schon während des Lebens bestanden haben. Augen mit vermehrter Spannung verhalten sich bei dieser Behandlung wie normale.

a) Das Fixieren.

Das Fixieren, hat den Zweck, die Structur der Gewebselemente in dem Zustand, den sie während des Lebens oder im Moment des Absterbens hatten, zu erhalten und weiteren postmortalen Veränderungen vorzubeugen.

Da der Ophthalmologe in den meisten Fällen in der glücklichen Lage ist, sein Untersuchungsmaterial frisch zu erhalten, können seine Präparate auch Anspruch darauf erheben, dass die Zell- und Gewebsstructuren annähernd in demselben Zustande, wie sie während des Lebens bestanden, fixiert werden. Es ist aber nie ausser Acht zu lassen, dass die verschiedenen Fixationsflüssigkeiten meist dadurch wirken, dass sie das Gewebeeiweiss coagulieren und dadurch Gewebsstructuren vortäuschen können (Chromsäure). Andere, wie der absolute Alkohol, bringen das Eiweiss zur Gerinnung und ändern durch Wasserentziehung die Formverhältnisse. Das gelöste Eiweiss gerinnt in Form ziemlich stark lichtbrechender Körner, und Zellen, sowie vorher klare eiweisshaltige Flüssigkeiten werden körnig und weniger durchsichtig.

Von den vielen angegebenen Fixierungsmitteln kommen für den Bulbus folgende in Betracht:

1. Müller'sche Augenflüssigkeit.

Die „Müller'sche Augenflüssigkeit", für gewöhnlich nur „Müller'sche Flüssigkeit" genannt, ist von H. Müller zur Erhärtung der Retina empfohlen worden. Sie besteht aus:

Doppeltchromsaur. Kali	2,5 gr
Schwefelsaur. Natron	1,0 „
Destill. Wasser	100,0 „

Die Flüssigkeit muss in reichlicher Menge genommen werden und ist so oft täglich zu wechseln, bis sie sich nicht mehr trübt. Die Bulbi müssen mindestens 6 Wochen lang bei Zimmertemperatur in dieser Flüssigkeit bleiben, bis sie gehörig fixiert sind. Schneller kommt man zum Ziel, wenn man die in sehr reichlicher Flüssigkeit enthaltenen Bulbi im Brütofen einer Wärme von 36—40° C. aussetzt und die Flüssigkeit täglich wechselt. In ca. 14 Tagen ist dann die Fixierung vollendet.

Man thut gut, das Präparat mit der Fixationsflüssigkeit ins Dunkle zu stellen. Auf diese Weise kann man die Bildung von Niederschlägen in dem Alkohol, in welchem Präparate aus Chromsäure oder deren Satze übertragen werden, vermeiden. (H. Virchow.)

Digitized by Google

Um Pilz- und Schimmelbildung (Penicillium glaucum, Aspergillus glaucus) hintanzuhalten, empfiehlt es sich, der Flüssigkeit etwas Campfer oder Carbolsäure zuzusetzen.

Nach vollendeter Fixation wird der Bulbus 24 Stunden lang in fliessendem Wasser ausgewaschen und dann in Alcohol von steigender Concentration gehärtet. (cf. S. 45)

Zur Färbung eignen sich Haematoxylin-Eosin und Carmin.

Die Müller'sche Lösung verdient mit Unrecht den grossen Ruf, den sie bei den Ophthalmologen geniesst. Wenn sie auch früher fast die einzige gebräuchliche Fixationsflüssigkeit für den Bulbus war, so besitzen wir doch jetzt so viele andere Fixierungsmittel (Sublimat, Picrinsäure, Formalin etc.), die weit mehr leisten, als die Müller'sche Flüssigkeit, dass es zu hoffen ist, dass dieselbe bald ihre dominierende Stellung verlieren wird.

Auch für die Weigert'sche Markscheidenfärbung, die früher nur nach Fixation mit Müller'scher Flüssigkeit möglich war, ist dieselbe nicht mehr so unbedingt nötig, da die doppelchromsauren Salze für sich alleiu mehr und besseres leisten (Weigert). Vergleiche auch die Methode von A. Marina. No. 17.

Die Hauptnachtheile der Müller'schen Flüssigkeit sind:

1. Die Retina hebt sich stets in Falten von ihrer Unterlage ab, und dadurch kommt eine Verlagerung, Gestalts- und Grössenveränderung in den einzelnen Teilen derselben zustande. Schon Henle[1]) hat darauf hingewiesen, dass gerade in der Müller'schen Flüssigkeit die äussere Faserschicht sich am stärksten verändert, wohl infolge der Schrumpfung des Glaskörpers, „dem die Sclera wegen ihrer natürlichen durch die Einwirkung des Reagenz noch erhöhten Festigkeit nicht folgen kann, was eine Dehnung der Retina in einer auf ihre Oberfläche senkrechten Richtung zur Folge haben muss". M. Schultze[2]) bestreitet zwar diese Wirkung der Müller'schen Flüssigkeit, bemerkt aber doch, dass „durch künstliche Aufrichtung der schiefen Fasern zu rein radiären, Irrtümer in der Beurteilung der Dicke der äusseren Körnerschicht" entstehen können. Nach Dimmer[3]) „ist es auch die langsame Einwirkung der Müller'schen Flüssigkeit, welche bewirkt, dass die Zapfen in der Mitte der Fovea in unnatürlicher Weise in die Länge gezogen werden".

---

[1]) Henle. Eingeweidelehre 1875.

[2]) M. Schultze. Zur Anatomie und Physiologie der Retina. M. Schultze's Archiv. Bd. II. 1866.

[3]) Fr. Dimmer. Beiträge zur Anatomie und Physiologie der Macula lutea des Menschen. Leipzig und Wien. Deuticke. 1894.

2. Da das Chromsalz die Chromatinfäden zerstört, so ist die Müller'sche Flüssigkeit zum Studium von Kernstructuren gänzlich ungeeignet.

3. Etwa eingetretene Fäulnisvorgänge werden durch die Müller'sche Flüssigkeit nicht sofort sistiert, so dass die postmortale Entwicklung, bezw. die Weiterentwicklung von Bacterien nicht gehemmt wird. Infolgedessen ist diese Flüssigkeit bei Untersuchungen auf Bacterien nicht zu gebrauchen.

4. In Augäpfeln, die längere Zeit in Müller'scher Flüssigkeit gelegen haben, gelingt die Färbung von Tuberkelbacillen nur selten. Ueberhaupt wird die Färbbarkeit der meisten Bacterien erschwert.

5. Ebenso gelingt die Perl'sche Eisenreaction nur selten.

2. Erlitzki'sche Flüssigkeit

unterscheidet sich von der Müller'schen nur in dem Ersatz des schwefelsauren Natrons durch schwefelsaures Kupfer. Sie besteht aus:

Kal. bichrom.	2,5
Cupr. sulf.	0,5
Aq. dest.	100,0

Die Wirkung dieser Flüssigkeit ist ähnlich wie die der Müller'schen Lösung; die Fixierung erfolgt aber schneller, in circa 10 Tagen bei Zimmertemperatur, in circa 5 Tagen im Brutofen. Die Mischung ist nicht zu empfehlen, da sie starke Schrumpfungen hervorruft und häufig Niederschläge eintreten.

3. Chromsäure.

Dieselbe kommt in 0,1—0,5procentigen Lösungen zur Verwendung. Nach der Fixation muss gut ausgewaschen werden in fliessendem Wasser. Ein Nachteil der Chromsäure ist, dass manche Farbstoffe, wie Carmin, schlecht angenommen werden; andere dagegen, wie Saffranin, färben gut.

Pritchard empfiehlt für die Retina:

Chromsäure	1,0
Wasser	20,0
absol. Alkohol.	180,0

Acht bis zehn Tage genügen zur Härtung. Wird die Mischung einige Tage nach der Einlegung des Präparates gelatinös, dann bedarf sie einer Erneuerung.

4. Die doppeltchromsauren Salze.

Kalium-, Natrium-, Ammoniumbichromat werden in circa 5procentigen Lösungen zur Härtung des Nervensystems benutzt.

5. Sublimat.

Für die Fixation des Bulbus ist zu empfehlen eine Mischung von

Sublimat, concentr. Lösung
Alkohol 95 % āā

Einwirkung 24 Stunden lang; dann gründliches Auswaschen in fliessendem Wasser und Uebertragen in eine dunkelbraunrote Lösung von Jod in 70 pCt. Alkohol, die so oft zu wechseln ist, als noch eine Entfärbung eintritt. Auf diese Weise werden die Sublimatkrystalle, die sich im Gewebe ausgeschieden haben, gelöst. Die Lösung wird beschleunigt, wenn man das Gefäss mit der Jodlösung auf den Wärmeschrank stellt. Die Gelbfärbung der Präparate verschwindet beim Nachhärten mit Alkohol. Findet man später in den Schnitten noch Sublimatkrystalle, so kann man dieselben auch nachträglich noch durch Behandlung mit Jodspiritus entfernen.

Die Sublimatpräparate färben sich gut, wenn sie gründlich ausgewaschen sind. Als Färbungsmittel empfehlen sich eine Doppelfärbung mit Haematoxylin und Eosin, das Biondi-Heidenhain'sche Gemisch und Heidenhains Eisenalaunhaematoxylinlösung.

Um das Auge sehr schnell zu fixieren, z. B. um eine miotische oder mydriatische Pupille während der Härtung zu fixieren, legt man den sehr schnell enucleirten Bulbus (15 bis 20 Sekunden) in concentr. Sublimatlösung (mit einigen Tropfen Essigsäure versetzt), die auf 43—45° erwärmt ist, und halte die Temperatur dieser Flüssigkeit eine Stunde lang constant in dieser Höhe. Nach einer Stunde mache man einen Einschnitt in die fixierte Cornea und in die Sclera, und lasse dann noch durch etwa eine halbe Stunde die erwärmte Flüssigkeit nachwirken. Die weitere Behandlung ist die gewöhnliche (Müller) cf. Cap. XII.

6. Die Zenker'sche Flüssigkeit.

besteht aus einer Mischung von:

Sublimat	5,0
Kal. bichrom.	2,5
Natr. sulf.	1,0
Aq. dest.	100,0

Kurz vor dem Gebrauch setzt man der Flüssigkeit fünf Teile Acid. acet. glac. zu. Vorzügliches Fixierungsmittel für alle Organe, namentlich für drüsige Organe (Thränendrüse, Augenlider).

Die Dauer der Einwirkung richtet sich nach der Grösse des Objektes, sie schwankt zwischen 1 und 48 Stunden, für das Nervensystem beträgt sie 14 Tage. Nach dem Fixieren wird gut ausgewaschen und in Alkohol von steigender Concentration nachgehärtet.

Um das Sublimat aus dem Gewebe zu entfernen, setzt man dem 70procentigen Alkohol so viel Jodtinctur zu, bis eine Portweinfarbe vorhanden ist. Tritt nach öfterem Wechseln keine Entfärbung mehr ein, sondern bleibt der Alkohol braun, dann Ueberführen in 80procentigen Alkohol, der das Jod auszieht.

7. Sublimat-Picrinsäure.

Gleiche Teile gesättigter wässriger Sublimatlösung (die Auflösung hat in 0,5procentiger Kochsalzlösung zu geschehen) und gesättigter wässriger Picrinsäurelösung werden gemischt. Zu je 100 ccm der Mischung setzt man zweckmässig 5 ccm Eisessig oder Ameisensäure hinzu. Man kann die Lösung auch noch etwas verdünnen (Rabl):

Picrinsäurelösung conc.	100,0
Sublimatlösung conc.	100,0
Aq. dest.	200,0
Eisessig	5,0

In dieser Lösung bleibt ein Bulbus 24 Stunden, wird dann kurz mit Wasser abgespült (ein längeres Auswaschen in fliessendem Wasser wirkt zerstörend auf die mit Picrinsäure behandelten Teile ein und ist daher zu vermeiden) und in Alkohol 70 pCt. mit Jodzusatz übertragen, um das Sublimat zu entfernen. Nachdem dieses geschehen und nachdem das Jod durch 80procentigen Spiritus ausgezogen ist, kommt der Bulbus nicht früher in 95procentigen Spiritus, bis auch die Picrinsäure ausgezogen ist. Man bedient sich hierzu der von Jelinek angegebenen Methode, indem man dem Spiritus einige Tropfen einer kalt gesättigten wässrigen Lösung von Lithion carbonicum zusetzt. Es entsteht ein allmählich gelb werdender zarter Niederschlag, der sich langsam löst. Man setzt so lange das Lithion zu, bis der Niederschlag sich nicht mehr löst und auch eine Gelbfärbung des Alkohols nicht mehr auftritt. Der Alkohol muss häufig gewechselt werden.

8. Picrin-Salicylsäure.

Emery empfiehlt als Fixationsmittel für die Retina eine Mischung aus:

Picrinsäure	0,30
Salicylsäure	0,15
Aq. dest.	100,00

mit nachfolgender Carminfärbung.

9. Salpetersäure.

Nach Altmann ist die 3procentige Salpetersäure gerade für die schwierigsten Objekte der Histologie, besonders aber für die Retina ein sehr brauchbares Mittel. „Durch diese dünne Salpetersäurelösung erhält man die Structur eines protoplasmatischen Objektes am zuverlässigsten. Sie fixiert und scheidet die eigentlichen Structurelemente von den sie umgebenden gelösten Eiweisskörper in scharfer Form ab, und dieses verdient insbesondere gegenüber den mehr ausgleichenden Wirkungen der Ueberosmiumsäure hervorgehoben zu werden. Sie führt den Objekten keinen fremdartigen Farbstoff zu und kann selbst durch Alkohol leicht ausgewaschen werden. Zu gleicher Zeit entfernt sie in schonendster Weise die Kulksalze. Die nachträglichen Färbungen gelingen überall leicht und gut.“

Die Fixierung mit Salpetersäure erweist sich auch neben dem Formol als die beste Methode für die Macula lutea, indem diese Säure das gelbe Pigment unverändert lässt.

Die 3procentige Salpetersäure wird am bequemsten mittelst des Aräometers an einer entsprechend zu verdünnenden stärkeren Lösung bestimmt. (Acidum nitricum purissimum enthält 70 pCt. Säuregehalt und hat ein specifisches Gewicht von 1,40). Das specifische Gewicht der eigentlichen Lösung beträgt dann etwa 1,02. Ein Froschauge bedarf zur Fixierung mindestens 6 Stunden in circa 50 ccm Flüssigkeit. Der Bulbus kommt aus der Säure dann direct in absoluten Alkohol, und wird erst hier die Fixierung der Elemente vollendet. Auswaschen in fliessendem Wasser und Anwendung schwächeren Alkohols ist zu vermeiden, da dadurch eine Zerstörung der Retinalelemente herbeigeführt wird.

Eine Erwärmung der Säure ist schädlich, eine Abkühlung der Lösung unter die gewöhnliche Temperatur eher nützlich, doch kommt man mit der gewöhnlichen Temperatur aus.

Digitized by Google

10. Salpetersäure — Müller'sche Lösung.

Da es manchmal vorkommt, dass die durch reine 3procentige Salpetersäure ganz faltenlos fixierte Retina bei der Nachhärtung in Alkohol sich in Falten legt, ist eine Combination von Salpetersäure und Müller'scher Flüssigkeit empfohlen worden. Nach Angelucci kommt eine Froschnetzhaut auf $^1/_2$—3 Stunden in 3procentige Salpetersäure, dann auf 10 Tage in Müller'sche Flüssigkeit, schliesslich auswaschen und härten in Alkohol.

Grosskopf empfiehlt eine 10procentige Salpetersäure und Nachbehandlung mit Müller'scher Flüssigkeit. Färbung mit Carmin oder Haematoxylin.

Zu empfehlen ist auch folgende Methode:

1. 10 % Salpetersäure 12—24 Stunden
2. Abspülen mit Wasser
3. Müller'sche Flüssigkeit, Wasser āā 24 Stunden
4. Müller'sche Flüssigkeit
5. Auswaschen
6. Alkohol von steigender Concentration.

11. Perényi'sche Flüssigkeit.

Dieselbe hat folgende Zusammensetzung:

Acid. nitr.	10 %	40,0
Chromsäure	0,5 %	30,0
Alkohol	95 %	30,0

Von Howe als Fixierungsmittel für das Auge empfohlen. Zur Fixierung des Menschenauges ist eine 24stündige Einwirkung nötig; dann Alkohol in steigernder Concentration. Alle Teile des Auges zeigen bei dieser Behandlung den schönsten Erhaltungszustand, auch die Stäbchen und Zapfen.

12. Osmiumsäure.

Die Ueberosmiumsäure OsO_4, in der Histologie gewöhnlich Osmiumsäure genannt, wurde von M. Schultze und Rudneff in die Technik eingeführt. Dieselbe ist in zugeschmolzenen 1 g-haltigen Glasröhrchen käuflich. Die Osmiumsäure ist sehr giftig, und die Dämpfe derselben greifen ausserordentlich die Schleimhäute an.

Schmorl präcisiert die Regeln, die bei dem Gebrauche osmiumsäurehaltiger Lösungen zu beachten sind, folgendermassen:

1. Die Lösungen sind mit frisch ausgekochten destilliertem Wasser herzustellen und in einer mit Glasstöpsel verschlossenen

Flasche unter Abschluss des Lichtes aufzubewahren. Korkstöpsel sind wegen der in ihnen enthaltenen Gerbsäure zu vermeiden. Die Gemische sind nicht lange haltbar. Man thut gut, sich nur 50 ccm einer 2procentigen Lösung als Stammflüssigkeit, aus der die gewünschten geringeren Concentrationen mit Leichtigkeit sich herstellen lassen, vorrätig zu halten.

2. Da die Osmiumsäure nur sehr schwer und wenig tief in die Gewebe eindringt, müssen, um eine vollständige Durchtränkung zu erzielen, nur ganz dünne Gewebsstücke (1—2 mm) verwendet und dieselben, um der Säure von allen Seiten Zutritt zu gewähren, öfter mit Glasnadeln umgewendet werden.

3. Die Fixierung ist im Dunkeln vorzunehmen.

4. Nach der Fixierung ist sehr gründlich 12—24 Stunden in fliessendem Wasser auszuwaschen. Bei ungenügender Wässerung färbt sich der zum Nachfärben benutzte Alkohol durch Niederschläge reducierter Osmiumsäure rasch schwarz, und es können dabei auch schwarze Niederschläge in den zu härtenden Objecten auftreten, welche zu Trugbildern Veranlassung zu geben geeignet sind.

5. Bei der Einbettung osmierter Stücke müssen alle Substanzen vermieden werden, welche das durch Osmium geschwärzte Fett zu lösen im Stande sind. Da Aether zu diesen Substanzen gehört, ist Celloidineinbettung wenig zu empfehlen. Bei der Paraffineinbettung darf Xylol oder Terpentinöl nicht zur Verwendung kommen; man muss sich vielmehr des Chloroforms oder des Nelkenöls bedienen. Paraffinschnitte sind mit Glycerineiweiss aufzukleben (s. S. 65).

6) Das zum Aufkleben der Schnitte benutzte aetherische Oel muss möglichst gründlich entfernt werden. Zum Einschluss ist möglichst zähflüssiger, wenig Xylol enthaltener Canadabalsam zu benutzen, den man durch Erwärmen erweicht hat.

Zur Fixierung gelangt die Ueberosmiumsäure in folgenden Formen zur Anwendung:

a) Osmiumsäure in Dampfform

von Ranvier zur Untersuchung der Retina empfohlen. Man bringt auf den Boden einer kleinen Flasche eine nur wenige Millimeter hohe Schicht einer 1% Osmiumlösung und setzt das Auge eines Triton cristatus, (das dem Anfänger besonders zur Untersuchung der Retina zu empfehlen ist) den Dämpfen derselben

aus, indem man es mittels einer Nadel an der unteren Fläche des Korkes befestigt. Grössere Bulbi müssen vor der Räucherung eröffnet und der Glaskörper und Retina von innen geräuchert werden. Nach $^1/_4$—$^1/_2$ Stunde ist die Retina genügend fixiert, das Auge wird alsdann in Drittelalkohol (28 Alkoh. absol. und 72 Wasser) übertragen und am Aequator mit einer feinen Scheere halbiert. Nach Verlauf von einigen Stunden (3—4) bringt man die hintere Augenhälfte auf mehrere Stunden in eine 1% Picrocarminlösung und bringt sie dann zur definitiven Fixation der Elemente auf 12 Stunden in die 1% Osmiumsäurelösung, worauf man mit Wasser auswäscht, mit Alkohol behandelt und schliesslich in Paraffin einschliesst.

b) Reine Osmiumsäure.

Zur Untersuchung der Retina bediene man sich nach M. Schultze der Osmiumsäure in sehr verdünnten Lösungen, bis zu $^1/_4$%. Die stärkeren von 1—$^1/_4$% wirken schnell erhärtend, ohne jedoch interstitielle Gerinnungen zu erzeugen. Schon nach $^1/_2$stündiger Einwirkung derselben auf isolierte Retinastücke lassen sich diese durch Zerzupfen nach der Richtung der Radialfasern in Blätter spalten, in welchen sich die Stäbchen- und Zapfenfasern erkennen und, wenn sie nicht schon zu brüchig geworden sind, isolieren lassen, während die bindegewebigen Radialfasern noch wenig deutlich hervortreten. Solche Präparate können ohne Schaden bis 24 Stunden und länger in der Lösung liegen bleiben und werden dann behufs der Untersuchung in Wasser ausgewaschen, worin man sie auch tagelang aufbewahren kann. Jedoch schreitet dabei die Erhärtung auch des bindegewebigen Stützapparates allmählig voran, ebenso wie die dunkle Färbung im Wasser noch nach und nach zunimmt. Die schwarze Farbe, welche das Präparat schon in den ersten Minuten nach dem Einlegen anzunehmen beginnt, ist zuerst eine in allen Schichten ziemlich gleichmässige. Später stellen sich oft geringe Unterschiede der einzelnen Schichten heraus. Bei Fröschen und Fischen färben sich bei weitem am intensivsten die Aussenglieder der Stäbchen. Man erhält hier namentlich nach längerer Einwirkung Präparate, an welchen das Aussenglied tief schwarz, das Innenglied fast ungefärbt ist, und beide sich haarscharf abgrenzen. Bei Säugetieren tritt dieser Unterschied in der Färbung ebenfalls ein, jedoch nicht so constant. Concentrationsgrade von $^1/_5$% an abwärts wirken nicht mehr vorwiegend erhärtend, sondern zugleich macerierend, so dass beim Zerzupfen die Brüchigkeit des Präparates in den Hintergrund tritt, die Fasern, namentlich

die nervösen, dagegen auf längere Strecken erhalten werden können. Meist genügt ein Einlegen von 12—24 Stunden zur Erzielung der vollen Wirkung. Selten hat längeres Liegenlassen einen Vorteil, oft dagegen einen Nachteil. In den schwächeren Lösungen stellen sich auch an den feinsten Nervenfasern, wenn sie erhalten sind, Varikositäten ein. Ein Hauptvorteil der Ueberosmiumsäure besteht darin, dass die Elemente des bindegewebigen Stützapparates später erhärten als die nervösen; ein anderer ist der, dass die Säure mit Ausnahme ganz starker Lösungen keine körnigen Gerinnungen in den Elementen der Retina erzeugt.

Auch an ungeöffnet eingelegten Augen macht sich die Wirkung der Ueberosmiumsäure auf die Retina geltend, um so schneller, je düuner die Sclera ist. Augen vom Schaf oder Kalb zeigen ungeöffnet in 1% Lösung gebracht bereits nach einigen Stunden eine schwarze Färbung der Retina und erhärtete Elementvorteile derselben, so dass sie jetzt der Einwirkung von Wasser widerstehen.

c) Flemming'sche Lösung.

Dieselbe besteht aus

1%	Chromsäure	15,0
2%	Osmiumsäure	4,0
	Eisessig	1,0

Die Flemming'sche Lösung dient zum Fixieren der Kernteilungsfiguren und des Fettes, sie erweist sich aber auch als ein ganz vorzügliches Fixationsmittel für die Retina. Sie erhält die Netzhaut vollständig in situ und fixiert sie gleichzeitig derart, dass das Relief der inneren Oberfläche nicht verändert wird, zwei Bedingungen, die namentlich erfüllt werden müssen, wenn es sich um Feststellung von Form und Grösse, z. B. der Macula lutea handelt (Dimmer). Die äussere Faserschicht (Zapfenfaserschicht, Neuroepithelschicht), in der sich bekanntlich am leichtesten Veränderungen zeigen, wird durch die Flemming'sche Lösung ebenso wie durch die 3% Salpetersäure am besten in ihrer natürlichen Gestalt erhalten.

Die Flemming'sche Lösung ist auch das beste Mittel, um den faserigen Bau des Glaskörpers zu fixieren.

Die Dauer der Einwirkung beträgt mindestens 24 Stunden für die Netzhaut. Zur Färbung ist Safranin oder Bendas Eisenhaematoxyliu zu empfehlen; Haematoxylinfärbung gelingt nur schwer.

d) Hermann'sche Lösung

besteht aus 1% Platinchloridlösung 15,0
2% Osmiumsäure 4,0
Eisessig 1,0

Kleine Objecte werden 1—4 Tage in der Lösung fixiert, in fliessendem Wasser ausgewaschen und in Alkohol gehärtet. Vorzügliches Mittel zur Conservierung von Kern- und Protoplasmastructuren.

Färbung mit Safranin, bez. Gentianaviolett.

e) Altmann'sche Lösung

zur Fixierung der Granula cf. Kap. X.

Die Lösung besteht aus

5% Kaliumbichromatlösung
2% Osmiumsäure āā

13. Platinchlorid-Chromsäure.

Nach Merkel bereite man sich zwei Lösungen:

1. Platinchlorid 1 : 400
2. Chromsäure 1 : 400

Beide Lösungen werden zu gleichen Teilen mit einander gemischt und die betreffenden Bulbi in ca. 50 ccm der Mischung gelegt, wo sie 3—4 Tage verweilen.

14. Chlorpalladium.

Das Palladiumchlorür in 0,1% Lösung mit Zusatz einiger Tropfen Salzsäure ist besonders zum Nachweis glatter und quergestreifter Muskeln (M. ciliaris) geeignet, die darin eine strohgelbe Färbung annehmen. Einwirkung 2—3 Tage. Nachfärben in Karmin. (F. E. Schultze.)

15. Formol.

Formol ist die von den Farbwerken vormals Meister, Lucius & Brüning zu Höchst a. M. fabricierte Lösung; **Formalin** wird von der Chemischen Fabrik auf Aktien (vorm. E. Schering) zu Berlin vertrieben. Beides sind ca. 40% Lösungen von Formaldehyd H.CHO.

Das Formol oder Formalin wird in 4—10% Lösungen angewendet, d. h. auf 100 Teile destillierten Wassers kommen 4—10 Teile des käuflichen Formols oder Formalins.

Anm. Einige Autoren pflegen anders zu rechnen, indem sie sich auf den Formaldehydgehalt der in den Handel kommenden Flüssigkeit beziehen.

Sie verstehen infolgedessen unter einer 4—10% Lösung eine solche, die man durch Verdünnung der Stammflüssigkeit mit 10—4 Teilen Wassers erhält. In diesem Falle sollten sie aber wenigstens von einer 4—10% Formaldehydlösung, und nicht von einer 4—10% Formol- und Formalinlösung sprechen. Die Beziehung auf den Formaldehydgehalt scheint mir aber überhaupt überflüssig zu sein, denn 1. ist der Formaldehydgehalt des käuflichen Formols oder Formalins gar kein constanter, sondern schwankt zwischen 40 und 50%, und 2. liegt in den käuflichen Lösungen bei gewöhnlicher Temperatur nach Blum gar nicht das gasförmige Formaldehyd vor, sondern dessen Hydrat, das Methylenglykol. Man müsste also mindestens von einer Methylenglykollösung sprechen.

Das Formol ist ein ganz vorzügliches Fixierungsmittel, büsst aber unter dem Einfluss von Licht und Luft die Fähigkeit ein, scharf zu fixieren. Es polymerisiert sich dann rasch, und seine Nebenproducte, namentlich das Paraformaldehyd und die Ameisensäure wirken schädlich. Man stelle sich deshalb die Lösung schnell her und fixiere im Dunkeln (Krückmann).

Der Bulbus bleibt 12—20 Stunden in der 10 pCt. Lösung, nicht länger, da sonst die Linse zu hart wird und sich schlecht schneiden lässt. Ein Auswässern ist nicht unbedingt nötig, aber doch vorzuziehen, da sich sonst manchmal Niederschläge bilden sollen, jedenfalls schadet es nichts. Dann Nachhärten mit Alkohol.

Das Formol dringt sehr schnell in das Gewebe ein, hebt die Entwicklung von Bacterien fast momentan auf, erhält alle Gewebs- und Zellstructuren vorzüglich und gestattet fast sämtliche Färbemethoden (sowohl die gewöhnlichen Färbungsmittel als auch die Nissl'sche, Golgi'sche, Marchi'sche, die Weigert'sche Markscheiden- und Neuragliafärbung).

Das Formol fixiert so schnell, dass man nach Blum auf folgende Weise innerhalb von 24 Stunden mikroskopische Präparate, etwa von Tumoren anfertigen kann: Man lege kleine Stückchen des zu untersuchenden Objectes in eine Formollösung 1 : 10 ca. 6—8 Stunden, übertrage sie dann sofort in absoluten Alkohol für ebenso lange Zeit, nachher für 1—2 Stunden in Alkohol und Aether und alsdann in Celloidin. Hier verweilen sie einige Stunden, werden aufgeklebt und, eben fest, in mit Formol versetzten dünnen Spiritus eingetragen. Da das Formol auch das Celloidin härtet und es schnittfähig macht, so werden die Schnitte trotz der mangelhaften Durchtränkung mit Celloidin doch gleichmässig und dünn. Noch schneller kommt man zum Ziel, wenn man 1—2 mm dicke Gewebsstückchen ½—1 Stunde lang in 4%iger Formalinlösung fixiert und sie dann mit dem Gefriermikrotom schneidet. (cf. S. 57).

Anm. Andogsky empfiehlt zur Fixierung von Menschenaugen, die im Operationskurs verwendet werden sollen, das Formaldehyd in 0.1 bis 0.5 pCt. Lösung, 5—7 Tage lang. Diese conserviert das Auge auf einige Zeit, erhält die Durchsichtigkeit der brechenden Medien und verleiht dem Auge eine zum Operieren günstige Härte. Will man die Augen länger als 7 Tage aufbewahren, so überträgt man sie in eine Thymollösung (1 : 5000), worin sie sich einige Wochen in brauchbarem Zustande erhalten.

16. Formol-Müller'sche Flüssigkeit.

Orth empfiehlt eine Combination des Formols mit Müller-scher Flüssigkeit. Das Formol-Müller: F. M. besteht aus:

Kal. bichrom.	2.5
Natr. sulf.	1.0
Formol	10.0
Aq. dest.	100.0

oder 100.0 Müller'sche Flüssigkeit werden mit 10.0 unverdünnter Formalinlösung gemischt. Die Mischung eignet sich zur Fixation des Centralnervensystems; sie bleibt ca. 4 Tage lang wirksam, beim Auftreten eines krystallinischen Niederschlages büsst sie ihre Wirksamkeit ein, und ist dann zu wechseln. Fixationsdauer 3—12 Stunden, dann gründlich auswaschen und färben (am besten mit Carmin).

Man kann auch die Objecte zuerst in Formalin fixieren und dann mit Müller'scher Flüssigkeit nachbehandeln.

17. Formol-Chromsäure-Alkohol.

Marina giebt für das Centralnervensystem eine Methode an, die sowohl die Weigert'sche und Nissl'sche, als auch die Held'sche und die van Gieson'sche Färbung gestattet. Die Flüssigkeit besteht aus:

90 pCt. Alkohol	100.0	ccm.
Formol	5.0	„
Chromsäure	0.1	„

Das Formol wird erst kurz vor dem Gebrauch zu der alkohol. Chromsäurelösung hinzugesetzt. Fixationsdauer 3—5 Tage bei täglichem Wechseln der Lösung; dann klebt man die Stücke direkt auf Holz oder Kork auf und bewahrt sie in 90 pCt. Alkohol oder in einer 1 pCt. alkoholischen (90 pCt.) Chromsäure-lösung. Bei dem Schneiden befeuchtet man das Messer mit Alkohol 90 pCt.

Die Schnitte, die nach Nissl oder mit Thionin gefärbt werden sollen, werden in Alkohol 96 pCt., die für die Weigert-sche Neurogliafärbung in der Chromogenlösung, die anderen in einer 3 pCt. Kalibichromatlösung aufbewahrt.

18. Alkohol absolutus.

Man stellt sich denselben aus dem gewöhnlichen 96 pCt. Alkohol dadurch da, dass man denselben in einer Flasche mit einer grossen Quantität ausgeglühten schwefelsauren Kupferoxyds zusammenbringt. Dieses weisse Pulver ist sehr hygroskopisch und entzieht dem Alkohol sämtliches Wasser, indem es sich dabei gründlich färbt. Auch frisch gebrannter Kalk dient zu gleichem Zwecke, wirkt aber langsamer. Vor dem Gebrauch ist gut zu filtrieren.

Der absolute Alkohol ist ein schlechtes Fixationsmittel für den Bulbus, der darin stark zusammenschrumpft. Für die Erhaltung von feinen Structuren ist er überhaupt meistens nicht geeignet, für Kerne, Fett, Nerven gänzlich unbrauchbar. Seine Anwendung auf das Auge beschränkt sich auf die Fälle, wo es sich um die Untersuchung auf Tuberkelbacillen, auf Lepra oder Rotz etc. handelt. Auch für die Nissl'sche Färbung oder die Thioninfärbung nach v. Lenhossék könnte es noch in Betracht kommen, doch leistet für beide Fälle die Formolhärtung dasselbe.

Anwendung der Fixationsmittel.

Es ist eine allgemein bekannte Regel, dass zum Fixieren die Objecte möglichst klein sein sollen, weil nur bei dünnen Objecten ein vollständiges Eindringen der Fixierungsflüssigkeit möglich ist. Bei kleinerem Bulbi (Salamander, Maus) ist diese Bedingung auch erfüllt, und können wir derartige Augen ohne weiteres in die Fixationsflüssigkeit bringen; bei grösseren Bulbi müssen wir aber das Eindringen der Fixierungsflüssigkeit zu erleichtern suchen, namentlich, wenn es uns darauf ankommt, ein gutes Retinapräparat zu erhalten. Man erreicht dies dadurch, dass man den Bulbus, der vorher sehr sorgfältig von den umgebenden Muskeln und Bindegeweben gereinigt worden, durch einen 6—8 mm langen Schnitt am Aequator mittelst eines scharfen Rasiermessers eröffnet, jedoch so, dass womöglich nur die Sclera durchtrennt wird, jedenfalls kein Glaskörper abfliesst. Eine andere Methode besteht darin, dass man mit einer Pravaz'schen Spritze das Fixierungsmittel in den Glaskörper einspritzt. Man achte darauf, dass die Metallcanüle sehr scharf ist, und dass sie durch sämtliche Augenhäute hindurch bis in den Glaskörper durchgestossen wird, damit keine Netzhautablösung entsteht. Die Fixationsflüssigkeit wird so lange injiciert, bis sich eine leichte Drucktrübung der Cornea einstellt. Dieselbe verschwindet sehr rasch wieder.

Um eine möglichst rasche Fixierung des womöglich noch lebenswarmen Gewebes zu erzielen, kann man die Fixationsflüssigkeit auch in den Glaskörper des noch in der Orbita befindlichen Augapfels injicieren, eventuell lässt man vorher das Kammerwasser ab. Noch besser verfährt man, indem man in die Aorta des frisch getöteten Tieres die auf 39° erwürmte Fixationsflüssigkeit (Sublimat, Formol) injiciert. Das Auge wird dann enucleirt, die Cornea entfernt mit Ausnahme eines kleinen Stückes, das man oben zum Zwecke der nachträglichen Orientierung stehen lässt, ebenso auch die Linse und der Glaskörper, wonach man das Auge noch auf einige Stunden in die Fixationsflüssigkeit bringt. (s. auch unter Retina.)

Um die Einwirkung der Fixierungsflüssigkeit von allen Seiten her zu ermöglichen, ist es nötig, den Bulbus auf Watte, Glaswolle oder Fliesspapier zu lagern.

Mit der zum Fixieren verwandten Flüssigkeit sei man nicht zu sparsam, man nehme mindestens das 4—6 fache des Volumens des Bulbus. Trübt sich die Flüssigkeit, so muss sie gewechselt werden, und zwar so lange, bis sich keine Trübung mehr zeigt.

Will man nicht das ganze Auge bearbeiten, sondern nur einzelne Teile, wie Retina, Augenmuskeln, Augenlider etc., so befestige man dieselben, um sie in möglichst ausgestrecktem Zustande fixieren zu können, mit Igelstacheln oder hölzernen Schusternägeln auf einer Korkscheibe, einem Stückchen weichen Holzes oder noch besser auf einem Scheibchen gehärteter Leber und bringe sie so in die Fixierungsflüssigkeit, das Präparat nach unten.

Die Dauer der Einwirkung der Fixationsflüssigkeit richtet sich nach der Grösse des Objectes. Für den Bulbus ist sie bei den einzelnen Flüssigkeiten angegeben. Man beachte, dass es nur auf die Dicke des Präparates ankommt, Länge und Breite sind nebensächlich. Die Retina ist eine sehr dünne Membran und wird deshalb sehr schnell fixiert; wie gross das Retinastückchen ist, kommt dabei nicht in Betracht.

b) Auswaschen.

Nach Anwendung der meisten Fixierungsmittel müssen die Bulbi ca. 24 Stunden lang in fliessendem Wasser ausgewaschen werden. Bei gewissen Reagentien, wie beim Formol ist dieses nicht unbedingt nötig, bei anderen, wie bei der Picrinsäure, Salpetersäure, sogar schädlich.

Das Auswaschen geschieht in der Art, dass man den Bulbus in ein Gefäss legt, bis auf dessen Boden ein mit der Wasserleitung in Verbindung stehender Gummischlauch reicht. Der auswaschende Wasserstrahl darf nicht zu kräftig sein, damit die Präparate nicht herausgeschleudert werden. Man binde deshalb vorsichtshalber das Gefäss mit einem Gazestreifen zu. Bei kleinen und auf der Oberfläche des Wassers schwimmenden Objecten ist dieses unbedingt nötig. Will man mehrere Objecte zu gleicher Zeit auswaschen, so thut man jedes derselben in ein besonderes Glas, und stellt diese Gläser rings um ein grösseres Gefäss, auf dessen Boden der mit der Wasserleitung in Verbindung stehende Gummischlauch reicht. Von diesem grösseren Gefäss aus werden dann die einzelnen Gläser gleichmässig durch gebogene Glasröhren, cfr. Fig. 1., die als Heber wirken, gespeist.

Fig. 1.

Hat man es mit sehr zarten Objecten, wie Retinastückchen zu thun, so thut man gut, auf das fliessende Wasser zu verzichten, weil dieselben durch die Wirbelbewegung des Wassers zu sehr leiden. Man wasche sie dafür lieber durch öfters gewechseltes Wasser aus. Sehr praktisch für diesen Zweck sind die sogen. **Siebdosen** (von Steinach angegeben). Es sind dies Doppeldosen aus Glas: die innere Dose besitzt ein Glassieb als Boden und steht auf drei Glasfüsschen in der äusseren etwas grösseren und ebenso hohen Dose, die durch einen Glasdeckel verschlossen werden kann. Die in der inneren Dose liegenden Präparate können, ohne berührt zu werden, beliebig behandelt werden. Diese Siebdosen eignen sich nicht nur vorzüglich zum Auswaschen der Präparate wegen des Ausschlusses jeder Möglichkeit mechanischer Insulte, sondern können auch zum Färben, Entfärben, Entsäuern etc. gebraucht werden.

c) Entkalken.

Da manche Augen öfters verkalkte und verknöcherte Partien enthalten, welche das Schneiden der Präparate mit dem Mikrotommesser erschweren oder unmöglich machen, ist es notwendig, die Kalksalze zu entfernen.

Zu einer Ablagerung von Kalksalzen kann es fast in allen Teilen des menschlichen Auges kommen, mit Ausnahme des Glaskörpers, jedoch kommt es hier noch nicht zu einer wahren Organisation dieser Ablagerungen. Eine wahre Ossification findet sich nur im Uvealtractus, (namentlich in der Chorioidea),

Digitized by Google

und im Glaskörper nach vorhergegangenen Entzündungen. Nach Virchow[1]) kommt die Verknöcherung des Glaskörpers namentlich häufig bei den Pferden vor.

Auch in den Tumoren des Auges kommt es zur Ablagerung von Kalksalzen: Beim Glioma retinae finden sich häufig Verkalkungen und beim Sarkom der Chorioidea kommen in seltenen Fällen echte Knochenneubildungen vor.

Während die Sclera der Säugetiere ausschliesslich aus reinem Bindegewebe besteht — nur das Schnabeltier und die Eidechsen verhalten sich anders — finden wir bei den Vögeln, Amphibien und Fischen in der Bindesubstanz auch Knochen und Knorpel eingelagert. Natürlich giebt es auch hier Ausnahmen, so haben unter den Amphibien die Ringelnatter und der Salamander, unter den Fischen das Neunauge, einige Aale und Welse nur eine einfache bindegewebige Structur der Sclera. Bei den Monotremen, bei vielen Fischen, besonders den Selachiern, beim Chamaeleon finden sich nur unverkalkte Knorpelstücke, vorzugsweise um den Sehnerven herum. Oft aber lagern sich bei den Fischen feine Kalkkörperchen in dem Knorpel ab, oder derselbe verkalkt völlig, so namentlich bei den Plagiostomen, am stärksten bei dem Hammerfisch. Bei allen Stachelflossern und vielen anderen Knochenfischen findet sich am nasalen und temporalen Segment des Auges eine halbmondförmige Knochenplatte. Beim Thunfisch und Schwertfisch wird der grösste Teil des Auges von einer Knochenkapsel umgeben. Bei den Aalen, Welsen, Stichlingen, Schellfischen etc. fehlt diese Knochenablagerung.

Bei den Vögeln findet sich neben den kleinen hinteren Scleralknochen der aus Knochenschuppen bestehende vordere Scleroticalring. Erstere kommen namentlich bei den Singvögeln vor, aber auch beim Turmfalken, Specht, Colibri etc., letzterer ist besonders stark entwickelt bei den Eulen.

Unter den Amphibien findet sich ein Scleroticalring nur bei den Schildkröten und Eidechsen.

Bei der **Anwendung der Entkalkungsflüssigkeiten** ist in Betracht zu ziehen, dass die Entkalkung immer eine sehr eingreifende Procedur ist und dass durch die sich dabei entwickelnde Kohlensäure sehr leicht beträchtliche Veränderungen hervorgerufen werden können. Um dieses möglichst zu vermeiden, entkalke man daher die Objecte niemals frisch, sondern immer erst nach

[1]) Die krankhaften Geschwülste. Bd. II. p. 100.

vorausgegangener Fixierung. Aus diesem Grunde sind auch bei Augen, die Kalksalze enthalten, Fixierungsmittel, die zu gleicher Zeit Kalk lösen, wie Salpetersäure, Picrinsäure zu vermeiden.

Um die Entkalkung möglichst zu beschleunigen, nehme man recht viel Flüssigkeit und wechsele dieselbe öfters.

Die Entkalkung ist vollendet, wenn die betreffenden Stücke biegsam geworden sind oder das Eindringen einer Präpariernadel leicht gestatten.

Nach der Entkalkung müssen die Präparate, um sie von der eingedrungenen Entkalkungsflüssigkeit zu befreien, sehr gründlich, mindestens 24 Stunden lang, in fliessendem Wasser ausgewaschen werden.

Die gebräuchlichsten **Entkalkungsflüssigkeiten** sind:

1. Müller'sche Flüssigkeit.

Die zum Fixieren benutzte Müller'sche Flüssigkeit entkalkt auch in geringem Grade, doch ist eine monatelange Einwirkung der Flüssigkeit dazu nötig.

2. Picrinsäure

in concentrierter wässeriger Lösung entkalkt auch sehr langsam, da sie nur wenig in die Tiefe dringt. Dasselbe gilt von der **Picrinsalpetersäure**.

3. Salzsäure.

a) Die wässerige Ebner'sche Flüssigkeit:

kalt gesättigte Kochsalzlösuug	100,0
dest. Wasser	100,0
Salzsäure	4,0

Man setzt der Entkalkungsflüssigkeit täglich etwas Salzsäure hinzu, bis der Knochen biegsam geworden ist. Dann Auswaschen mit zur Hälfte gesättigter wässeriger Kochsalzlösung. Diese nimmt bald saure Reaction an, welche durch allmähliches spurweises Zusetzen nach und und nach gehoben wird.

b) Die alkoholische Ebner'sche Flüssigkeit:

Acid. hydrochlor.	2,5
Alkohol	500,0
Aq. dest.	100,0
Chlornatrium	2,5

Dieselbe entkalkt ebenso langsam wie die vorige, wirkt aber noch schonender. Häufiges Wechseln der Flüssigkeit ist nötig.

4. Salpetersäure

in 3%—9% wässeriger oder besser alkoholischer (70%) Lösung. Man kann auch die Säure in concentrierte Kochsalzlösung einbringen.

Sehr schonend ist die Methode von Thoma.

Die fixierten Objecte kommen in folgende Lösung:

Alkohol absol. 5,0
Acid. nitr. concentr. [Spec. Gew. 1,3] 1,0

Diese Flüssigkeit entkalkt sehr schnell und ist täglich zu wechseln. Dann auswaschen in 95% Spiritus mit Zusatz von präcipitiertem kohlensauren Kalk. Oefteres Wechseln, bis nach 8—14 Tagen die Entsäuerung eingetreten ist. Erhält man mit Lackmuspapier keine saure Reaktion mehr, so entfernt man den Kalk durch Auswaschen mit 95% Spiritus.

Methode von Haug

besonders für Sublimat- und Formalinfixierungen geeignet.

Acid. nitr. 3—9 ccm
Alkol. absol. 70,0
Ag. dest. 30,0
Chlornatrium 0,25

Die Flüssigkeit entkalkt schnell und schonend.

5. Palladiumchlorid.

Man überträgt die Bulbi in eine hellstrohfarbige Palladiumchloridlösung (1 : 2000), zu deren jeden 100 gr 15—20 Tropfen Salzsäure hinzugesetzt werden (Waldeyer).

6. Phloroglucin.

1,0 g Phloroglucin wird in reiner, nicht rauchender Salpetersäure 10,0 vorsichtig gelöst (stürmische Entwicklung von salpetriger Säure!). Die rubinrote Lösung wird mit 50 ccm Aq. dest. verdünnt. Diese Stammflüssigkeit kann durch weiteren Zusatz von dest. Wasser und Salpetersäure (10 ccm HNO_3 : 50 ccm H_2O) bis auf 300 ccm verdünnt werden.

Die Entkalkung geht sehr schnell vor sich, innerhalb einer halben Stunde bei kleinen Knochenstückchen.

Etwas langsamer wirkt:

Phloroglucin 1,0
Acid. nitr. 5,0
Alkohol 70,0
Aq. dest. 30,0

7. Trichloressigsäure

in 5% wässeriger Lösung; entkalkt ziemlich schnell bei täglichem Wechsel der Flüssigkeit. Eignet sich für Objecte, die in Alkohol, Müller'scher Flüssigkeit, Formalin, nicht Sublimat, fixiert sind. Nachher gründliches Auswaschen und Nachhärten in Alkohol. Alle Färbemethoden gelingen vorzüglich.

Dieselbe ist für das Auge ebenso wie die Salpetersäure zu empfehlen.

d) Härten.

Nachdem die Bulbi fixiert und ausgewaschen, eventuell auch noch entkalkt und wieder ausgewaschen sind, werden dieselben erhärtet, damit sie eine geeignete Schnittconsistenz erhalten. Als Härtungsmittel gebraucht man den Alkohol in steigender Verstärkung. Zu diesem Zwecke kommen die Bulbi

1. in Spiritus 70% 24 Stunden lang,
2. „ „ 80% „ „ „
3. „ „ 90% „ „ „
4. „ „ 96% „ „ „
5. „ Alkohol absol. 48 „ „

Man stellt sich diesen dünnen Spiritus durch Verdünnung des gewöhnlichen 96% Spiritus mit destilliertem Wasser dar, doch kommt es natürlich auf eine sehr strenge Einhaltung des angegebenen Procentsatzes nicht an.

100 ccm 90% Alkohol = 94 ccm 96% Alkohol + 6 ccm Aq. dest.
100 „ 80% „ = 83 „ „ „ + 17 „ „
100 „ 70% „ = 73 „ „ „ + 27 „ „

Der absolute Alkohol ist mindestens einmal nach 24 Stunden zu wechseln. Zur völligen Entwässerung in absolutem Alkohol bedient man sich zweckmässig eines Exsiccators, dessen Boden mit pulverisiertem, geröstetem Kupfervitriol bedeckt ist. Auf das Drahtnetz kommen die Präparate zu liegen. Man kann sich einen solchen Exsiccator auch auf einfache Weise selbst herstellen, indem man in ein cylindrisches Glasgefäss ein Stück Gaze mit Hülfe eines Neusilberstreifens einklemmt. Sobald das weisse Kupfervitriolpulver seine blaue Färbung wieder durch Wasseraufnahme angenommen hat, muss es durch neues wasserfreies Kupfervitriol ersetzt resp. wieder ausgeglüht werden.

Soll der Bulbus längere Zeit in Alkohol aufbewahrt werden, bevor er zur Untersuchung gänzlich erhärtet wird, so geschieht dies am besten in dem 90% Alkohol. In demselben kann er bis zur definitiven Fertigstellung lange Zeit verweilen.

e) Aufschneiden des Bulbus.

Hat der Bulbus eine genügende Schnittconsistenz erlangt, was gewöhnlich nach dem Aufenthalt in 80—90% Spiritus, manchmal aber erst nach Einwirkung des absoluten Alkohols der Fall ist, so eröffnet man denselben. Handelt es sich um das Studium eines normalen Auges, so zerlegt man dasselbe mit einem scharfen Rasiermesser durch einen Aequatorialschnitt in eine vordere und hintere Hälfte, entfernt, wenn irgend möglich, vorsichtig Glaskörper und Linse (letztere lässt sich schwer bearbeiten) und härtet beide Hälften, am besten getrennt in verschiedenen Gefässen, weiter. Natürlich giebt es Fälle, wo man von diesem Verfahren abweichen muss. Bei der Untersuchung von Vogelaugen z. B. könnte man auf diese Weise den Fächer verletzen. Man legt deshalb zuerst einen Horizontalschnitt durch den oberen Pol der Hornhaut an und löst dann durch einen vor dem Aequator und parallel mit demselben verlaufenden Schnitt den vorderen Teil des Bulbus vom hinteren mittels der Scheere los.

Die Anlegung eines Horizontalschnittes wäre für die Topographie des Bulbus im gesunden und kranken Zustande bei weitem vorzuziehen, wenn sie nicht den Nachteil hätte, dass dabei die Linse verschoben werden kann.

Bei Beschreibung von pathologischen Veränderungen des Bulbus kommt es auch auf derartige Verschiebungen gewöhnlich wenig an, und zu diesem Zwecke pflegt man den Bulbus in der Horizontalebene zu durchschneiden.

Man kann es übrigens auch ganz vermeiden, den Schnitt durch die Linse zu legen, indem man nur vom oberen und unteren Pol des Auges, am besten parallel der horizontal verlaufenden Art. ciliar. post. long. (cf. Kap. IV), eine Calotte abschneidet, und so den Bulbus in drei Teile zerlegt.

Da beim chronisch entzündlichen Glaucom sich die Entzündung, wie Birnbacher und Czermak[1]) gezeigt haben, längs der Venen und zwar aufs evidenteste nachweisbar längs der Vortexstämme in deren scleralen Emissarien etabliert, so verfährt man in diesem Falle auf folgende Weise: Der Bulbus wird durch zwei Frontalschnitte in 3 Zonen zerlegt, deren erster in der Gegend der ora serrata, deren zweiter hinter dem Austritte der Vortexvenen gelegt wird, so dass der Bulbus in einen vorderen Abschnitt, eine äquatorielle Zone und einen hinteren Abschnitt

[1]) Birnbacher und Czermak. Beiträge z. patholog. Anatom. und Pathogenese d. Glaucoms. Graef. Arch. f. Ophthalmol. Bd. 31, 1 u. Bd. 32, 2.

zerfällt. Die äquatorielle Zone wird dann in vier Quadranten geteilt, deren jeder einen Vortexstamm enthält (a. o., a. u., i. o., i. u.).

Ebenso verfährt man beim Hydrophthalmos.

Handelt es sich um einen intraocularen Tumor, so kann man diesen gewöhnlich von aussen palpieren, und dann legt man den Schnitt durch den Tumor.

f) Einbettung.

Nachdem die Bulbi fixiert und gehärtet sind, muss man dieselben, um feine Schnitte anfertigen zu können, einbetten.

A) Celloidineinbettung.

Die Celloinineinbettung, zuerst von Schiefferdecker empfohlen, von Becker für den Bulbus angewandt, ist das gebräuchlichste und beste Verfahren zur Herstellung von Schnitten durch den Augapfel.

Das Celloidin kommt in 40 g schweren Tafeln, in Blechbüchsen verschlossen, in den Handel. Da dasselbe meistens etwas wasserhaltig und infolgedessen undurchsichtig und von weisslicher Farbe ist, so thut man gut, dasselbe vor dem Gebrauch, in kleine Würfel zerschnitten, auf dem Wärmeschrank zu trocknen. Es empfiehlt sich überhaupt, die ganze Celloidintafel, nachdem man die Blechbüchse geöffnet hat, gleich zu verarbeiten, da sie sonst sehr schnell durch die Verdunstung des Aethers so steinhart wird, dass man sie nicht mehr schneiden kann. Sind die Celloidinwürfel ganz hart und durchsichtig geworden, so löse man dieselben in einem mit einem Kork [1]) versehenen Glasgefäss durch Uebergiessen mit einer Mischung aus gleichen Teilen absoluten Alkohol und Aether auf. Die Lösung soll die Consistenz eines dicken Syrups haben: dickes Celloidin. Aus diesem dicken Celloidin stellt man sich durch weitere Verdünnung mittels der Alkohol-Aethermischung das dünne Celloidin dar, das dünnflüssig wie Collodium sein soll. Werden die Lösungen nach einiger Zeit durch Wasseraufnahme aus der Luft trüb und milchig, so ist es besser, dieselben so nicht zu benutzen, sondern man lässt sie dann vollkommen eintrocknen und löst die Stücke von neuem in Alkohol-Aether.

Bevor man den Bulbus in die Celloidinlösung bringt, kommt er auf 24 Stunden in die Alkohol-Aethermischung zu

[1]) Eingeschliffene Glasstöpsel sind zu vermeiden, da sie sich, wenn das Celloidin in dem Flaschenhals antrocknet, nur schwer entfernen lassen.

gleichen Teilen, dann auf mindestens 10—14 Tage in das dünne Celloidin und auf ebenso lange Zeit in das dicke Celloidin. Je länger man das Object in der dünnen Celloidinlösung lässt, um so besser dringt dieselbe ein, und um so dünnere Schnitte erhält man. Ist das Celloidin gehörig eingedrungen, so bettet man das Präparat in das dicke Celloidin ein: Zu diesem Zwecke giesst man letzteres in ein entsprechend hohes und breites Gefäss, das einen abgeschliffenen Rand hat, und legt den Bulbus in die Lösung hinein. Das Celloidin muss den Bulbus in einer ziemlich dicken Schicht bedecken, auch muss zwischen dem Bulbus und der Gefässwand noch eine reichliche Celloindinschicht sich befinden. Man achte darauf, dass man durch mehrmaliges Umwenden des Präparates alle Luftblasen entferne. [Damit das Celloidin auch gut in die Vorderkammer eindringt, kann man in die Comea eine kleine Oeffnung anbringen; man thut dies am besten schon beim Einlegen in das Alkohol-Aethergemisch. Unbedingt nötig ist es aber nicht.] Nun wird das Gefäss mit einer Glasplatte gut bedeckt, beschwert und an einen kühlen Ort gestellt. Es kommt alles darauf an, dass das Erhärten des Celloidins **langsam** erfolgt. Je langsamer, desto schöner und desto sicherer frei von Luftblasen erhält man die Einbettung. Lässt man dagegen durch reichlicheren Luftzutritt die Celloidinlösung schneller verdunsten, so wird die Oberfläche desselben bald hart und verhindert die Verdunstung der unteren Schichten des Celloidins, die so flüssig bleiben. Die Celloidinmasse erstarrt auf diese Weise ungleichmässig, und wenn man dann etwa eine Nadel hineinsticht, um sich darüber zu orientieren, wie weit das Celloidin fest geworden ist, dann bilden sich grosse, oft schwer zu beseitigende Luftblasen. Solche Luftblasen sind aber zu vermeiden. Haben sich doch einige gebildet, so ist es am besten, dieselben mit einem Scalpell breit zu öffuen, die Höhle mit Aether zu befeuchten und mit Celloidin auszugiessen.

Der Bulbus bleibt so lange in dem Celloidin, bis die Lösung so weit eingedickt ist, dass man mit der Fingerspitze (nicht mit dem Nagel) kaum noch einen Eindruck machen kann. Wie lange dies dauert, lässt sich von vornherein nicht genau sagen. Es hängt von der grösseren oder geringeren Alkohol-Aethermenge, von der herrschenden Temperatur und von der Möglichkeit, dass die Lösung schneller oder langsamer verdampft, ab. Meist braucht man bei kleineren Gefässen 2—3, bei grösseren 3—4 Tage. Stets ist es besser, lieber einen oder zwei Tage zu warten und das

Verdampfen des Aethers zu einem möglichst langsamen zu gestalten.

Hat das Celloidin die nötige Consistenz angenommen, so umschneidet man dasselbe an der Wand des Gefässes und bringt es durch Umstürzen und Klopfen heraus. Gelingt dieses nicht, so schneidet man im Gefäss den Celloidincylinder prismatisch zu und entfernt die zwischen der Hauptmasse und der Gefässwand befindlichen keilförmigen Stücke, worauf der erstere stets leicht zu entfernen ist. Nun beschneidet man das Stück ringsum, indem man darauf Rücksicht nimmt, in welcher Ebene man später die Schnitte mit dem Mikrotommesser anfertigen will. Das abgeschnittene Celloidin wird getrocknet und kann dann wieder von Neuem aufgelöst und zur Einbettung verwendet werden.

Den ausgeschnittenen Celloidinblock mit dem eingeschlossenen Präparat bringt man dann in 70 % oder besser noch in 50 % Alkohol auf einige Tage, bis das Celloidin knorpelhart geworden ist.

Ein zu weiches Celloidin kann man noch härten, indem man dasselbe aus dem Alkohol auf einige Tage in ein Gemisch aus

Alkohol 80 % 1,0
reines concentr. Glycerin 6,0—10,0

bringt. Je grösser das Verhältnis von Glycerin zu Alkohol ist, desto härter wird das Celloidin. Um das Federn der elastischen Celloidinblöcke zu verhindern, trockne man den aus dem Alkohol-Glycerin entnommenen Block mit Filtrierpapier sorgfältig ab, mache ein paar seitliche Einkerbungen und tauche ihn in flüssiges Paraffin. Diese Blöcke werden in dem Alkohol-Glyceringemisch aufbewahrt (Stöhr).

Der gehärtete Celloidinblock muss, um ihn mit dem Mikrotommesser schneiden zu könuen, **aufgeklebt** werden. Zu diesem Zwecke eignen sich sowohl Metallklötze, die bei einigen Mikrotomen mitgeliefert werden, als auch besonders das Stabilit, ein von der Allgemeinen Elektrizitätsgesellschaft in Berlin empfohlenes Isolationsmaterial von roter Farbe und homogener Beschaffenheit. Die Stabilitplatten werden in Stücke von passender Grösse gesägt, die Sägeflächen mit Feile und Schmirgelpapier geglättet und die Oberfläche mit einigen Furchen versehen, damit das Celloidin besser darauf haften bleibt. Das Stabilit verdient den Vorzug vor allem anderen zum Aufkleben benützten Material (Kork, Holz), weil es 1. nicht von Alkohol, Wasser, verdünnten Säuren und Alkalien angegriffen wird (der

Alkohol zieht aus dem Kork und Holz die Gerbsäure aus, welche die Färbbarkeit der in dem Alkohol aufbewahrten Objecte schädigt), 2. weil es im Gegensatz zu Kork und Holz leicht in Alkohol untersinkt (Korkstücke müssen durch Bleikugeln beschwert werden), 3. weil es nicht, wie der elastische Kork, federt und sich dadurch fester in die Mikrotomklammer festklemmen lässt. Um den Celloidinblock aufzukleben, verfährt man folgendermassen: Man taucht die Oberfläche des Stabilitklotzes in dickes Celloidin, befeuchtet die Unterfläche des Celloidinblockes mit Aether und drückt beide lose gegeneinander. Nach einigen Minuten, wenn das Celloidin durch Verdunsten eine Haut an der Oberflüche bekommen hat, bringt man das Ganze in 70proc. oder nach Rawitz in 50proc. Alkohol. Hier erstarrt das Celloidin, und nach einigen Stunden kann man das Präparat zum Schneiden verwenden.

Anm. Präparate, die osmiertes Fett enthalten, wie die mit Osmiumgemischen fixierten Netzhäute, die in ihren Zapfen Oelkugeln enthalten, dürfen nicht in Celloidin eingeschlossen werden, da Aether das osmierte Fett löst. An Stelle dessen Einschluss in Chloroform-Paraffin (Xylol löst osmiertes Fett ebenfalls).

Weiterbehandlung cfr. S. 58.

B. Paraffineinbettung.

Die Paraffineinbettung hat vor der Celloidineinbettung den Vorzug, dass sie gestattet, dünnere Schnitte anzulegen und dass sie schneller zum Ziele führt. Leider ist ihre Anwendung für das Auge mit Schwierigkeiten verknüpft, weil das Paraffin in die Sclera nur sehr schwer, in die Linse gar nicht eindringt. Letztere muss man also vorher entfernen, wenn man eine Bulbushälfte in Paraffin einbetten will. Man verfährt dazu folgendermassen:

1. Das vollkommen in Alkohol absol. entwässerte Präparat kommt in Chloroform-Alkohol. Zu diesem Zwecke bringt man mittelst einer Pipette auf den Boden des Glases, in welchem das Präparat sich in absolutem Alkohol befindet, Chloroform. Dieses sinkt, da es schwerer ist als der absolute Alkohol, zu Boden, und das Präparat schwimmt an der Grenze beider Flüssigkeiten. Es treten jetzt Diffusionsströme ein zwischen dem Alkohol und dem Chloroform, und das Präparat sinkt zu Boden.

2. Nach ungefähr 24 Stunden giesst man beide Flüssigkeiten ab und ersetzt sie durch reines Chloroform. Dieses muss sehr gründlich eindringen, und man lässt das Präparat hierin auch

mindestens 24 Stunden. Je gründlicher das Chloroform eindringt, um so weniger leicht schrumpft das Präparat.

3. Die Bulbushälfte kommt direkt in geschmolzenes Paraffin, dessen Schmelzpunkt bei 42 ° C. liegt, auf 2 Stunden und dann ebenso lange in ein härteres Paraffin, dessen Schmelzpunkt bei 58 ° C.

Die vorherige Uebertragung in Chloroform-Paraffin (concentrierte Lösung von Paraffin in Chloroform) ist nicht nötig. Man thut aber gut, vor dem Einbringen in Paraffin das Glas mit dem in Chloroform liegenden Auge auf dem Wärmeschrank anzuwärmen.

Wie schon gesagt, ist die Paraffineinbettung für das Auge nicht sonderlich zu empfehlen. Man erhält auch leicht falsche Bilder, namentlich bei zarten Gebilden, wie es die Fasern der Zonula Zinnii sind, wenn man das Einbettungsmittel aus den Schnitten entfernen muss. Die grösste Zahl der Fäserchen verliert dann ihren Halt, fällt ganz weg, und die noch übrigen hängen, da sie meist nur mehr einen Fixationspunkt haben, nach allen möglichen Richtungen durcheinander.

Was für den ganzen Bulbus gilt, gilt aber nicht für seine Teile. Für den feineren Bau der Retina z. B. möchten wir die dünnen Paraffinschnitte nicht entbehren. Die Einbettung geschieht ebenso mit Hilfe des Chloroforms, nur ist die Zeit eine kürzere.

Das Chloroform kann man auch durch Xylol ersetzen: Das durch absoluten Alkohol (2 Stunden) wasserfrei gemachte, auf Kork aufgespannte Retinastückchen kommt auf eine halbe Stunde in Xylol (hier wird es durchsichtig), dann auf 1 Stunde in Xylol-Paraffin (concentrierte Lösung von Paraffin in Xylol), schliesslich auf je eine $^1/_4$ Stunde in weiches und hartes Paraffin (Schmelzpunkt bei 42 ° und 58 °).

Objecte, die dicker sind als die Retina, (bis 5 mm) verbleiben in absolutem Alkohol bis 24 Stunden, in Xylol bis 4 Stunden, in Xylol-Paraffin bis 6 Stunden in Paraffin bis 5 Stunden.

Die beiden Paraffinsorten werden in zwei emaillierten Blechschalen im **Paraffinofen** geschmolzen. Hierzu dient ein Kupferkasten mit doppelten Wandungen. Der Raum dazwischen wird mit Wasser oder Glycerin gefüllt. Ein Regulator vermindert oder vermehrt den Gaszufluss, so dass eine constante Temperatur erzeugt wird. Die Temperatur im Wärmeschrank soll etwas höher sein als der Schmelzpunkt des Paraffins, also etwa 62 ° bis 63 ° C., damit nicht bei der geringsten Abkühlung, wie sie z. B. durch das Oeffnen der Schrankthür hervorgerufen wird, das Paraffin erstarrt. Die

hohe Temperatur schadet dem Präparate nichts, wenn es nur vorher ordentlich entwässert und vom Alkohol befreit war.

Das Princip eines **Wärmeregulators** (nach L. Meyer) ist folgendes: Durch die Wärme wird ein abgeschlossenes Quantum einer Aether-Spiritusmischung ausgedehnt, welches auf eine Quecksilbersäule drückt. Wird die Temperatur höher, so verschliesst diese Quecksilbersäule die Gaszufuhr zur Flamme, so dass letztere kleiner wird und nur durch eine minimale Notöffnung von Gas gespeist wird. Fällt die Temperatur wieder, so sinkt auch die Quecksilbersäule, lässt die grosse Gaszufuhr frei und die Flamme wird demgemäss grösser. Auf diese Weise wird die Temperatur stets constant gehalten. Um auf verschiedene Temperaturen einstellen zu können, ist das Gaszuführungsrohr in verschiedener Höhe verstellbar, bei den einfacheren Apparaten durch einfaches Verschieben, bei den besser ausgestatteten durch Schrauben zu bewirken. Es empfiehlt sich, zum Schutze des Glases und des Quecksilbers eine Metallschutzhülse zu benutzen.

4. Einbettung. Ist das Object mit reinem Paraffin durchtränkt, so wird es in eine Form gegossen, eingebettet.

Als Form dienen zwei unter einem rechten Winkel gebogene Messingplatten, welche, je nachdem sie zusammengestellt werden, eine grössere oder kleinere Form geben. Dieselben werden auf eine Glas- oder Metallplatte aufgestellt. Um ein zu festes Anhaften des Paraffins zu vermeiden, bestreiche man die Form mit Glycerin.

Für sehr kleine Objecte ziehe ich Uhrgläschen vor, die vor dem Eingiessen des Paraffins angehaucht werden, für grössere Objecte anstatt der Metallwinkel Papierkästchen, die man sich auf folgende Weise herstellen kann.

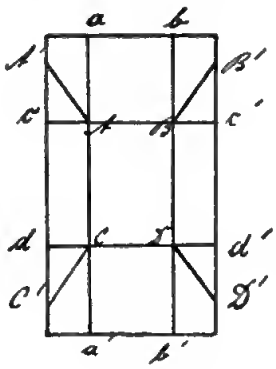

Man bricht zuerst ein rechteckiges Stück Schreibpapier in den Linien aa' und bb', dann cc' und dd' nach der gleichen Seite, dann legt man in jeder Ecke einen Bruch AA', BB', CC' und DD' an, indem man Ac auf Aa festhält und bricht, jedoch so, dass der Bruch nicht auf den Boden ABCD übergeht. Danach stellt man die vier Seiten des Kästchens auf und schlägt die an den kurzen Seiten überstehende Teile hinter diese um und knickt nun schliesslich den über den Rand des Kästchens emporstehenden Teil der kurzen Seite stark gegen den Boden zu um.

Das geschmolzene harte Paraffin wird in die Form gegossen und dann das Object mit Hülfe eines über der Spiritusflamme leicht erwärmten Blechspatels und einer Nadel in das Paraffin übertragen, wo es orientiert wird, d. h. mit der erwärmten

Nadel in die Lage gebracht wird, in der es nachher geschnitten werden soll. Dann wartet man einen Augenblick, bis das Paraffin auf der Oberfläche ein Häutchen bekommen hat, was man eventuell durch Anblasen desselben befördern kann, und stellt schliesslich die ganze Form in kaltes Wasser, wo das Paraffin möglichst schnell erstarren soll. Durch das rasche Erstarren erhält das Paraffin die für das Schneiden notwendige homogene Beschaffenheit, während es bei langsamen Erstarren brüchig wird.

Man lässt das Kästchen eine halbe Stunde oder länger in kaltem Wasser liegen, entfernt dann das Papier und schneidet den Paraffinblock zurecht, indem man das überflüssige Paraffin so weit entfernt, dass nur ein schmaler 1—2 mm breiter Rand von Paraffin das eingeschmolzene Object umgiebt. Man giebt dabei dem Paraffin die Gestalt einer vierseitigen kleinen Säule, deren Grundfläche ein rechtwinkeliges Viereck ist.

Der Paraffinblock wird dann auf einem cylindrischen Stückchen harten Holzes oder auf einem Metalltischchen (wie sie den Schanz'schen Mikrotomen beigegeben werden) oder schliesslich auf einem Block von hartem Paraffin mit Hülfe eines erwärmten Scalpells angeschmolzen, zur rascheren Erstarrung auf einige Minuten in kaltes Wasser gelegt, und ist dann zum Schneiden fertig.

Die ganze Paraffineinbettung gestaltet sich also kurz zusammengefasst folgendermassen:

1. Gründliche Entwässerung in Alkohol absol. (2—24 Stunden)
2. Durchtränkung mit Xylol (½—4 „)
3. Xylol-Paraffin (1—6 „)
4. Geschmolzenes weiches Paraffin (42°) (¼—2½ „)
5. Geschmolzenes hartes Paraffin (58°) (¼—2½ „)
6. Einschmelzen und erstarren lassen.
7. Zurechtschneiden des Paraffinblockes.

Weiterbehandlung cf. S. 61.

c) Combinierte Celloidin-Paraffineinbettung

soll die Vorteile, welche Celloidin- und Paraffineinbettung bieten, vereinigen und die Nachteile, welche beiden Methoden anhaften, vermeiden.

Nach Kultschitky (citiert nach Böhm und Oppel) fertige man sich zuerst folgende Lösungen an:

a) Eine Mischung aus Alkohol. absol. und Aether āā.: Alkoholaether.

b) Eine gesättigte Lösung von Celloidin in Alkoholaether: Urlösung. Aus der Urlösung, welche nicht direkt zum Durchtränken, sondern nur zum Anfertigen der Lösungen gebraucht wird, bereite man sich:

1. Urlösung und zwei Teile Alkoholaether.
2. Ein Teil der Lösung 1 verdünnt mit 2 Teilen Alkoholaether.
3. Ein Teil der Lösung 2 verdünnt mit 2 Teilen Alkoholaether.

Das Object kommt aus 90 pCt. Alkohol in

I. absolut. Alkohol 24 Stunden
II. Alkoholaether „
III. Lösung 3 „
IV. Lösung 2 „
V. Lösung 1 24 Stunden offen oder halb zugedeckt stehen lassen.

Die ausgeschnittenen Celloidinstücke kommen in

VI. Alkohol 70 pCt. 24 Stunden
VII. Alkohol 90 pCt. 12 „
VIII. Mischung von Origanumoel und $^1/_3$ Volumen 90 pCt. Alkohol
IX. reines Origanumoel, einige Stunden
X. Origanumoel und $^1/_3$ Vol. Xylol
XI. reines Xylol
XII. Xylol-Paraffin
XIII. reines Paraffin
XIV. Einbetten.

Die Methode ist ziemlich umständlich und bietet nach meinen Erfahrungen für das Auge keinen Vorteil.

D. Einbettung in Photoxylin.

Das Photoxylin wird wie das Celloidin angewandt. Man stelle sich eine dünne und dicke Lösung in Alkohol-Aether $\overline{aa}$ her. Der Vorteil vor dem Celloidin besteht darin, dass es leichter löslich ist und nach der Härtung durchsichtig bleibt, aber es ist viel teurer als das Celloidin.

E. Einbettungsmasse nach Calberla-Ruge.

Der Hauptwert dieser Masse liegt darin, dass man Linsen verhältnismässig gut darin einbetten kann und sogar noch dünnere Schnitte damit bekommt, als mit Celloidin (vergl. O. Becker, Zur Anatomie der gesunden und kranken Linse. Wiesbaden, 1883.) Ein zweiter Vorteil ist der, dass der Einbettung eine Behandlung mit absolutem Alkohol nicht vorhergehen muss.

Die Einbettungsmasse wird auf folgende Weise hergestellt: Möglichst frische Hühnereier werden tüchtig verrührt, und zwar sowohl das Eiweiss, wie der Dotter. Dann werden auf jedes Ei 7—8 Tropfen wasserfreien Glycerins zugesetzt und, nachdem das Gemisch noch einmal lange und tüchtig verrührt worden ist, wird das Ganze durch ein feines Flanelltuch filtriert. Mit dem Filtrat wird das in Wasser gut ausgewaschene Präparat, welches in einer Papierschachtel mittelst Karlsbader Nadeln frei schwebend erhalten wird, übergossen und das Ganze dann im Wasserbade so lange Alkoholdämpfen ausgesetzt, bis die Masse fest geworden. Dies dauert bei dem Volumen, welches die Einbettung eines halben Auges erfordert, etwa 2 Stunden. Nach dem Erkalten werden die Nadeln herausgezogen, und wird das Ganze dann zum Nachhärten in 96 pCt. Alkohol aufbewahrt, bis die Masse der supponierten Consistenz des Präparates einigermassen entspricht. Sieht man bei den ersten Schnitten, dass die erwünschte Härte noch nicht erreicht ist, so kann das Präparat ohne Weiteres wieder in Alkohol gebracht werden, wie es auch Monate lang ohne anderen Nachteil, als dass Masse und Präparat nachhärten, in Alkohol aufbewahrt werden kann. Das ausgeschnittene Präparat wird mit Gummi aufgeklebt, mit alkoholbefeuchtetem Messer geschnitten, gefärbt, entwässert, aufgehellt und in Canadabalsam eingeschlossen.

F. Einbettung in Natronseife

könnte eventuell in Betracht kommen, wenn es sich um Einbettung von Präparaten handelt, die alkohol- und ätherlösliche Stoffe enthalten, also z. B. um Bulbi, die mit **Cholestearinkrystallen** durchsetzt sind. Da diese bekanntlich in Alkohol und Aether (namentlich bei erhöhter Temperatur) löslich sind, so ist eine Einbettung in Celloidin oder Paraffin unerwünscht. Dölken giebt für solche Zwecke eine Natronseifeneinbettung an: Für das Centralnervensystem empfiehlt er besonders Ricinusseife, welche so dargestellt wird, dass in kochende 20—30proc. Natronlauge Ricinusöl derart eingetragen wird, dass NaOH in geringem Ueberschuss vorhanden ist. Die Lösung muss noch einige Zeit kochen, dann lässt man sie erkalten und erstarren; die überschüssige Natronlauge wird aus dem Seifenkuchen ausgepresst.

Zur Einbettung benutzte Dölken eine 3—5proc. Seifenlösung (bei 35—40° C.), in welcher die Organteilchen mit oder ohne Auswaschen aus der Fixierungsflüssigkeit (Formol) gebracht werden. Stehen lassen bei gleicher Temperatur (36—72 Stunden)

in bedeckter Schale, dann eindunsten lassen bis zur Erstarrung. Aufgekittet werden die reichlich gross geschnittenen Blöcke mit Wasserglas auf Holz. Nach dem Eintrocknen wird mit trockenem Messer geschnitten, die Schnitte strecken sich beim Uebertragen in Wasser glatt. Vor der Färbung wird die Seife durch Wasser gut ausgewaschen.

g) Anfertigung und Behandlung der Schnitte.

Die Anwendung des **Rasiermessers** ist für unsere Zwecke eine beschränkte. Man setzt das Rasiermesser flach auf die Schnittfläche des mit der anderen Hand gehaltenen Objectes und schneidet gegen sich zu (nicht von sich). Das Messer und die Schnittfläche müssen ausreichend befeuchtet sein, damit die dünnen Schnittchen nicht zerreissen, sondern sich auf der feuchten Klinge hinaufschieben. Beim Schneiden ist jeder Druck möglichst zu vermeiden, man ziehe mit fixiertem Handgelenk die Klinge unter Ausnutzung ihrer ganzen Länge durch das Gewebe hindurch.

Objecte, die zu klein sind, um mit der Hand gehalten werden zu können, schliesst man in **Hollundermark** (cf. Golgi'sche Methode Kap. IX) oder **Klemmleber** ein. Für die Retina speziell ist auch ein Einschluss in **Käse** angegeben worden (cf. Kap. XIII).

Als Klemmleber eignet sich Rindsleber oder am besten Leber mit starker Amyloidentartung, die man in Würfel von 2—3 cm Kantenlänge schneidet und in absolutem Alkohol härtet. Ein solches Stückchen Leber spaltet man durch einen Schnitt mit einem scharfen Scalpell und steckt in den Spalt das zu schneidende Object. Gleichzeitig mit der Leber schneidet man das Präparat in dünne Scheibchen.

Von der Retina kann man gute Querschnitte erhalten, wenn man ein Stück frischer Retina auf einem glatten Leberstück als Unterlage ausbreitet, mit einer sehr feinen Klinge unter Führung beider Hände im Trockenen schneidet und dann das zarte Schnittchen durch einen Tropfen Zusatzflüssigkeit suspendiert, um es mittels eines Spatels in einem grossen Tropfen unversehrt auf den Objectträger zu bringen. (Israël.)

In Celloidin und Paraffin eingebettete Präparate werden mit dem **Mikrotom** geschnitten. Gute Mikrotome werden geliefert von Becker (Göttingen), Katsch (München), Jung (Heidelberg), Miehe (Hildesheim), Schanze (Leipzig). Beim Ankauf eines Mikrotomes achte man darauf, dass es 1. für Celloidin- und Paraffineinbettung gut eingerichtet ist, 2. dass die Objectklammer genügend gross, um ein eingebettes Auge einklemmen zu können,

und 3. dass der Messerschlitten genügend schwer, um beim Schneiden nicht auszuspringen.

Aus eigener Erfahrung kann ich die Schanze'schen Mikrotome, Modell B, und das Supportmikrotom, Modell C, empfehlen. Bei letzterem wird der Schlitten nicht mit der Hand gezogen, sondern vermittelst Schraube und Kurbel fortbewegt.

Bei diesen Mikrotomen ist der Klammerträger zur Orientierung des Schnittpräparates um 2, die Klammer selbst ausserdem noch um 1 Axe drehbar. Um den Apparat auch zum Schneiden von Paraffinpräparaten mit querstehendem Messer brauchbar zu machen, ist der Klammerträger so eingerichtet, dass er von der am Vertikalschlitten befestigten Axe abgenommen und so herumgedreht werden kann, dass die Objectklammer mehr nach der Mitte des Instrumeuts zu stehen kommt.

Für die Untersuchung des Augapfels verdient noch besondere Berücksichtigung eine von Gottschau angegebene Mikrotomklammer, weil es mittelst derselben möglich ist, trotz der Krümmung der Hüllen des Bulbus grössere Abschnitte derselben, z. B. einen Quadranten einer Iris in eine Serie von Schnitten zu zerlegen, welche sämtlich gleiche Neigung zur Krümmungsaxe zeigen, bezw. z. B. die Iris in genau meridionaler Richtung treffen. Im wesentlichen besteht das Eigentümliche der Vorrichtung darin, dass die Klammer um eine horizontale Axe mittelst einer Mikrometerschraube gedreht werden kann; durch Verschieben der Klammer auf jener Axe kann man den Krümmungsradius der Drehbewegung innerhalb gewisser Grenzen ändern. (Die Vorrichtung ist von Eugen Hartmann in Würzburg verfertigt.)

Um das Mikrotom vor Staub zu schützen, bedecke man es mit einem Holz- oder Glaskasten. Die Bahn, auf welcher der Messerschlitten gleitet, muss vollkommen rein sein; man putze dieselbe mit einem in Benzin getauchten Lappen und fette sie ein mit Vaselin oder mit

Knochenöl 4 Teile
Petroleum 1 Teil.

Der Messerschlitten muss bei leichtem Anstosse mit der Hand die ganze Bahn gleichmässig durchlaufen.

Das **Gefriermikrotom** ist ein Instrument, das für feinere histologische Untersuchungen kaum zu gebrauchen ist, weil die sich bildenden Eiskrystalle zu Zerreissungen führen, die beim Auftauen des Schnittes nicht ganz ausgeglichen werden. Beim Trocknen schrumpft dann das Präparat, und es kommt zu ausgedehnten Dislokationen. Das Gefriermikrotom wird hauptsächlich

angewendet, wenn es nur auf die Diagnose gröberer Structurverhältnisse ankommt.

Der Apparat besteht aus einer gerifften Metallplatte, gegen deren untere Fläche ein Aetherspray wirkt. Die Vorrichtung lässt sich an jedem Mikrotom leicht anbringen.

Das Gefrierverfahren lässt sich sowohl an frischen Objecten, als auch an fixierten und gehärteten anwenden. Das frische Object wird auf die Metallplatte gelegt und mit einem Scalpellstiel leicht angedrückt, bis es angefroren ist. Eventuell kann man noch einen Tropfen Wasser oder flüssigen Leim zwischen Object und Metallplatte bringen. Präparate, die in Alkohol gelegen haben, müssen von demselben durch gründliches Auswässern (12—24 Stunden) vollkommen befreit sein. Man kann die Auswässerung beschleunigen durch Anwendung von warmen Wasser (ca. 30°). Am meisten eignet sich das Verfahren für Objecte, die in Müller'scher Flüssigkeit oder Formalin conserviert waren. Letzteres kommt namentlich für die Schnelldiagnose von Geschwülsten in Betracht (cf. S. 37). Eine Auswässerung ist dabei nicht nötig.

Man achte darauf, dass das zu schneidende Object nicht dicker als 3—5 mm ist. Dasselbe muss vollständig durchfrieren, darf aber nicht zu hart sein, weil sonst das Messer nicht fasst. Das Messer soll das Präparat an einer Ecke, nicht von einer ganzen Seite aus fassen. Weder Messer noch Object ist beim Schneiden zu befeuchten.

Die Schnitte werden vom Messer zunächst in Spiritus 80 pCt. und dann in Wasser gebracht. Schliesslich Färbung.

Besondere Sorgfalt ist auf die **Mikrotommesser** zu legen. Die vorzüglichsten liefert W. Walb in Heidelberg. Man halte sich am besten zwei Mikrotommesser, eins für Celloidinschnitte, planconcav geschliffen, und eins für Paraffinschnitte, plan geschliffen. Die **Schnittdicke** ist bei Celloidinpräparaten gewöhnlich 15—25 μ, bei Paraffinpräparaten 5—10 μ. (Bei Golgi- und Methylenblaupräparaten 50 μ und dicker.)

Die Anfertigung und Behandlung der Schnitte gestaltet sich bei Celloidin- und Paraffinpräparaten verschieden.

A. Celloidinpräparate.

Zum Schneiden von Celloidinpräparaten stelle man das Messer in einem zur Längsachse des Mikrotoms möglichst spitzen Winkel fest, um die ganze Klinge möglichst auszunutzen. Man befeuchte das Präparat und das Messer mit 70proc. Spiritus, den

man mit einem Pinsel nach jedem zweiten oder dritten Schnitte aufträgt, und schneide in sanftem, continuirlichen Zuge, ohne Druck und ohne Absetzen. Die Schnitte werden mit einem Pinsel oder mit einer spitzen Pincette von der Messerklinge abgehoben und in eine Schale mit 70proc. Alkohol übertragen, wo sie beliebig lange Zeit verweilen können, um schliesslich gefärbt, entwässert, aufgehellt und eingeschlossen zu werden.

Man vermeide es, Celloidinschnitte mit absolutem Alkohol zu behandeln, da dieser das Celloidin löst. (96proc. Alkohol ist dagegen unschädlich.) Aus demselben Grunde dürfen gewisse Oele nicht zur Aufhellung der Schnitte benutzt werden. (cf. S. 78)

Serienschnitte bei Celloidineinbettung.

Will man einen Bulbus oder einen Sehnerven in eine fortlaufende Serie von Schnitten zerlegen und diese vielen Schnitte auf einmal behandeln, so kann man sich folgender Methoden bedienen.

1. Weigert'sche Collodiummethode.

Die Schnitte werden mit Streifen von ungeleimten Papier (Klosetpapier oder satiniertes Seidenpapier), etwas breiter als die Präparate vom Messer abgenommen, indem man die Papierstreifen auf die Schnitte legt und nacheinander, Schnitt für Schnitt, auf eine mit 70proc. Alkohol befeuchtete Lage von Fliesspapier gelegt. Hat man eine genügende Anzahl von Schnitten in der gewünschten Reihenfolge auf dem Papier erhalten, so übergiesse man eine sauber geputzte Glasplatte, deren Grösse sich nach der Ausdehnung der Schnittserie und nach der Grösse der Schnitte richtet, mit dünnflüssigem Collodium. Indem man die Platte an einer Ecke wagerecht vor sich hält, giesst man auf die Mitte derselben eine genügende Menge Collodium und lässt dasselbe dann durch Neigen der Platte nach den Ecken derselben laufen. Wenn die Collodiumschicht trocken geworden ist, legt man auf dieselbe die Schnittstreifen, indem man die Streifen Klosetpapier mit den Präparaten nach unten auf die Collodiumschicht vorsichtig andrückt. Die Streifen werden nun vorsichtig abgezogen, während die Schnitte an der Collodiumfläche haften bleiben. Dieselben dürfen nicht eintrocknen und müssen deshalb mit 70proc. Spiritus feucht gehalten werden. Man giesst dann über die Schnitte ein zweites Mal Collodium, nachdem man den überflüssigen Spiritus durch Absaugen mittels Fliesspapier entfernt hat, lässt auch diese Collodiumschicht einige Minuten trocknen, und bringt dann die Platte samt den Schnitten ent-

weder in 80proc. Alkohol zum Aufbewahren, oder direct in die Farbflüssigkeit, wo die Schnitte mit der Collodiumschicht sich leicht von der Glasplatte ablösen und nun mit einander weiter behandelt werden können. Nach geschehener Entwässerung und Aufhellung schneidet man die Collodiumplatte mit der Scheere beliebig zurecht.

2. Obregia'sche Photoxylinlappenmethode.

Dieselbe ist eine Modification der vorigen und derselben vorzuziehen. Man macht sich zwei Lösungen:

Lösung I.	Candiszuckerlösung (1:1)	300 ccm
	Alkohol (80proc.)	200 „
	Dextrinlösung (1:1)	100 „

Zur Dextrinlösung ist gelbes Dextrin zu benutzen.

Lösung II.	Photoxylin oder Celloidin	10,0 g
	Alkohol absol.	100 ccm
	Aether	500 „

Die Lösung I wird wie bei der Weigert'schen Methode auf eine sorgfältig mit warmen Seifenwasser und Alkohol gereinigte und blank geputzte Glasplatte gegossen. Den Ueberschuss der Lösung lässt man in das Glas zurücklaufen. Die Platte wird, vor Staub geschützt, auf die Decke eines Wärmeofens zum Trocknen gelegt. Sie kann mehrere Tage aufgehoben werden.

Die Schnitte ordnet man auf satiniertem Seidenpapier oder Klosetpapier. Man schneidet sich ein Blatt von der Grösse der Glasplatte zurecht, legt es in eine flache Glasschale (die satinierte Seite nach oben) und befeuchtet es leicht mit 95proc. Alkohol. Die Schnitte werden von dem Messer mit einem kleinen Streifen desselben Papieres abgehoben und serienweis auf dem grossen Blatt geordnet. Ist das Papier mit einer genügenden Anzahl von Schnitten bedeckt, so legt man es vorsichtig auf Fliesspapier, um die überschüssige Feuchtigkeit abzusaugen, und bringt es dann, die Schnitte nach unten, auf die mit der Zuckerlösung überzogene Glasplatte: Man fährt leicht mit dem Finger über die Rückseite des Papierblattes hin, um die Schnitte anzudrücken, und entfernt dann vorsichtig das Papier.

Dann giesst man vorsichtig die Lösung II über die Schnitte und giesst den Ueberschuss der Lösung, der nicht weiter verwertet werden darf, weg. Man legt die Glasplatte wagerecht, wartet, bis die milchige Trübung in der Umgebung der Schnitte geschwunden ist und legt die Tafel in eine Schale

mit Wasser. Hier löst sich der Zucker auf und das Photoxylinblatt hebt sich ab.

Die einzelnen Blätter numeriert man sich durch einen mit einer Marke versehenen Faden, den man durch eine Ecke des Photoxylinblattes führt.

Die in dem Photoxylin- oder Celloidinhäutchen eingeschlossenen Schnitte werden dann gefärbt, in 96proc. Alkohol oder in einem Gemisch von Alkohol absol. 2 Teile und Chloroform 1 Teil entwässert und in Carbolxylol aufgehellt. Schliesslich schneidet man die einzelnen Schnitte heraus und bringt sie der Reihe nach auf numerierte Objectträger, wo sie in Canadabalsam eingeschlossen werden.

B. Paraffinpräparate.

Beim **Schneiden** von Paraffinpräparaten kann man eine quere oder eine schräge Messerstellung anwenden. In beiden Fällen wird trocken, ohne Befeuchtung des Messers, geschnitten.

Die quere Messerstellung ist angebracht bei ganz kleinen Objecten und bei Anfertigung von Bänderschnitten.

Das Messer muss bei dieser Stellung einen rechten Winkel mit der Längsachse des Instruments bilden; seine Schneide soll zuerst eine Fläche des genau rechteckig zugeschnittenen Paraffinblockes treffen. Dieselbe muss also der Messerschneide parallel stehen. Das Messer soll nur mit der Schneide schneiden, die Fläche des Messers soll nicht über das Präparat hingleiten. Man erreicht dies dadurch, dass man durch Zwischenklemmen von Holz- oder Metallkeilen zwischen dem Messergriff, dem Messerschlitten und der Messerschraube den Rücken des Messers etwas höher stellt als die Schneide. Schneidet man mit derartig gestelltem Messer, so wird die Schnittfläche des Paraffins matt, nicht glänzend.

Der Messerschlitten wird rasch in hobelnder Bewegung geführt. Die Schnitte kleben dann an den Rändern aneinander und bilden lange Bänder. Am besten gelingt das Bänderschneiden bei einer Schnittdicke von 5—10 μ. Bei richtiger Consistenz des Paraffins legt sich der erste Schnitt glatt auf die Klinge und wird durch den zweiten Schnitt in der Richtung gegen den Messerrücken zu verschoben. Zeigen die ersten Schnitte Neigung, sich zu rollen, so müssen sie vorsichtig mit einem zarten Pinsel in die richtige Lage gebracht werden.

Die schräge Messerstellung ist angebracht bei grossen Objecten von ungleichem Gefüge. Das Messer soll einen Winkel

von 45° mit der Achse des Instrumentes bilden und zuerst eine Kante des Paraffinblockes treffen. Der Messerschlitten ist langsam, ohne Druck, zu bewegen. Nach Rawitz schneidet man den Paraffinblock in Gestalt eines Dreiecks zurecht und richtet das Präparat so zum Messer, dass letzteres beim Durchziehen eine der Seiten voll trifft. Die Hauptsache bei diesem Schneiden ist die, dass das Messer zuletzt auf einen spitzen Winkel des Paraffinblocks und nicht auf eine Seite trifft; in letzterem Falle nämlich lässt sich der Schnitt schwer und häufig nicht unverletzt vom Messer abheben, im ersteren Falle dagegen gelingt das sehr leicht, da die Berührung von Schnitt und Schneide nur an einem Punkte statthat.

Beim Schneiden von Paraffinobjecten hat man oft mit gewissen **Uebelständen** zu kämpfen. So rollen sich z. B. die Schnitte, namentlich wenn sie etwas dicker sind, leicht auf. Um dieses zu vermeiden, hat man sogenannte Schnittstrecker construiert, die aber entbehrlich sind. Durch Nachhülfe mit einem weichen Haarpinsel oder durch Anhauchen des Objectes und der Messerklinge kann man das Rollen der Schnitte vermeiden.

Das Gelingen der Schnitte ist in hohem Grade abhängig von der äusseren Temperatur. Ist das Paraffin zu hart und bröckeln die Schnitte, was namentlich leicht eintritt, wenn man mit einem kalten Messer schneidet, so arbeite man in der Nähe des Ofens oder bei nahegerückter Lampe, oder erwärme das Messer leicht über einer Spiritusflamme.

Um bei hoher Temperatur zu schneiden, hat man sogenannte Kühlmesser construiert, Messer, welche nahe dem Rücken der Länge nach durchbohrt sind. Durch die so gebildete Röhre wird Eiswasser durchgeleitet. Wenn das Paraffin infolge zu hoher Zimmertemperatur zu weich ist, kann man sich auch dadurch helfen, dass man das eingespannte Paraffinstück mit einem mit Aether getränkten Stückchen Watte umwickelt (Böhm und Oppel) oder es in kaltes Wasser legt. Ist das Paraffin zu weich, so falten sich die Schnitte leicht und werden zusammengedrückt.

Gegen die Brüchigkeit der Paraffinschnitte hat v. Davidoff vorgeschlagen, jedesmal bevor man einen Schnitt macht, die Fläche des Paraffinblockes mit Collodium zu bestreichen und nach dem Erstarren zu schneiden. Zu gleichem Zwecke macht man sich nach Heider eine Mischung von käuflichem Collodium und einer syrupdicken Lösung von Mastix zu gleichen Teilen und

verdünnt sie mit einem Gemisch von Aether und Alkohol $\overline{aa}$ so, dass sie wasserdünn wird. Diese Mastixcollodiumlösung streicht man jedesmal vor dem Schneiden mit einem feinen Haarpinsel über die Schnittfläche und schneidet nach dem Erstarren.

Aufkleben.

Hat man die Schnitte hergestellt, so müssen dieselben, um sie während der dann folgenden Behandlung vor mechanischen Angriffen möglichst zu schützen, auf den Objectträger oder auf das Deckgläschen aufgeklebt werden. Das Aufkleben bietet auch den Vorteil, dass man eine grosse Anzahl von Schnitten zugleich und daher rascher und gleichmässiger behandeln kann. Unerlässlich ist das Aufkleben bei Anfertigung von Schnittserien und für Reconstructionsmethoden.

Als **Objectträger** brauchen wir zwei Sorten, das gewöhnliche englische Format, 76 mm lang, 26 mm breit, und für grössere Objecte, wie Durchschnitte durch den ganzen Bulbus, das Leipziger Format, 70 mm lang, 35 mm breit. An Stelle des letzteren kommen wir auch gewöhnlich mit einem etwas kleineren (und billigeren) Objectträger in der Grösse 32 × 62 aus. Objectträger aus grünlichem Glase, deren Farbe man übrigens nur dann wahrnimmt, wenn man sie vom Rande her betrachtet, sind ebenso gut zu gebrauchen, wie die aus rein weissem Glase hergestellten. Man vermeide nur zu dicke Objectträger, wie die aus Spiegelglas angefertigten es zu sein pflegen. Objectträger, deren Ränder abgeschliffen sind, sind fast doppelt so teuer wie die scharfkantigen. Durch zwei- oder dreimaliges Hin- und Herstreichen auf einer mit nassem Schmirgel bedeckten Kupfer- oder Glasplatte kann man die Kanten abtragen, worauf der Objectträger sofort abgespült wird, um den anhaftenden Schmirgel zu entfernen.

Auch **Deckgläschen** halte man sich in mehreren Grössen vorrätig: Zu empfehlen sind für kleine Objecte 18 mm □, für mittelgrosse 22 mm □ und für grosse Deckgläschen von rechteckiger Form 25 × 30 mm. Mit diesen drei Grössen kommt man fast immer aus.

Um die Objectträger und Deckgläschen vom Hüttenrauch zu **reinigen**, taucht man sie auf längere Zeit in concentrierte Salpetersäure und spült sie dann mit reinem Wasser, absolutem Alkohol, eventuell Aether ab.

Für gebrauchte Objectträger und Deckgläschen, die mit Balsam etc. beschmutzt sind, empfiehlt Schmorl folgende Verfahren:

1. Verfahren nach Knauer. Man lege die betreffenden Gläser in einen emaillierten Blechtopf oder einen glasierten irdenen Topf mit $^1/_2$ Liter einer 10procentigen Lysollösung. Sind etwa 60 bis 80 Objectträger darin, so bringe man den Topf für eine halbe Stunde in strömenden Dampf oder koche 20 bis 30 Minuten über offener Flamme, wobei man wiederholt umschwenkt (am besten in einem Abzug wegen der unangenehm riechenden Lysoldämpfe), dann brause man, ohne vorher die Lysollösung abzugiessen oder abzukühlen, mit kaltem Leitungswasser ab, bis alles Wasser in dem Gefäss klar ist. Schliesslich trocknet man die Gläschen mit einem sauberen Leinentuche ab. Die Deckgläschen kann man vorsichtshalber vorher von dem über der Flamme erwärmten Objectträger abkitten und für sich kochen.

2. Verfahren nach Zettnow. Man löst 200 g rotes chromsaures Kali in zwei Litern heissem Wasser und fügt unter Umrühren allmählich 200 ccm concentrierte rohe Schwefelsäure hinzu. Die vom Objectträger durch leichtes Erwärmen über der Flamme abgekitteten Deckgläser werden in 300 ccm der Flüssigkeit gelegt und in einer Porzellanschale oder im Becherglas im Wasserbad oder über freier Flamme 10 Minuten lang unter Umrühren erhitzt. Der geschmolzene und oxydierte Balsam, welcher als grünliche Masse an der Oberfläche schwimmt, wird mittelst zusammengelegten Papiers abgenommen. Nach Abgiessen der Flüssigkeit werden die Deckgläser mit kaltem Wasser gespült und dann mit einer geringen Menge verdünnter Natronlauge 5 Minuten lang nachbehandelt. Letztere wird abgegossen und das eben geschilderte Verfahren (Kochen in Chromschwefelsäure etc.) wiederholt. Am Schluss wird mit Alkohol nachgespült, und die Deckgläser werden mit einem trockenen weichen Leinentuch geputzt. Die Objectträger lässt man 2 bis 3 Tage in der kalten Flüssigkeit, spült sie mit kaltem Wasser ab und putzt sie mit einem alkoholbefeuchteten Tuch, oder man erhitzt sie einmal 10 Minuten lang mit Chromschwefelsäure, spült mit kaltem Wasser und putzt.

Das Signieren der Präparate auf dem Objectträger geschieht mittels Verwendung von gummierten Papieretiketten oder eines gelben Kreidestiftes (A. W. Faber). Besser noch ist die Benutzung chinesischer Tusche für schwarze Schrift, und des Kremser Weiss für weisse Schrift unter Anwendung von Soenneckens Zeichenfeder No. 144 (Schiefferdecker) resp. eine Wasserglastinte, aus Wasserglas und flüssiger Tusche bestehend (Schoebel). Empfehlenswert ist auch der Schreibdiamant.

Digitized by Google

Zum Aufkleben der Paraffinschnitte sind zahlreiche Methoden empfohlen worden. Am praktischsten bewährt hat sich das Aufkleben mit Wasser (Spiritus) und mit Eiweissglycerin.

Um die Grösse des Deckglases völlig ausnützen zu können, zeichnet man die Contouren desselben auf ein Stück weisses Papier und legt den Objectträger darauf. Dieses ist natürlich überflüssig, wenn man die Präparate auf das Deckglas aufklebt, Letzteres ist aber nicht so praktisch wegen der leichten Zerbrechlichkeit der Deckgläschen.

1. Aufkleben mit Wasser (Spiritus).

Das Festhaften der Schnitte beruht auf Kapillar-Attraction. Der sorgfältig gereinigte Objectträger wird mit Wasser oder sehr verdünntem Spiritus gleichmässig benetzt und die Paraffinschnitte, eventuell ein Stück des Schnittbandes, darauf ausgebreitet. Dann erwärme man den Objectträger leicht über der Spiritusflamme, wobei sich die Schnitte glatt legen (das Paraffin darf nicht schmelzen!), sauge die überschüssige Flüssigkeit mit Filtrierpapier ab, ordne die Schnitte definitiv mit Pinsel und Nadel, und lasse die Schnitte 24 Stunden lang bei 35° C. trocknen (etwa auf dem Paraffinofen).

Will man schneller arbeiten, so kann man die Schnitte mit Fliesspapier fest auf den Objectträger andrücken und leicht über der Flamme erwärmen, bis das Paraffin eben anfängt, etwas durchscheinend zu werden.

Handelt es sich nicht um Serienschnitte, so kann man die Paraffinschnitte direkt vom Mikrotom in eine Schale mit lauwarmen Wasser (45° C.) übertragen. Hier breiten sie sich glatt aus, und man fängt dieselben dann direkt mit dem Objectträger aus dem Wasser auf und lässt sie auftrocknen.

2. Aufkleben mit Eiweissglycerin.

Das Eiweiss von drei frischen Hühnereiern wird zu Schnee geschlagen, filtriert, und zum Filtrat die gleiche Menge Glycerin gegeben. Um eine Zersetzung des Eiweisses zu verhüten, füge man noch ein Stückchen Kampfer oder Natriumsalicylat hinzu. —

Von dem Glycerineiweissgemisch verreibt man eine Spur möglichst fein mit der Fingerspitze auf dem Objectträger und erwärmt denselben über einer Flamme oder besser im Thermostaten bei 70°, um das Eiweis zu koagulieren. Auf den abgekühlten Objectträger giesst man dann destilliertes Wasser auf, bringt die Schnitte hinein, erwärmt vorsichtig, ohne das Paraffin zu schmelzen,

bis sich die Schnitte faltenlos ausgebreitet haben, und trocknet im Thermostaten bei 30—35° C., oder auf dem Paraffinofen einige Stunden lang.

Paraffinbefreiung.

Bevor die so aufgeklebten Schnitte gefärbt werden können, ist es nötig, dieselben vom Paraffin zu befreien. Zu diesem Zweck stellt man den Objectträger auf einige Minuten in ein Gläschen mit Xylol. (Cylinderförmige Gläser eignen sich hierzu, wie für alle ferner vorzunehmenden Manipulationen für die Färbetechnik auf dem Objectträger besser, uls die viereckigen Färbekästchen, weil das aufgeklebte Präparat bei diesen nicht mit den Wandungen des Glases in Berührung kommen und dadurch geschädigt werden kann.)

Aus dem Xylol bringt man den Objectträger mit dem jetzt von Paraffin befreiten Präparat in ein anderes Gläschen mit absolutem Alkohol, um das Xylol auszuziehen, und dann können die Schnitte gefärbt werden. Kommen wässerige Farblösungen zur Verwendung, so bringe man die Schnitte aus dem absoluten Alkohol zunächst in 90%igen, dann in 60%igen, dann in Wasser, und schliesslich in die Farbstofflösung.

Die Behandlung der Paraffinschnitte gestaltet sich daher folgendermassen:

1. Schneiden
2. Aufkleben
3. Erwärmen im Thermostaten
4. Entparaffinieren in Xylol
5. Alkohol absol.
6. Alkohol 90%
7. Alkohol 60%
8. Wasser
9. Färben

h) Färbemethoden.

Einige von den gebräuchlichen Fixierungsmitteln sind schon im Stande, den Gewebselementen eine Färbung zu erteilen. So färbt die Picrinsäure das Gewebe gleichmässig gelb, die Osmiumsäure schwärzt das Fettgewebe, ebenso die Aussenglieder der Stäbchen und Zapfen, und die Oelkugeln in dem Zapfeninnenglied der Vögel, Reptilien und Amphibien.

Brösicke empfiehlt die combinierte Anwendung der Ueberosmium- und Oxalsäure als Färbemittel. Kleinere Gewebsstücke werden auf etwa eine Stunde in eine 1% Lösung von Ueber-

osmiumsäure gelegt, sorgfältig entwässert, dann für 24 Stunden und länger in eine kalt gesättigte Oxalsäurelösung (1:15) gelegt und in Wasser oder Glycerin untersucht. Es stellen sich dann eigentümliche Farbeneffecte ein, so färbt sich hell carmoisin der Glaskörper, das Cornealgewebe, dunkel carmoisinrot Linsenfasern, burgunderrot die meisten Kerne und viele Zellen, sowie das Nervenmark. Hellrot färben sich auch die elastischen Häute der Cornea.

Mit Vorteil bedient man sich jedoch gewisser **Farbstoffe**[1]), um das Gewebe zu färben. Es kommen hierfür gewöhnlich zwei Sorten von Farbstoffen in Betracht:

1. solche, die ausschliesslich die Kerne färben: **Kernfärbung;**

2. solche, die den Zellleib und sonstige protoplasmatische Substanzen färben: **Protoplasmafärbung.**

Zu den ersteren gehören namentlich das Haematoxylin (aus dem Campecheholz gewonnen), das Carmin (von der Cochenilleschildlaus gewonnen) und von den basischen Anilinfarben das Bismarckbraun, das Safranin, Methylgrün und Fuchsin.

Zu den letzteren gehören die neutralen und sauren Anilinfarben, namentlich das Eosin, Orange, Säurefuchsin, ferner die Picrinsäure.

Eine Combination von zwei oder mehr Farben geben die Doppel- und Mehrfachfärbungen.

Für bestimmte Gewebe (Markscheiden, Neuroglia etc.) und pathologische Producte (Fibrin) sind besondere Färbemethoden in Gebrauch (cf. Kap. IX u. X).

Um ein einfach oder doppelt gefärbtes Präparat, wie es am meisten zu empfehlen ist, herzustellen, verfährt man auf folgende Weise:

Der Celloidinschnitt wird aus dem Alkohol 70%, in dem er aufbewahrt worden war, in ein Schälchen mit Wasser gebracht, in dem er sich unter drehenden Bewegungen ausbreitet. Nachdem er durch Untertauchen mit einer Präpariernadel gut befeuchtet worden, bringt man ihn mittels eines Horn- oder Blechspatels in ein Schälchen mit dem Kernfarbstoff, z. B. Haematoxylin. Hierin wird er eine bestimmte Zeit lang gefärbt, dann in Wasser gebracht und ausgewaschen, um den überschüssigen Farbstoff zu entfernen. [Das Präparat kommt dann in die zweite Farbstofflösung, z. B. Eosin, wird hier weiter gefärbt, dann wieder aus-

[1]) Zu beziehen von Dr. G. Grübler, Leipzig, Bayerischestr. 63. In Berlin zu erhalten bei P. Altmann, Luisenstr. 52.

gewaschen][1]) und nun mit 95% Alkohol entwässert, in Carbol-Xylol aufgehellt und in Canadabalsam eingeschlossen (cf. S. 78 und 79).

Mit Ausnahme gewisser Anilinfarben (Bismarckbraun, Gentianaviolett, Methylviolett) giebt das Celloidin stets die Farbe ganz oder bis auf eine minimale Spur wieder von sich, so bei den meisten kernfärbenden Substanzen, aber auch bei vielen diffus färbenden, z. B. Eosin, Säurefuchsin. Hauptsächlich bediene man sich der Doppeltinction mit Haematoxylin und Eosin (oder Orange) und mit Carmin (Haematoxyl.)-Picrinsäure, die sehr elegante Präparate geben, und der Färbung mit Säurefuchsin, in der alles, was Faser oder Bindegewebe ist, aufs Prägnanteste hervortritt. Von den Farbstoffgemischen, die mehrere Farbstoffe zugleich enthalten, sind besonders empfehlenswert das Picrocarmin, das Biondi-Heidenhain'sche Gemisch und die Mischung nach von Gieson.

Wegen der Löslichkeit des Celloidins in absolutem Alkohol darf man nur mit 95% Spiritus entwässern und mit Stoffen, die sich mit einer geringen Wasserbeimischung vertragen, wie Carbol-Xylol, Bergamott-, Terpentin-, Origanum-Oel, Buchenkreosot aufhellen. (Paraffinpräparate können dagegen in absol. Alkohol entwässert und in Xylol aufgehellt werden). (cf. S. 78.)

Die aufgeklebten Paraffinschnitte werden ähnlich behandelt. Nach Entfernung des Paraffins mittelst Xylol und Entfernung des Xylols durch Alkohol absolutus wird der Objectträger mit den Schnitten durch 90 pCt. und 60 pCt. Alkohol in Wasser gebracht [2]), dann die Einfach- oder Mehrfachfärbung vorgenommen und ausgewaschen, und schliesslich die Schnitte entwässert (man bringt sie kurze Zeit wieder in 60 pCt., dann in 90 pCt. und absoluten Alkohol), aufgehellt in Xylol und eingeschlossen in Canadabalsam.

Rascheres Arbeiten gestattet die **Stückfärbung**, d. h. das Verfahren, grössere Stücke in toto durchzufärben. Dieselbe ist namentlich bei embryologischen Untersuchungen im Gebrauch.

---

[1]) Bei der einfachen Kernfärbung ist das [Eingeklammerte] fortzulassen.

[2]) Die allmähliche Verminderung der Alkoholconcentration ist nötig, damit die beim Einbringen in die wässerige Farbstofflösung entstehenden Diffusionsströme nicht zu heftig sind. In alkoholische Farbstofflösungen können die Präparate direkt aus dem absolut. Alkohol übergeführt werden; das gilt natürlich auch für Celloidinpräparate.

Digitized by Google

Als Farbstoffe eignen sich hierfür das Alauncarmin, das Boraxcarmin und die R. Heidenhain'sche Haematoxylinfärbung. (cfr. S. 70 u. 71.)

A. Kernfärbungen.

Haematoxyllnfärbungen.

1. Alaunhaematoxylin (Böhmer).

Man bereitet sich eine Lösung von 1 gr. krystallisiertem Haematoxylin in 10 ccm absolutem Alkohol und eine Lösung von 20 gr. Alaun in 200 ccm warmem dest. Wasser und filtriert nach dem Erkalten. Nach 24 Stunden werden beide Lösungen gemischt und bleiben 8 Tage in einem weithalsigen Gefäss offen an der Luft stehen. Die dunkelblaue Lösung muss vor dem Gebrauch filtriert werden.

Die Färbung gelingt am besten nach Fixation in Alkohol, Sublimat, Formalin und Müller'scher Flüssigkeit, schwer nach Fixation in Chromosmiumgemischen.

Anm. Sämtliche Haematoxylinlösungen erlangen ihre volle Färbungskraft erst mehrere Tage nach der Herstellung, sie müssen erst ausreifen, Dieser Reifeprozess vollzieht sich unter Einwirkung des Lichtes und des Sauerstoffs der Luft, das Haematoxylin wird dabei in das färbende Haematein umgewandelt. Je länger die Lösung steht und je älter sie wird, desto intensiver wird ihre Färbekraft. Daher kommt es, dass namentlich bei älteren Lösungen sehr leicht eine Ueberfärbnng eintritt, d. h., dass neben den Kernen sich auch das Protoplasma stark mitfärbt. Alte Lösungen färben fast momentan, frischere in 3—5 Minuten. Die schönste Färbung erhält man, wenn man die oben angegebene Lösung stark verdünnt, d. h. einige Tropfen davon in ein Schälchen mit destilliertem Wasser bringt, und dann 12—24 Stunden lang färbt. Auf diese Weise tritt nie eine Ueberfärbung ein; man erhält eine reine, schöne Kernfärbung.

Ist bei der schnellen Färbung eine Ueberfärbung eingetreten, so kann man als Entfärbungsmittel eine $^1/_2$—1% Alaunlösung anwenden. Weniger empfehlenswert, aber schneller als die Alaunlösung entfärbend, ist der Salzsäure-Alkohol (1 Teil Acid. hydrochlor. conc., 100 Teile 70 pCt. Alkohol) oder mit Essigsäure angesäuertes Wasser. (1 Tropfen auf 30 ccm Wasser). Die Schnitte bleiben hierin je nach dem Grade der Ueberfärbung einige Minuten lang. Dann werden sie mit reichlichem Wasser, dem man zur schnelleren Entfernung der Säure eine Spur Ammoniak (1 Tropfen auf 100 ccm. Wasser) oder einige (3—10) Tropfen einer concentrierten Lithioncarbonatlösung zugesetzt hat, gut ausgewaschen, und können jetzt noch mit einem diffusen

Protoplasmafarbstoff nachgefärbt, oder direkt entwässert, aufgehellt und eingeschlossen werden.

Bei gelungener Färbung sind die Kerne tiefblau, das Protoplasma blassbläulich gefärbt. Ebenso färbt sich Mucin, Kalk, wuchernder Knorpel mehr oder minder blau.

2. Haematoxylin (Delafield) (Grenacher)

findet dieselbe Anwendung wie das vorige; (soll auch nach Fixierung mit Chromosmiumgemischen noch brauchbare Färbungen geben.) 400 ccm. concentr. Lösung von Ammoniakalaun werden mit 4 gr. Haematoxylin, das in 25 ccm. absolutem Alkohol gelöst ist, gut gemischt. Das Gemisch bleibt 3—4 Tage in einem offenen Gefäss unter öfterem Schütteln am Licht stehen und wird hierauf filtriert. Nun fügt man 100 ccm Methylalkohol hinzu und bewahrt die Lösung in gut verschlossener Flasche auf. Zum Gebrauch wird sie nach Belieben mit destilliertem Wasser verdünnt.

3. Säure-Haematoxylin (Ehrlich)

zeichnet sich durch grosse Haltbarkeit aus. Ueberfärbung tritt nicht so leicht ein; auch Farbstoffniederschläge bleiben vollständig aus.

Lösung I.	Haematoxylin	2.0
	Alkohol absol.	60.0
Lösung II.	Concentrierte Lösung von Alaun in Glycerin und	
	Aqu. dest. $\overline{aa}$	60.0
	Eisessig	3.0

Beide Lösungen werden gemischt und zur Reifung 6 Tage in offener Flasche der Luft ausgesetzt.

4. Haematoxylin (R. Heidenhain).

Die Heidenhain'sche Haematoxylinfärbung ist eine Stückfärbung. Zur Verwendung gelangt eine 1/2 pCt. wässerige Lösung von Haematoxylin. Dieselbe kann frisch verwandt, aber im Licht nicht lange aufbewahrt werden.

Färbung: (nach Böhm und Oppel citiert). Die in Alkohol oder gesättigter Picrinsäure fixierten Objecte kommen in die Farbe für 24 Stunden, dann ebenfalls 24 Stunden in eine 1/2 pCt. wässerige Lösung von Kalium chromicum flavum. Dieses wird durch die auftretenden Farbwolken rasch gefärbt und muss daher mehrmals gewechselt werden. Dann werden die Stücke in Wasser ausgewaschen und kommen in Alkohol von

steigender Concentration. — Alk. abs; Xylol, Paraffindurchtränkung ist zulässig. Bedingung ist Anfertigung feinster Schnitte von 5 μ und weniger. Neben der Kernfärbung erhält man ausgezeichnete Protoplasmafärbung.

5. Haemalaun (P. Mayer)

hat grosse Vorzüge: Das Reifen der Farbstofflösung fällt weg, die Farbe kann also sofort benutzt werden. Das Haemalaun färbt rasch, überfärbt (namentlich mit Wasser verdünnt) nicht, und dringt tief ein (ist also auch mit Vorteil für Stückfärbung anzuwenden). Das Haemalaun ist eine Haemateïn-Alaunlösung: Man löst 1,0 gr Haemateïn durch Erwärmen in 50 ccm 90proc. Alkohol und vermischt es mit einer Lösung von 50 gr Alaun in 1 Liter Wasser. Nach dem Erkalten filtriert man.

Carminfärbungen.

6. Alauncarmin. (Grenacher.)

1 gr Carmin wird mit 100 ccm einer 5proc. Alaunlösung 20 Minuten gekocht und nach dem Erkalten filtriert.

Die Färbung gelingt am besten nach vorheriger Fixierung in Alkohol, Sublimat, Formalin und Müller'scher Flüssigkeit.

Färbungsdauer 10 Minuten bis mehrere Stunden; dann auswaschen mit dest. Wasser. Ueberfärbung tritt nicht ein. Reine Kernfärbung. Eignet sich auch für Stückfärbung.

7. Boraxcarmin. (Grenacher.)

a) wässerige Lösung.

Carmin	0,5
Borax	2,0
Aq. dest.	100,0

werden gemischt, gekocht und der Mischung unter fortwährendem Umrühren tropfenweise verdünnte Essigsäure (0,5 pCt.) zugesetzt, bis die Lösung tiefrot ist (5 ccm). Nach ≦4 Stunden filtrieren. Vorherige Fixierung mit Alkohol, Formalin, Sublimat, Müller'scher Flüssigkeit. Die Schnitte kommen aus dest. Wasser

1. in die Farblösung 5—20 Minuten
2. Abspülen in Wasser
3. Differenzieren in Salzsäure-Alkohol (1 T. Acid. hydrochl. concentr. auf 100 T. Alkohol 70proc.)
4. Gründliches Auswaschen in Wasser
5. Alkohol, Xylol, Balsam.

Anm. Zur Stückfärbung verbleiben ½—1 cm im Durchmesser haltende Stücke in der Lösung 24 Stunden, werden dann in den Salzsäure-Alkohol übertragen und bleiben darin ebenso lange; sie werden dann mit

70proc. Spiritus 1 Tag behandelt, in 95proc. übertragen, durchtränkt und geschnitten. Eine nachträgliche Färbung ist selbstverständlich zulässig.

b) alkoholische Lösung. Man bediene sich derselben, wenn man die zu färbenden Stücke nicht in Contact mit Wasser bringen will.

Carmin	2—3 gr
Borax	4 „
Aq. dest.	93 ccm

wird zur Lösung gebracht und nach 48 Stunden mit 100 ccm 70proc. Alkohol gemischt. Nach 36 Stunden filtrieren. Anwendung wie die wässerige Lösung. Die Kerne sind rot gefärbt.

8. Lithioncarmin. (Orth.)

2,5 gr Carmin werden in 100 ccm kalt gesättigter wässeriger Lösung von Lithion carbonicum gelöst.

Vorherige Fixation in Alkohol, Formalin, Sublimat ergeben die schönste Färbung. Dauer der Färbung 5—10 Minuten, bei aufgeklebten Paraffinschnitten etwas länger, 20—30 Minuten. Zur Differenzierung kommen die Schnitte in salzsauren Alkohol (1 T. Salzsäure auf 100 T. Spiritus 70 pCt). Sehr schöne tiefrote Kernfärbung.

Die Lösung ist bei Schnitten, welche mit Eiweiss aufgeklebt sind, nicht zu verwenden, da sie infolge des grossen Alkaligehaltes das Eiweiss auflöst, wodurch die Schnitte abgelöst werden.

Anm. Um die Färbung mit Carmin zu beschleunigen, empfiehlt Obersteiner, die Schnitte in einem die Carminlösung enthaltenden Uhrschälchen den Dämpfen eines Wasserbades auszusetzen. In 2—5 Minuten sind die Schnitte vollständig gefärbt und meist sogar besser als bei langsamer Carmineinwirkung.

Kernfärbende Anilinfarben.

9. Bismarckbraun, Vesuvin (Weigert).

Reines Kernfärbungsmittel. Die Kerne werden braun gefärbt. Nicht anwendbar ist der Farbstoff nur dann, wenn braune Pigmente bei der Untersuchung eine Rolle spielen.

Herstellung der Lösung:

Bismarckbraun	2,0
Alkohol 90proc.	60,0
Aq. dest.	40,0

Die Lösung wird gekocht und nach dem Erkalten filtriert. Um Bacterienentwicklung hintanzuhalten, setzt man einige Tropfen Carbolsäure zu.

Die Schnitte kommen aus Alkohol direct in die Farbstofflösung auf 5—10 Minuten oder länger, da Bismarckbraun nicht

überfärbt. Dann Auswaschen in Alkohol oder Wasser, Xylol, Canadabalsam.

10. **Safranin** (Pfitzner)

ist ein wertvolles Kernfärbungsmittel, vor allem für Präparate, welche mit Flemming'scher Lösung behandelt sind.

Safranin	1,0
Alkohol absol.	100,0
Aq. dest.	200,0

Man löse zunächst Safranin in Alkohol und setze dann das Wasser hinzu.

Schnittfärbung 24 Stunden, dann ausziehen mit Alkohol absol. Zieht man mit Flemming'scher Lösung behandelten Objecten entnommene Schnitte, welche mit Safranin gefärbt sind, mit angesäuertem Alkohol (8 Tropfen reiner Salzsäure oder 10 Tropfen concentr. Picrinsäurelösung auf 100 ccm Alkohol) aus, so erhält man nur bestimmte Teile des Kerns gefärbt: Chromatin. — Alkohol absol., Xylol, Canadabalsam. —

Kernteilungsfiguren sind intensiv rot gefärbt, die ruhenden Kerne blassrosa. Schleim nimmt einen gelbroten, Fibrin einen tiefroten Farbenton an.

11. **Safranin** (Babes)

färbt schneller als das vorige (5 Minuten bis einige Stunden).

Safranin	2,0 g
Aqu. dest.	100,0 ccm
Anilinöl	3,0 ccm

Nach der Färbung Behandlung wie beim vorigen.

12. **Fuchsin** (Rubin).

Anfertigung und Färbung wie Safranin.

13. **Methylgrün.**

hauptsächliche Anwendung bei der Biondi-Heidenhain'schen Methode.

Anm. Aus der Bacteriologie ist in die Histologie das sogen. **Gram-sche Verfahren** übernommen worden. Es besteht darin, dass man die in einer Anilinfarbe gefärbten Schnitte in Lugol'scher Lösung:

Jodum purum	1,0 g
Jodkalium	2,0 g
Aqu. dest.	300,0 ccm

für längere oder kürzere Zeit einbringt, auswäscht und nun in Alkohol auszieht. Man erhält dann stets eine gute Kernfärbung. Es ist dabei gleichgiltig, ob man eine wässerige oder verdünnte alkoholische oder mit Anilinöl versetzte Farbstofflösung gebraucht hat.

B. Protoplasmafärbungen.

Im Gegensatz zu den basischen, kernfärbenden Anilinfarben stehen die sauren Anilinfarben, die das Protoplasma diffus färben. Sie kommen isoliert selten in Anwendung, sondern fast nur in Verbindung mit Kernfärbungen.

Die gebräuchlichsten sind:

1. Eosin (Fischer).

Man verwendet eine alkoholische Lösung von 1 g Eosin auf 1000 ccm 90proc. Alkohol. Die Schnitte werden in 1—2 Minuten intensiv rot gefärbt. Man bringt die Schnitte aus der Lösung zunächst in Wasser, in dem sie 10—60 Minuten verweilen. Hierauf in Alkohol, in dem der Farbstoff allmählich ausgezogen wird, so dass man jeden beliebigen Grad der Entfärbung erreichen kann.

Zellsubstanzen, Muskeln, rote Blutkörperchen, sowie das Secret der Eiweissdrüsen werden tiefrot gefärbt.

2. Orange G.

färbt in verdünnter wässeriger Lösung (1 %) die Zellsubstanzen hellorange, Muskeln hellgelb.

3. Säurefuchsin (Fuchsin S., Rubin S.)

wird angewendet in concentrierter wässeriger Lösung oder in Anilinwasser gelöst. (Es ist nicht zu verwechseln mit dem Fuchsin, Rubin, Magenta, Diamantfuchsin.)

Anm. **Anilinwasser** stellt man sich nach Ehrlich folgendermassen dar: Man giesst in ein Reagenzglas mit destilliertem Wasser Anilinöl, schüttelt kräftig durch, so dass sich das Oel verteilt und filtriert durch ein mit Wasser befeuchtetes Filter. Das filtrierte Wasser ist klar, riecht aber stark nach Anilinöl. In 100 ccm Anilinwasser löst man 20 g Säurefuchsin und färbt damit kalt oder in der Wärme.

Die Weigert'sche Methode der Färbung mit Säurefuchsin s. S. 82.

4. Picrinsäure.

Von einer gesättigten, wässerigen oder alkoholischen Lösung giebt man einige Tropfen zu destilliertem Wasser oder Alkohol. In dieser verdünnten Lösung Färbung 1—5 Minuten. Dann Auswaschen in Wasser bezw. Alkohol. Letzterer zieht die Farbe schnell aus. Eine Abschwächung einer zu stark ausgefallenen Färbung kann man auch mit verdünnter Lithioncarbonatlösung (1 Teil concentr. Lösung von Lith. carb. auf 10 T. Aq. dest.) erzielen. Die Picrinsäure färbt alles gleichmässig gelb.

Bei der Combination mit Haematoxilin achte man darauf, dass die Picrinsäure auf die Haematoxylinfärbung abschwächend einwirkt.

C. Mehrfachfärbungen.

Als Combination eines kernfärbenden und eines diffus färbenden Farbstoffes sind zu empfehlen:

Haematoxylin-Eosin
„ -Orange
„ -Picrinsäure
Carmin-Picrinsäure
Safranin-Picrinsäure

Ueber die Anwendung derselben s. S. 67.

Liebhaber von anderen Combinationen finden dieselben in jedem Lehrbuch der mikroskopischen Technik.

An dieser Stelle sollen nur noch einige sehr empfehlenswerte Färbemethoden angeführt werden, welche Kernfärbung und diffuse Färbung durch ein einziges **Farbgemisch** ermöglichen.

1. **Picrocarmin** (Ranvier).

Carmin	1,0
Liq. Ammon. caust.	3,0
Aq. dest.	10,0

Nach erfolgter Lösung in der Wärme setzt man 200,0 gesättigte Picrinsäurelösung hinzu und dampft das ganze auf $^1/_3$ seines Volumens ein. Nach dem Abkühlen wird filtriert und weiter abgedampft, bis das Picrocarmin aus der Mutterlauge als rotes krystallinisches Pulver auskrystallisiert. Mit einer 1procentigen wässerigen Lösung dieses Pulvers wird gefärbt.

Zu einem Schnitt wird ein Tropfen des Picrocarmins auf dem Objectträger zugesetzt und 24 Stunden in feuchter Kammer gefärbt (mit Eiweiss aufgeklebte Schnitte werden durch Picrocarmin abgelöst).

Anm. Eine feuchte Kammer stelle man sich aus zwei Glasschalen von verschiedener Grösse her. In die grössere Schale giesst man Wasser circa 2 cm hoch und stellt in die Mitte derselben ein kleines Glasnäpfchen, auf welches der Objectträger mit dem Präparat gelegt wird. Dieser wird mit der kleineren Glasschale bedeckt, deren freier Rand überall in das Wasser taucht.

Der Tropfen wird mit Fliesspapier abgesaugt und das Präparat mit einem Deckglase bedeckt. Man lässt nun einen Tropfen Ameisensäure-Glycerinwasser (verdünntes Glycerin, dem man soviel Ameisensäure [oder Essigsäure] zusetzt, als von einer einmal eingetauchten Stahlnadel abtropft) zufliessen, und nach

Digitized by Google

ein paar Tagen, oft erst einer Woche, ersetzt man dasselbe durch reines Glycerin. Dann kommt es zu einer typischen Differenzierung: Die Kerne werden rot, elastische Fasern gelb, Muskeln bräunlich-gelb, Bindegewebe rosa, Keratohyalin rot, verschiedene Hornsubstanzen gelb etc.

Anwendung auf die Retina cf. S. 34.

2. Picrocarmin (Hoyer)

dient zur Fixierung der vitalen Methylenblaufärbung.

1 g Carmin wird in einer Mischung von circa 1 bis 2 ccm starker Ammoniaklösung und 6 bis 8 ccm Wasser gelöst und in einem Glaskolben im Sandbade so lange erwärmt, bis das überschüssige Ammoniak sich verflüchtigt hat. Man erkennt das Eintreten der Verflüchtigung daran, dass in der erwärmten Flüssigkeit kleine Bläschen aufsteigen und die Farbennüance hellrot ist. Nach dem Erkalten wird filtriert. Zu dieser neutralen Carminlösung wird das vier- bis sechsfache Volumen starken Alkohols zugesetzt; dadurch entsteht ein hellroter Niederschlag. Man filtriert, wäscht den auf dem Filter zurückbleibenden Niederschlag und trocknet ihn zu einem Pulver oder bereitet durch Uebergiessen mit Alkohol, in welchem etwas Glycerin und Chloral gelöst ist, eine Paste. Das Pulver oder die Paste wird schliesslich in einer concentrierten Solution von neutralem picrinsaurem Ammoniak gelöst. (Durch das Grübler'sche Institut in Pulverform oder Lösung zu beziehen.)

3. Picrocarmin (Weigert).

2 g Carmin werden mit 4 ccm Ammoniak übergossen und bleiben 24 Stunden stehen, dann werden 200 ccm kalt gesättigter Picrinsäurelösung hinzugefügt und wiederum 24 Stunden stehen gelassen. Es wird nun tropfenweise Essigsäure hinzugesetzt, bis ein stärkerer Niederschlag entsteht, und dann wird tropfenweise Ammoniak zugefügt, bis die Lösung klar ist.

4. van Gieson'sche Färbung.

Härtung in Alkohol, Sublimat, Formol, Müller'scher Lösung.

1. Die Schnitte werden mit Haematoxylin (Alaunhaematoxylin, Delafield's Haematoxylin) vorgefärbt und überfärbt (10 bis 15 Minuten).
2. Gründliches Auswaschen in Wasser.

3. Färbung auf 3 bis 5 Minuten in
   concentr. wässriger Picrinsäurelösung 5 Teile
   „ „ Säurefuchsinlösung 1 Teil.
   (Hat das Fuchsin zu stark gefärbt, so kann man mit reiner Picrinsäure wieder ausziehen.)
4. Auswaschen in Wasser $^1/_2$ Minute.
5. Alkohol-Oel-Balsam.

Sehr empfehlenswert zur Färbung des N. opticus. Die Kerne erscheinen blau-violett, die Achsencylinder tiefrot, Markscheiden gelb. Die hyalinen Substanzen färben sich orangerot bis gelbrot, das conjunctivale Hyalin tiefrot, ebenso Amyloid, Schleim; glatte Muskelfasern werden gelb, Bindegewebsfasern rot gefärbt.

5. Die Biondi-Heidenhain'sche Methode (Biondi-Ehrlich).

concentr. wässrige Lösung	von	Methylgrün	(8 : 100)	50,0
„	„	„	„	Orange G	(8 : 100)	100,0
„	„	„	„	Säurefuchsin	(20 : 100)	20,0

Zur Färbung benutzt man ein Gemisch von 1 Teil der Farblösung[1]) mit 50 bis 100 Teilen Aq. dest. [Die Verdünnung muss, wenn sie brauchbar sein soll, auf Fliesspapier einen Fleck hinterlassen, der in der Mitte bläulich-grün, an den Rändern orange gefärbt ist; findet sich an der Peripherie noch ein roter Ring, so ist zu viel Fuchsin darin enthalten.]

Das Wasser soll ganz schwach mit Eisessig angesäuert sein. (2 Tropfen auf 100 ccm Wasser).

Dauer der Färbung 10 Minuten bis 24 Stunden, dann auswaschen in 90% Alkohol 1—2 Minuten, schnelles Entwässern in Alkohol absol., Xylol, Canadabalsam,

Zum Gelingen der Färbung ist Sublimatfixierung notwendig, Formalinhärtung ist weniger gut. Haben die zu färbenden Objecte längere Zeit in Alkohol gelegen, so empfiehlt es sich, die Schnitte zunächst in ganz verdünnte Essigsäure (1:100) auf 1—2 Stunden einzulegen und dann in Wasser abzuspülen.

Die Kerne werden grün gefärbt, das fibrilläre Bindegewebe und das Zellprotoplasma fuchsinrot, die roten Blutkörperchen orangerot. Schleim wird grün, Fibrin rot gefärbt.

Ueber die eigentümliche Färbung der Netzhaut s. Kap. XIII

[1]) Das Gemisch ist in Lösung oder Substanz von Grübler zu beziehen.

i) Entwässern der Schnitte.

Nachdem die Schnitte gefärbt sind, werden sie entwässert.

Paraffinschnitte kommen auf wenige Minuten in 60% igen, dann in 90% igen und schliesslich in absoluten Alkohol.

Celloidinschnitte werden in 95% igen Alkohol entwässert, da absoluter Alkohol das Celloidin auflöst. Man kann hierzu auch ein Gemisch von Alkohol absol. und Cloroform (2:1) benutzen.

Anm. Manchmal ist es notwendig, das Celloidin zu entfernen, besonders bei Färbung mit Anilinfarben, weil das Celloidin die Anilinfarben ebenso fest hält, wie das Gewebe. Man bringt zu dem Zweck die Schnitte in absoluten Alkohol auf ca. 5 Minuten, sodann auf 10—15 Minuten in Aether-Alkohol āā und hierauf wieder in Alkohol. Man kann das Celloidin auch mit Nelkenoel auflösen, dieses muss dann wieder durch Xylol entfernt werden.

k) Aufhellen der Schnitte.

Die **Paraffinschnitte**, die durch absoluten Alkohol völlig wasserfrei gemacht worden sind, werden in Xylol übertragen, wo sie nach wenigen Minuten hell und durchsichtig werden.

Um **Celloidinschnitte**, die nur mit 95% igen Alkohol entwässert worden, aufzuhellen, kann man ebenfalls das Xylol anwenden, nur muss man sich dann der von Welch erfundenen Abtupfungsmethode mit Filtrierbäuschchen bedienen. Wenn man die Procedur des Abtupfens und des Abspülens mit Xylol einige Male vornimmt, so wird jedes Präparat durchsichtig. Ohne dieses Abtupfungsverfahren bleiben die Schnitte trübe und undurchsichtig, da das Xylol gegen die geringsten Wasserreste äusserst empfindlich ist. Weniger empfindlich und deshalb sehr zu empfehlen ist eine Mischung aus

Xylol purissim.	45.0
Acid. carbol. cryst.	15.0

der man noch ca. 40.0 gebranntes Kupfersulfat zusetzen kann, um sie stets wasserfrei zu erhalten.

An Stelle des Xylols und des Karbolxylols kann man auch aetherische Oele zum Aufhellen der Schnitte benutzen, namentlich sind im Gebrauch: **Origanumoel, Bergamottoel, Cajeputoel, Cedernoel und Lavendeloel.** (Bergamottoel entfärbt Eosinpräparate). **Nelkenoel** ist für Celloidinschnitte nicht zu gebrauchen, da es das Celloidin auflöst; ausserdem zieht es die meisten Anilinfarben aus.

Wenn das zu untersuchende Präparat nicht mit Alkohol in Berührung kommen darf, wendet man zur Aufhellung **Anilinoel** und **Anilinoelxylolgemische** an: Man bringt den Schnitt auf den Objectträger, trocknet ihn durch Aufdrücken mit Fliesspapier sorgfältig ab und übergiesst ihn mit Anilinoel bez. Anilinoelxylol. Nachher gründliches Auswaschen mit Xylol.

Die Schnitte bleiben solange in den Aufhellungsmitteln, bis sie völlig durchsichtig sind. Wenn die Celloidinschnitte sich in den Oelen nur schwer aufhellen, so kann man dem Oel einige Tropfen absoluten Alkohol zusetzen.

l) Einschliessen.

Nachdem das Präparat aufgehellt ist, wird das überschüssige Aufhellungsmittel durch Fliesspapier entfernt. Dann giebt man einen Tropfen nicht zu dünnflüssigen, in Xylol gelösten **Canadabalsam** auf den Schnitt und legt vorsichtig das Deckglas auf. In einigen Tagen wird der Balsam fest. Statt Canadabalsam kann man auch **Dammarharz** in derselben Weise anwenden. Dasselbe hellt nicht so stark wie Canadabalsam auf und erstarrt schneller. Bei etwas dickeren Präparaten beschwert man zweckmässig das Deckglas mit einem Bleiklotz.

Es sind hier noch zwei Mittel zu erwähnen, die zu gleicher Zeit aufhellen und als Einschlussmasse benutzt werden:

1. **Glycerin** wird namentlich angewandt für Schnitte, welche nach der Färbung nicht mehr mit Alkohol in Berührung kommen sollen. Es bietet auch den Vortheil, dass es weniger stark Licht bricht und daher ungefärbte Gewebe leichter erkennen lässt. Die Schnitte können aus Wasser, Kochsalzlösung nnd aus Alkohol direkt in Glycerin übertragen werden.

Für manche Zwecke brauchen wir eine verdünnte Glycerinlösung (5.0 Glycerin, 25.0 dest. Wasser). Zur Verhütung von Fäulniss kann man 5—10 Tropfen einer 1%igen Carbolsäurelösung oder einen Chloralhydratkrystall zusetzen.

Um die Verschiebung des Deckglases bei solchen Präparaten zu verhüten, müssen dieselben umrandet werden. Man bedient sich hierzu des Krönig'schen Lackes.

Anm. Zur Anfertigung desselben werden 2 Teile Wachs geschmolzen und hierzu stückweise 7—9 Teile Kolophonium unter Umrühren zugesetzt. (Vorsicht!) Man filtriert heiss durch Gaze. Der Lack ist im Handel zu erhalten.

Da der Lack nur an trockener Glasfläche haftet, saugt man vorsichtig mit Filtrierpapier zuerst das über den Deckglasrand heraustretende Glycerin ab und wischt dann sorgfältig den Objectträger rings um das Deckglas mit einem mit 90proc. Alkohol befeuchteten Tuche ab. Die Umrandung geschieht, indem man einen dicken (für diesen Zweck käuflichen) triangelförmig gebogenen Messingdraht über der Flamme erhitzt, mit demselben etwas von dem harten Kitt abschmilzt und zunächst vier Tropfen an die Ecken des Deckglases bringt. Dann ziehe man mit dem heissen Stabe einen vollständigen Rahmen, der sowohl das Deckglas als auch den Objectträger in einer Breite von 1—3 mm deckt. Zum Schluss glätte man die Oberfläche des Rahmens. Vor Anwendung einer Oelimmersion bestreiche man den Rand mit einer alkoholischen Schellacklösung, da der Lack in Oel löslich ist.

Will man dickere Objecte in Glycerin einschliessen, so klebe man einen entsprechend dicken viereckigen Papprahmen mit dem Krönig'schen Lack auf dem Objectträger fest, lege in die Mitte desselben das Präparat, fülle den Rahmen mit Glycerin aus und schiebe vorsichtig ein Deckglas auf den Rahmen, so dass keine Luftblasen entstehen. Der innere Rand des Papprahmens muss durch Ueberziehen mit dem Lack gegen das Eindringen von Glycerin in die Pappe geschützt sein. Das Deckglas wird mit dem Lack aufgekittet. Noch besser als Papprahmen sind kleine Kästchen oder Ringe aus Glas oder Stabilit.

2. **Venetianisches Terpentin** ist ein vorzügliches Aufhellungs- und Aufbewahrungsmittel für grössere Bulbusabschnitte, namentlich für injicierte Bulbi zu empfehlen. Die fixierten und gehärteten Augen (pigmentfreie) werden halbiert und kommen aus dem absoluten Alkohol in eine Mischung von

venet. Terpentin 3,0
Alkohol absol. 1,0,

wo sie völlig durchsichtig werden.

Sie können dann entweder in Terpentin oder in Canadabalsam eingeschlossen werden. An solchen injicierten und durchsichtig gemachten Augen kann man die Gefässverteilung aufs deutlichste studieren.

Für besondere Zwecke kommt noch der Einschluss in **Solutio kalii acetici** (concentr.) und in **Lävulose** in Betracht. Anwendung wie Glycerin.

Schema zur Herstellung des mikroskopischen Präparates.

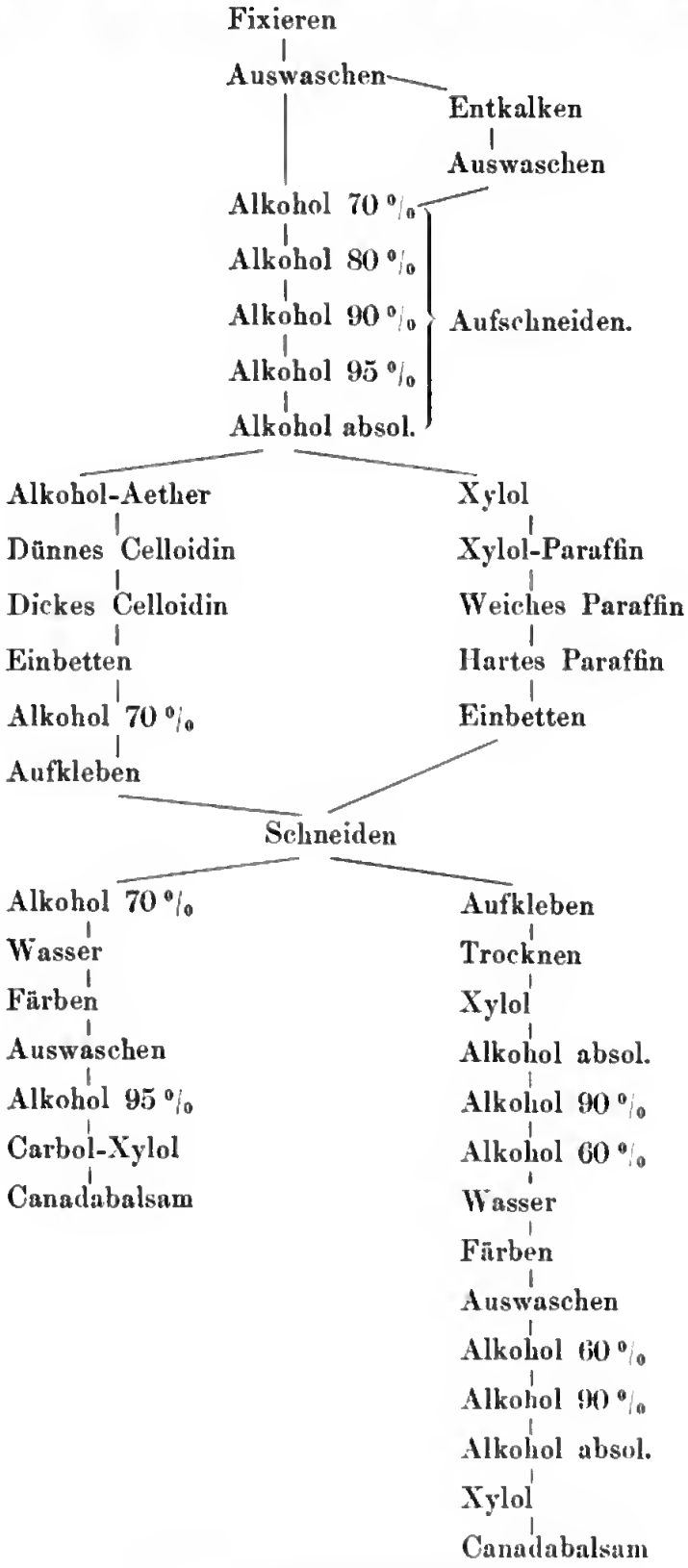

Neuntes Kapitel.

Darstellung der nervösen Elemente.

A. Markhaltige Nervenfasern.

Zum Studium des Faserverlaufes der markhaltigen Nervenfasern im Sehnerven und eventuell in der Retina sind zu empfehlen: die Weigert'sche Säurefuchsinmethode, die Weigert'sche, Pal'sche und Kultschitzky'sche Haemotoxylinmethode. Zum Nachweis frischer, selbst geringfügiger degenerativer Veränderungen leistet die Methode von Marchi vorzügliches.

1. Weigert'sche Säurefuchsinmethode.

Präparate, welche nach Weigerts Verfahren mit Säurefuchsin tingiert werden sollen, müssen entweder allein in Müller'scher Flüssigkeit gehärtet sein, oder dürfen allenfalls später noch in Alkohol nachbehandelt sein, jedoch nicht so lange, dass sie schon grün erscheinen. Zur Beschleunigung der Erhärtung kann die Behandlung mit Müller'scher Flüssigkeit im Brütofen bei 30—40° C. vorgenommen werden; verwendet man stutt der Müller'schen die Erlitzki'sche Lösung, so kann bei Brütofentemperatur das Präparat in 3—4 Tagen hinreichend gehärtet sein. Nur absolut frische Präparate eignen sich. Die Schnitte — Durchfärbung grösserer Stücke ist nicht möglich — kommen zuerst in eine gesättigte wässrige Lösung von „Fuchsin S. No. 130“ auf mindestens eine Stunde, dann nach Abspülen in Wasser in eine alkoholische Kalilösung (1 g Kali caustic. fusum wird in 100 Alkohol absol. so weit möglich gelöst; von der so erhaltenen Stammlösung werden 10 g auf 100 ccm durch Zusatz von Alkohol verdünnt). In dieser Lösung bleiben die Schnitte, bis etwa vorhandene graue Substanz wieder sichtbar wird; dann werden sie wiederholt in Wasser abgespült, endlich mit Alkohol, Nelkenöl oder Xylol zur Conservierung in Balsam präpariert. Will man zugleich die Kerne gut sehen, so ist es zweckmässig, vor dem Entwässern die Schnitte noch in verdünnte Salzsäure (1 : 5) zu bringen; noch besser allerdings ist es, vor oder nach der Säurefuchsinbehandlung mit Haemotoxylin zu färben.

So behandelte Präparate zeigen die Kerne blau, die Ganglien und Zwischensubstanzen blass oder bläulich, je nach dem Grade der Extraction; die Nervenfasern sind je nach ihrer Dicke verschieden gefärbt; feinere Fasern sind auf dem Querschnitt und Längsschnitt gleichmässig dunkelrot, gröbere ebenso, wenn längs getroffen; wenn quer, so erscheint der bläulich oder blau gefärbte

Axencylinder von einem bald engeren bald weiteren hellen Hof umgeben, welchen ein oder mehrere rote Ringe oder Halbmonde umgeben. Periphere Nerven zeigen entweder die rote Färbung verwaschen oder ganz fehlend.

Hingegen zeigt der Querschnitt des **Nervus opticus** seine feinen Fasern als dunkelrote Pünktchen, der Längsschnitt desselben dementsprechend gleichmässig dunkelrote, vielfach varicöse Fasern.

Diese Methode ist veraltet.

2. Weigert'sche Markscheidenfärbung.

a) **mit Differenzierung.**

Die in Müller'scher oder Erlitzky'scher oder 5% iger Kaliumbichromatlösung fixierten Stücke werden ohne Auswässerung in Alkohol von steigender Concentration gehärtet. Hierin dürfen sie nicht zu lange liegen bleiben; sie sollen noch einen braunen Farbenton zeigen; sind sie bereits grün geworden, so thut man gut, damit die Färbung besser gelingt, die Objecte für einige Zeit in ½% ige Chromsäurelösung oder in Müller'sche Flüssigkeit bezw. Kaliumbichromatlösung vor der Färbung zu legen.

Das Object wird dann in Celloidin eingebettet und entweder in toto oder in Schnitte zerlegt in einer halb mit Wasser verdünnten gesättigten Kupferacetatlösung 24 Stunden lang im Thermostaten gekupfert. Hierbei nimmt es eine blaugrüne Farbe an.

Die in toto gekupferten Stücke werden auf mehrere Stunden in 70 pCt. Alkohol gebracht und sind dann schnittfähig. Die einzelnen Schnitte brauchen zur Kupferung keiner Brutofentemperatur, ein 12—18 stündiger Aufenthalt in der Kupferacetatlösung bei Zimmertemperatur genügt.

Die gekupferten Schnitte werden 20 Minuten bis 24 Stunden lang in folgender Lösung gefärbt:

Haematoxylin	1.0
Alkohol absol.	10.0
Lithion carbon.	1.0
Aq. dest. ad	100.0

Am besten hält man eine Stammfarblösung vorrätig von Haematoxylin und Alkohol absol., und thut erst zum Gebrauch Wasser, sowie Lithion carbonicum (im Verhältnis von 1 : 100) hinzu; durch letzteres wird die vorher rötliche Farbe dunkelblauviolett.

In dieser Lösung werden die Schnitte tiefschwarz. Sie werden dann mit destilliertem Wasser abgespült und in folgender Lösung differenziert:

Borax	2.0
Ferridcyankalium	2.5
Aq. dest.	100.0

Um die Entfärbung und Differenzierung leichter überwachen zu können, verdünne man die Flüssigkeit mit destilliertem Wasser um die Hälfte oder ein Drittel.

Bei gelungener Färbung erscheinen die Markscheiden dunkelviolett gefärbt, das übrige Gewebe dagegen hellbraun.

Wo markhaltige Nervenfasern zu Grunde gegangen sind, erscheint die gelbbraune Farbe. Mitunter trifft man im Bereich vollständig degenerierter Stellen noch auf schwarz gefärbte Reste degenerierender Markscheiden.

Ausser den Markscheiden sieht man manchmal noch andere Elemente gefärbt, wie rote Blutkörperchen, verkalkte Ganglienzellen, Gefässe und Fibrinfasern (ev. Verwechslung mit Nervenfasern!).

Wenn dickere Schnitte sich schlecht differenzieren, so bringt man sie nochmals in Alkohol auf 24 Stunden und dann wieder in die Differenzierungsflüssigkeit (event. zum dritten Male).

Die Schnitte können schliesslich noch mit Alauncarmin, Picrocarmin oder Lithioncarmin nachgefärbt werden, doch ist dies nicht sehr zu empfehlen.

Die differenzierten Schnitte werden gründlich 2—3 Tage in Wasser ausgewaschen, in 96%igem Alkohol entwässert, in Carbolxylol aufgehellt nnd in Canadabalsam eingeschlossen.

Die Methode gestaltet sich also, kurz zusammengefasst, folgendermassen:

1. Fixieren in Müller'scher oder Erlitzky'scher oder 5%iger Kaliumbichromatlösung.
2. Direkte Uebertragung und Härtung in Alkohol von steigender Concentration.
3. Celloidineinbettung.
4. Kupferung der Stücke resp. der einzelnen Schnitte in einer halb mit Wasser verdünnten gesättigten Kupferacetatlösung (24 Stunden im Thermostaten).
5. Einlegen in Alkohol von 70 pCt. 6—12 Stunden oder länger. Schneiden.
6. Färben der Schnitte in Weigert'scher Haematoxylinlösung (20 Minuten bis 24 Stunden) ev. bei 37°.

7. Abspülen in destilliertem Wasser.
8. Differenzieren in der verdünnten Boraxferridcyanlösung ($^1/_2$—12—24 Stunden).
9. Auswaschen (2—3 Tage).
10. Alkohol 96 pCt., Carbolxylol, Canadabalsam.

b) **ohne Differenzierung.**

Etwas einfacher als die vorige Methode ist die Weigert'sche Markscheidenfärbung ohne Differenzierung, doch halten sich die eleganten Präparate nicht gut. Das Verfahren gestaltet sich folgendermassen:

1. Fixieren in Kal. bichromlösung.
2. Celloidineinbettung.
3. Uebertragen der Stücke auf 24 Stunden bei 35° in folgende Flüssigkeit:
   kalt gesättigte und filtrierte Lösung von Cupr. acet. neutrale
   10 pCt. wässerige Lösung von Seignettesalz āā.
4. 24 Stunden in einfach wässeriger Lösung von neutralem Kupferacetat (im Brutofen).
5. Abspülen, $^1/_2$—1 Stunde in 80%igem Alkohol. Schneiden.
6. Färben in
   9 Raumteilen der Lösung a
   1 Raumteil der Lösung b.
   Lösung a) concentr. Lithion carbon. Lösung 7 ccm.
   Aq. dest. 93 „
   Lösung b) Haematoxylin 1,0
   Alkohol absol. 10,0

Beide Lösungen werden erst kurz vor dem Gebrauch vermischt.

7. Auswaschen, Alkohol 90%, Anilinxylol (2 : 1), Xylol, Balsam.

Die feinsten markhaltigen Fasern sind nach 5—24 Stunden schwarz auf hellrotem Grunde gefärbt.

Zu dicke Schnitte kann man mit Boraxferridcyankaliumlösung differenzieren.

Anm. Auch die für die Neuroglia angegebene essigsaure Kupferoxyd-Chromalaunlösung ist für die Markscheidenfärbung zu empfehlen, da sie an den chromierten Stücken keine Niederschläge macht und andererseits gegenüber der Seignettesalzlösung den Vorteil darbietet, dass eine weitere Kupferung mit einfach-wässeriger Lösung des Kupfersalzes überflüssig ist. (Weigert.) Die Methode gestaltet sich also:

1. Fixieren in Kal. bichrom. 5%.
2. Härten in Alkohol. Celloidineinbettung.

3. Beizen in dem Chromalaun-Essigsäure-Kupfergemisch 24 Stunden bei 37° C.
4. Färben in 9 Raumteilen der Lösung a und 1 Raumteil der Lösung b (siehe oben).
5. Auswaschen, Alkohol 90%, Anilinxylol (2 : 1), Xylol, Canadabalsam.

c) **schnelle Methode.**

In seiner Neurogliaarbeit hat Weigert eine Methode angegeben, die es gestattet, die Zeit der Fixierung und Beizung auf 4—5 Tage abzukürzen.

Die Stücke werden in 10%iger Formalinlösung fixiert und dann in folgendes Gemisch auf 4—5 Tage gebracht:

Kalium- (od. Ammonium- od. Natrium-) bichrom.	5,0
Chromalaun	2,0
Aq. dest.	100,0

Die Stücke können auch direkt in diese Lösung gebracht werden, wenn man derselben 10 g 10% Formollösung zusetzt.

Die weitere Behandlung ist ebenso wie unter a und b angegeben.

3. Die Pal'sche Modification der Weigert'schen Färbung.

1. Fixieren in Müller'scher Flüssigkeit oder Kal. bichrom. 2—5%. Härten in Alkohol von steigender Concentration. Celloidineinbettung.
2. Schneiden; zeigen die Schnitte sich nicht genügend braun, sondern haben sie einen Stich ins Grüne, so kommen sie noch auf einige Stunden in ½%ige Chromsäure oder in eine 2—3%ige Kalium bichromicum-Lösung. — Alkohol 70%.
3. Färben in Weigert'scher Haematoxylinlösung (cf. 2. a) 24—48 Stunden. (Im Brutofen nur etwa 1 Stunde.)
4. Auswaschen in Wasser, ev. mit Zusatz von Lithium carbonic. 1—2%, bis die Schnitte tiefblau gefärbt erscheinen.
5. Differenzieren in einer frisch bereiteten 0,25%igen Kaliumhypermanganatlösung ½—3 Minuten. Die ganze Substanz erscheint dann gelb.
6. Auswaschen. Weitere Differenzierung in:

Acid. oxalic.	1,0
Kal. sulfuros.	1,0
Aq. dest.	200,0

   auf ½—3 Minuten. Die ganze Substanz entfärbt sich hierin sehr schnell, die weisse erscheint blauschwarz, andernfalls mögen die Schnitte nochmals in die Kal.

permangan. - Lösung und Oxalsäureflüssigkeit gebracht werden.

7. Auswaschen; eventuell bringt man die Schnitte jetzt noch auf 5—30 Minuten in eine starke Lithionlösung, wodurch die Färbung intensiver wird; nochmaliges Auswaschen.
8. Alkohol, Xylol, Canadabalsam.

Nach vollendeter Differenzierung erscheinen die markhaltigen Fasern schwarz, das übrige Gewebe farblos.

Nach gründlichem Auswaschen kann man noch mit Carmin nachfärben.

4. Die Modification nach Kulschitzky.

Dieselbe soll ihrer Einfachheit wegen hier angeführt werden: Objecte aus Müller'scher Flüssigkeit werden mit Celloidin durchtränkt, geschnitten und die Schnitte in folgende Haematoxylinlösung übertragen:

Haematoxylin (in Alkohol absol. gelöst) 1,0—2,0
2% Essigsäure 100,0

Nach 24 Stunden erscheinen die Markscheiden dunkelblau, alles Uebrige fast ungefärbt mit einem Stich ins Rötliche.

Ein nachträgliches Behandeln mit der Weigert'schen Differenzierungsflüssigkeit führt jedoch sicherer zum Ziele. (S. 84.)

5. Die Methode von Marchi.

1. Fixieren kleiner Stücke für mindestens 8 Tage in Müller'scher Flüssigkeit. (Vorherige Fixierung in Formol angängig.)
2. Uebertragen in eine frisch bereitete Mischung aus
   Müller'scher Flüssigkeit
   1% Osmiumsäure aa
   6—12 Tage.
3. Auswaschen in fliessendem Wasser (24 Stunden).
4. Härten in Alkohol; Celloidin; Schneiden;
5. Färben der Schnitte mit Lithioncarmin oder Haematoxylin.

Die degenerierten, bezw. in Degeneration begriffenen Stellen erscheinen schwarz, alles andere hellgelb, manchmal mit grünlichem Schimmer.

B. Darstellung der Achsencylinder.

Obgleich es eine grosse Anzahl von Methoden zur Darstellung der Achsencylinder giebt, so ist doch keine einzige darunter, welche die Achsencylinder mit gleicher Sicherheit electiv färbt, wie dies bei den Methoden der Markscheidenfärbung der Fall ist.

1. Ammoniakalisches Carmin.

1 g pulver. Carmins wird in 100 ccm dest. Wassers durch Zusatz von einigen Tropfen Ammoniak gelöst. Nach dem Filtrieren lässt man das überschüssige Ammoniak verdunsten; je älter, desto wirksamer wird die Lösung. Die Färbung wird am besten, wenn man die Lösung so weit verdünnt, dass sie nur noch ganz schwach rot erscheint, und wenn die Objecte nicht eingebettet werden, sondern direkt und ohne Alkoholbehandlung in die Farbe kommen. Je länger die Objecte in chromsauren Salzen fixiert und gehärtet waren, um so längere Zeit bedürfen sie zur Färbung. Meist genügt eine Färbung von 24—36 Stunden. Beschleunigen kann man die Färbung durch Erwärmen, oder indem man die Schnitte vor der Färbung auf 5—10 Minuten in eine $^1/_2$ proc. Lösung von Chlorpalladium einlegt. Die Färbung vollzieht sich dann in wenigen Minuten.

Gefärbt werden die Achsencylinder, die Ganglienzellen, das Zwischengewebe und die Kerne.

Nach der Färbung werden die Präparate in Wasser, das mit etwas Essigsäure angesäuert ist, ausgewaschen, dann Entfernung der Säure durch gründliches Auswaschen in Aq. dest.

2. Die Färbung nach van Gieson.

cf. S. 76. Bei derselben erscheinen die Achsencylinder tiefrot, die Markscheiden gelb, Glia rötlich, Kerne blau-violett; sclerosierte Partieen intensiv rot.

3. Die Färbung mit Nigrosin.

Diese Methode ist ihrer Einfachheit wegen empfehlenswert. Sie giebt gute Uebersichtsbilder und constante Resultate.

1. Fixieren in Müller'scher Flüssigkeit, auswaschen, härten, einbetten, schneiden.

2. Färben in einer 0,2procentigen wässrigen Nigrosinlösung (10 Minuten).

3. Auswaschen in Wasser und Alkohol $\overline{aa}$; Alkohol, Origanumöl, Balsam.

Ganglienzellen und ihre Ausläufer, Achsencylinder und Zwischengewebe erscheinen graublau.

In ähnlicher Weise kann man auch **Anilinblau** verwenden.

4. Die Eisenhaematoxylinmethode nach Benda

ist ein vorzügliches Kernfärbungsmittel, eignet sich aber auch zur Darstellung der Achsencylinder.

1. Fixieren in Flemming'scher Lösung, auch Müller'scher Flüssigkeit.

2. Einbetten. Schneiden.

3. Beizen der Schnitte $^1/_4$—24 Stunden in

Liq. ferri sulfur. oxydati } āā
Aq. dest. } resp. 1:2

4. Auswaschen der Schnitte. (Man stelle sich 3 Schalen hin, fülle die erste mit Aq. dest.; die beiden anderen mit Brunnenwasser. In I bleiben die Schnitte nur kurze Zeit unter Hin- und Herschwenken, in II ca. $^1/_2$ Minute, in III eintauchen und dann weiter verarbeiten.)

5. Färben in 1procentiger wässeriger Haematoxylinlösung, bis die Schnitte schwarz sind.

6. Differenzieren in 30procentiger Essigsäure; Weiterbehandlung wie üblich.

Schnitte, die zu lange in Haematoxylin gewesen sind, werden sehr vorsichtig in Liq. ferri sulf. oxyd. entfärbt.

Man vermeide bei dieser Färbung Blechspatel und Metallnadeln, an Stelle dessen übertrage man die Schnitte mittelst Platinösen und Glasnadeln.

5. Die Färbung nach Stroebe.

1. Fixieren in Müller'scher Flüssigkeit. Nicht auswaschen. Alkoholhärtung. Celloidin. Schneiden.

2. Färben der möglichst dünnen Schnitte in concentrierter wässeriger Anilinblaulösung 15 Minuten bis 1 Stunde. Der Schnitt wird blauschwarz.

3. Abspülen. Differenzieren in Alkohol absol., dem 20—30 Tropfen eines 1procentigen Aetzkali-Alkohols zugesetzt sind, bis der Schnitt hellbraunrot und durchscheinend ist (1—3 Minuten).

4. Auswaschen (etwa 5 Minuten), bis der Schnitt hellblau erscheint.

5. Verdünnte Safraninlösung (15—30 Minuten) als Contrastfärbung.

6. Alkohol absol., Xylol, Balsam.

Die Achsencylinder und Gliafasern werden blau gefärbt, die Markscheiden, das Protoplasma, die Grundsubstanz und die Zellkerne saffranrot; letztere weisen manchmal auch blaue Färbung auf.

6. Die Färbung nach Sahli.

1. Fixieren in Müller'scher Flüssigkeit (möglichst lange). Auswaschen (wenige Minuten), einbetten, schneiden.

2. Färben (10 Minuten bis mehrere Stunden) in:

concentr. wässerig. Methylenblaulösung	24 ccm
5procentige Boraxlösung	16 „
Aq. dest.	40 „

3. Auswaschen in Wasser, dann in Alkohol, bis die graue Substanz deutlich von der weissen sich abhebt. — Cedernöl, Balsam.

Die Achsencylinder und Gliakerne erscheinen tiefblau, Nervenzellen grünlichblau, die Grundsubstanz hellblau.

In den Ganglienzellen treten, falls manin Formalin-Müller fixiert hat, die gröberen Nissl'schen Körner deutlich dunkelblau gefärbt hervor. — Eventuell vorhandene Bacterien sind blau gefärbt.

Ueber die **Färbung nach Mallory** siehe unter Neuroglia,
„ „ **Goldfärbung** „ „ Cornea.

C. Ganglienzellen.

Die Ganglienzellen färben sich mit Carmin, Haematoxylin, Säurefuchsin, Nigrosin etc.

Zum Studium der Structur der Ganglienzellen verwende man folgende Methoden:

1. Nissl'sche Methode.

1. Kleine Stückchen werden 12 bis 24 Stunden lang in 96procentigem Alkohol fixiert und aus freier Hand geschnitten oder in Celloidin eingebettet. 30—50 μ dicke Schnitte genügen. (Statt direkt in Alkohol dürfen die Schnitte auch in Formol fixiert werden.)
2. Färben entweder in
   a) Methylenblau B. Patent 3,75
   Venetianische Seife 1,75
   Aq. dest. 100,0
   oder in
   b) concentrierter wässeriger Fuchsin- oder Magentalösung 24 Stunden lang oder in einem Uhrschälchen über der Spiritusflamme bis zur Dampfentwicklung.
3. Differenzieren in: Anilinöl 10,0
   Alkohol (96 %) 90,0
   bis keine Farbwolken mehr abgehen. (Das Anilinöl wie die Differenzierungsflüssigkeit ist in dunkler Flasche vor Licht zu schützen.)
4. Uebertragen auf den Objectträger, Abtrocknen mit Fliesspapier.
5. Aufhellen in Ol. Cajeputi oder Origani. Abtrocknen.

6. Canadabalsam. (Nissl übergiesst mit Benzin und bettet in Benzincolophonium ein, wobei die Benzingase durch Erhitzen über der Flamme ausgetrieben werden.)

Anm. Hat eine Vorhärtung mit Formol stattgefunden, so können Schnitte von Stücken, welche für die Nissl'sche Färbung bestimmt sind, auch zur Markscheidenfärbung verwendet werden. Man bringt dazu die Schnitte auf circa 10 Stunden bei Zimmertemperatur in 0,55procentige Chromsäure. Dann kurzes Abspülen in Wasser.

Die Nissl'sche Färbung und die Thionin- und Toluidinblaufärbung dienen zur Darstellung der färbbaren geformten Substanz (Nissl's Zellkörperchen).

2. Die Färbung mit Thionin (Lenhossék, Hoyer).

1. Fixieren in Alkohol (96 % resp. absolut.), eventuell mit zweitägiger Vorbehandlung mit 50procentiger Formollösung (das käufliche Formol zur Hälfte verdünnt).
2. Einbetten in Celloidin (oder in Paraffin).
3. Färben in concentr. wässeriger Thioninlösung (5 Minuten).
4. Schnelles Abspülen. Differenzieren in: Anilinöl 1,0, Alkohol absol. 9,0.
5. Ol. Cajeputi, Xylol, Balsam.

Die Haltbarkeit dieser Färbung ist ebenso wie bei der vorigen eine begrenzte.

3. Die Färbung mit Toluidinblau.

Das Toluidinblau ist nach Hoyer und v. Lenhossék geradezu ein Specificum für die Nissl'schen Körperchen, mehr noch als Thionin oder Methylenblau.

1. Fixieren in concentr. Sublimatlösung (circa 5 %) 24 Stunden.
2. Härten in Alkohol steigender Concentration.
3. Einbetten in Paraffin (mit Chloroformbenutzung).
4. Schneiden (5 μ). Aufkleben mit Aqua destillata. Extraction des Paraffins mit Xylol und Jodalkohol.
5. Färben mit concentr. wässeriger Toluidinblaulösung (mehrere Stunden).
6. Differenzieren in Anilin-Alkohol, Nachfärben in alkoholischer Eosinlösung (resp. Erythrosin).
7. Schnelle Entwässerung mit Alkohol absol., Xylol, Balsam.

Die Nissl'schen Körperchen sind dunkelblau gefärbt, die Grundsubstanz ist nach der Differenzierung fast farblos und wird mit Eosin rot gefärbt.

Auch diese Präparate halten sich nicht dauernd.

4. Die Methode nach Held.

Held hat für die Erkennung der Structur der Nervenzellen und ihrer Fortsätze eine Doppelfärbung angegeben; sie sucht speziell die zwischen den Nissl'schen Körpern befindliche ungefärbt bleibende Protoplasmamasse darzustellen.

1. Paraffineinbettung; die Schnitte (1—10 μ) werden mit dünnem Alkohol aufgeklebt.
2. Färben mit:

Erythrosin. pur.	1,0
Aq. dest.	150,0
Eisessig	2 gtt.

   1 bis 2 Minuten unter leichtem Erwärmen.
3. Abwaschen in Wasser; Nachfärben mit folgender Doppellösung:
   a) wässerige Acetonlösung (1 : 20)
   b) Nissl'sche Methylenblaulösung $\overline{aa}$.
   Man färbt so lange unter starkem Erwärmen, bis der Acetongeruch geschwunden ist.
4. Erkalten lassen; differenzieren in 0,1procentiger Alaunlösung, bis der Schnitt wieder rötlich wird (einige Sekunden — Minuten).
5. Abspülen, Alkohol absol., Xylol, Benzincolophonium (wie bei Nissl).

Die Nissl'schen Körperchen erscheinen blau oder leicht violett, die Zwischensubstanz leuchtend rot gefärbt, rot auch die Kernmembran und Kernmasse, blau die Kernkörperchen, Nebennucleolen violett.

Zur Fixierung empfiehlt Held Picrinschwefelsäure (Kleinenberg'sche Flüssigkeit: concentr. wässerige Picrinsäurelösung 100,0, concentrierte Schwefelsäure 2,0, Aq. fontana 300,0) 24 Stunden, auswaschen in Wasser oder zunächst in 20 pCt. Alkohol allmählich steigend (von 10 zu 10 pCt.) bis zum absoluten Alkohol, Alkoholxylol, Paraffin.

5. Die Methode nach Rehm.

1. Fixieren in 96procentigem Alkohol, danach in absolutem Alkohol.
2. Aufkleben mit oder ohne Celloidineinbettung; Schneiden.
3. Färben in warmer 0,1procentiger Methylenblaulösung (höchstens $^1/_2$ Minute).
4. Differenzieren in 96procentigem Alkohol; die Nervenzellen treten scharf gefärbt hervor (Mikroskop!).

5. Uebertragen in eine Lösung von

Fuchsin	0,1
Alkohol 96 %	100,0

($^1/_4$ bis $^1/_2$ Stunde).

6. Auswaschen in Alkohol (ca. 1 Minute), bis keine roten Farbwolken mehr abgehen.
7. Nelkenöl; gründlich abtrocknen mit Fliesspapier, Einbetten.

Die Nervenzellen erscheinen blau, resp. blaurot gefärbt, die Glia tiefrot. Die Kerne der Nervenzellen bleiben ungefärbt in normalen Fällen, das Kernkörperchen aber blaugefärbt. In pathologischen Fällen sieht man oft rote Körperchen in den Kernen der Nervenzellen.

Die Methylenblauwirkung ist im Vergleiche zu der Fuchsinwirkung eine momentane. Auch sei noch folgendes bemerkt: Nelkenöl zieht Fuchsin aus, Origanumöl zieht Methylenblau aus; ist ein Schnitt daher zu blau, so wende man kurz Origanumöl an, ist ein Schnitt zu rot, so wende man kurz Nelkenöl an.

D. Neuroglia.

I. Die Weigert'sche Neurogliafärbung ist die einzige Methode zur Darstellung der Neuroglia, welche gewissermassen eine elective genannt werden darf. Es färben sich nämlich nur die Neurogliafasern und ebenso die Kerne blau. Bei der angegebenen Contrastfärbung wird das Bindegewebe blauviolett, die gröberen Markscheiden, Ganglien und Ependymzellen gelblich. Ausserdem färben sich noch die roten Blutkörperchen und die Fasern der Zonula Zinnii blau. Die Methode ist mir nicht nur beim Menschen, wie Weigert es angiebt, sondern auch bei dem N. opticus und der Retina einiger Säugetiere gelungen. Auch für pathologische Zwecke ist sie sehr brauchbar, man sieht, dass überall da ein dichtes Fasergewirr von Neuroglia hineinwuchert, wo Nervensubstanz zu Grunde gegangen ist.

1. Fixierung und Beizung in folgendem Gemisch:

Chromalaun	2.5
Wasser	100.0
gewöhnliche Essigsäure	5.0
neutral. essigs. Kupfer	5.0
Formalin	10.0

(Man löst den Chromalaun in Wasser und bringt die Lösung in einem emaillierten Kochtopf zum Kochen. Dann dreht man die Flamme aus und fügt zuerst die Essigsäure hinzu, dann das feingepulverte neutrale essigsaure Kupferoxyd unter

stetem Umrühren mit einem Glasstab, und schliesslich das Formalin.)

In dieser Lösung verweilen die Stücke 8 Tage oder länger. Wechseln der Lösung am 2. Tage.

Anm. Will man eventuell die Präparate auch nach anderen Methoden behandeln, z. B. nach Marchi, Golgi, Nissl oder der Markscheidenmethode, so fixiere man die Stücke in 10 pCt. Formol ($^1/_2$ Centimeter dicke Stücke 4 Tage lang), das man am zweiten Tage wechselt. Dann kommen dieselben in obige Beize ohne den Formalinzusatz auf 8 Tage bei Zimmertemperatur, auf 4—5 Tage bei Bruttemperatur.

2. Nachhärten in Alkohol. Celloidineinbettung. Schneiden. (20 μ).

3. Reduction der Schnitte:

   a) $^1/_3$ pCt. Lösung von Kal. hypermangan. (10 Minuten).

   b) Abspülen in Wasser.

   c) Chromogen 5.0
   Acid. formic. (1.20 spec. Gew.) 5.0 } 90 ccm.
   Aq. dest. 100.0
   zu filtrieren und darauf vor dem Gebrauch Zusatz von 10 pCt. Natriumsalfitlösung 10 ccm.
   2—4 Stunden. (Schon nach wenigen Minuten tritt eine Entfärbung der vorher gebräunten Schnitte ein.)

   d) Abspülen in Wasser.

4. 5 pCt. wässerige Chromogenlösung [1]) (10—12 Stunden) als Contrastfärbung. — Filtrieren! (Schimmelt leicht!) Abspülen.

   Anm. Wendet man die Contrastfärbung nicht an, sondern färbt direkt nach der Reduction mit der gleich anzugebenden Methylviolettoxalsäurelösung, so erscheinen die Neurogliafasern blau, das Bindegewebe farblos. Kommt es aber auf diese Farblosigkeit nicht an, so empfiehlt sich die Contrastfärbung, bei der zwar das collagene Gewebe blau mit einem Stich ins Violette wird, aber andererseits die Neurogliafasern viel dunkler werden, die feinsten deutlich hervortreten, und die Nervenzellen, Ependymzellen und gröberen Achsencylinder einen gelblichen Ton annehmen.

---

[1]) Chromogen ist eine Naphthalinverbindung, nämlich das saure Natronsalz der 3—6 Disulfosäure des 1—8 Dioxynaphthalins.

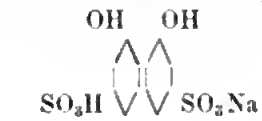

5. Färben 1 Minute lang in:
heiss gesättigt. alkohol. (70—80 pCt.) Methylviolettlösung 100.0
5 pCt. Oxalsäurelösung 5.0
Gefärbt, differenziert etc. werden die Schnitte auf dem Objectträger. Damit sie keine Falten bilden, nehme man sie aus einer Schale mit Wasser mit dem vorher mit Alkohol abgeriebenen Objectträger auf. Die Methylviolettlösung wird nun auf den mit Filtrierpapier abgetrockneten Schnitt aufgeträufelt, die Färbung erfolgt fast momentan.[1])
6. Abtrocknen des Schnittes.
7. Momentanes Auftropfen einer gesättigten Lösung von Jod in 5 procentiger Jodkaliumlösung.
8. Abtrocknen.
9. Differenzieren in Anilin
Xylol āā (mehrfach wechseln)
(10—15 Minuten.)
10. Gründliches Auswaschen in mehrfach zu wechselndem Xylol, um den letzten Rest des Anilins, gegen das die Neuroglia sehr empfindlich ist, zu entfernen.
11. Canadabalsam.

II. Die Färbung nach Mallory soll namentlich pathologisch gewucherte Glia gut zur Darstellung bringen.

1. Fixieren von kleinen Stückchen in Formalin (10 pCt.), (4 Tage.)
2. Uebertragen in concentr. wässerige Picrinsäurelösung (4 Tage.)
3. Uebertragen in 5 pCt. Lösung von doppeltchromsaurem Ammonium (4—7 Tage.)
4. Alkohol.
5. Celloidin.
6. Färbung nach Weigerts Fibrinmethode. Entfärben mit Anilinöl-Xylol āā.
7. Xylol; Balsam.

Als Contrastfärbung kann man dem Anilinöl-Xylol etwas Fuchsin beimengen.

---

[1]) Kann man die Färbung nicht sofort vornehmen, so bewahrt man die Schnitte, da bei längerem Liegen in Wasser ihre Färbbarkeit schwächer wird, in folgendem Alkoholoxalsäuregemisch auf:
80 pCt. Alkohol 90.0
5 pCt. Oxalsäurelösung 10.0

III. In allen Fällen, wo es nicht auf eine vollständig elective Färbung der Glia ankommt, leistet nach Kahlden die folgende Methode von Mallory Vorzügliches. Sie soll namentlich sehr gut geeignet sein, um den typischen Bau in Gliomen hervortreten zu lassen.

1. Färbung der Schnitte (20—60 Min.) in einer einige Wochen lang dem Sonnenlichte ausgesetzten und vor dem Gebrauch filtrierten Lösung von

Phosphor-Molybdänsäure (10 pCt.)	10.0
Haematoxylin	1.75
Wasser	200.0
Carbolsäure, kryst.	5.0

2. Auswaschen in 50%igem Alkohol, 2—3 mal wechseln (5—20 Min.)
3. Entwässerung etc.

Die gefärbten Schnitte dürfen nicht zu lange in absol. Alkoh. verweilen. Glia und Achsencylinder erscheinen tiefblau. Da die Färbekraft der Flüssigkeit mit der Zeit zunimmt, so kann man sie dann noch durch dest. Wasser verdünnen.

Eine besondere und ausführliche Besprechung verlangen noch zwei Methoden, denen wir für die Erforschung des Nervensystems und speziell des Auges viele wichtige Aufschlüsse verdanken: Die Golgi'sche Methode und die Methylenblaufärbung.

Die Golgi'sche Methode.

Wer sich mit der Golgi'schen Methode und ihren Modificationen befasst, der muss vor allen Dingen Geduld besitzen und darf sich nicht durch häufige Misserfolge abschrecken lassen. Bei Gelingen der Färbung erhält er dann auch sehr schöne, klare und präcise Bilder. Am leichtesten und constantesten gelingt die Färbung am Rückenmark kleiner Säuger (Kaninchen, Meerschweinchenfoeten etc.), verhältnismässig leicht auch am Nervus opticus.

Die Retina dagegen stellt der Reaction die grössten Schwierigkeiten entgegen. Man thut daher gut, sich die Methode zuerst an leichten Objecten einzuüben, um sie dann an der Retina zu probieren.

Aber selbst der geübteste Techniker wird niemals sagen können, dass er mit Sicherheit eine Färbung erzielen kann, da die Methode zu launenhaft ist.

Zur Untersuchung des Nervensystems von erwachsenen Tieren oder Menschen bediene man sich der „langsamen“ und „gemischten“ Methode von Golgi: [1])

I. **Langsame Methode.**

a) Kleine Stücke 1—1½ cm. gross kommen in eine reichliche Menge einer 2% Lösung von Kal. bichromicum, im Sommer 15—20 Tage, im Winter 1—1½ Monate. Die Flüssigkeit ist von Zeit zu Zeit zu erneuern und durch allmählich concentriertere Lösungen — bis zu 5% — zu ersetzen. Dann übertragen in eine reichliche Menge einer 0.75% Silbernitratlösung. Vorher wäscht man die Stücke in einer schwächeren, eventuell schon benutzten Silberlösung ab, bis kein Niederschlag von Chromsilber mehr erfolgt. In der Arg. nitr.-Lösung verbleiben die Stücke 24—48 Stunden oder länger; man kann dieselben auch bis zur Bearbeitung in Alkohol aufbewahren. Abschluss von Licht ist nicht nötig.

b) Grössere Stücke kommen statt in die Silberlösung in eine 0.5% Sublimatlösung. Kleinere Objecte 8—10 Tage, grössere bis über 2 Monate. In der ersten Zeit ist die Sublimatlösung täglich zu wechseln, später nur dann, wenn die Lösung sich gelb färbt.

II. **Gemischte Methode.**

Am meisten von Golgi empfohlen. Die Objecte bleiben 3—4 Tage in der Kaliumbichromatlösung (aber auch 30 Tage schaden nichts), kommen dann in

Osmiumsäurelösung	1%	2.0
Kal. bichrom.	2%	8.0

3—8 Tage, dann in Arg. nitr. 0.75%.

Die Stücke sind dann gewöhnlich so hart, dass sie sich ohne weitere Behandlung schneiden lassen. Man klebt sie mit gewöhnlichem braunen Leim oder Gummi auf Kork auf oder klemmt sie zwischen Hollundermark ein und spannt sie nach kurzem Verweilen in absolutem Alkohol in die Mikrotomklammer ein. Ist die Consistenz nicht genügend, so wird in Alkohol absol. 2—3 Tage eventuell nachgehärtet. Retinae bette man in regelrechter Weise in Celloidin ein. Die Schnitte dürfen nicht zu dünn ausfallen. Dann gründliche Entwässerung der Schnitte in Alkohol absol., Nachbehandlung mit Kreosot und Terpentin (nach

[1]) Ich folge hierbei im wesentlichen der Darstellung von v. Lenhossék: „Der feinere Bau des Nervensystems im Lichte neuester Forschungen“ Berlin 1895.

v. Lenhossék Nelkenoel, darauf flüchtiges Eintauchen in Xylol), Einschluss in Damarlack. Präparate ohne Deckglas aufheben, da sie sonst nach kurzer Zeit verderben.

Anm. Samassa führt dies auf die beim Eindicken des Balsams entstehenden Diffusionsströme zurück, die die Silberkörnchen herausschwemmen. Nach Schiefferdecker bleibt bei Anwendung eines Deckglases, in Folge des raschen peripheren Eintrocknens der Einschlussmasse, im Präparat selbst eine geringe Menge von Feuchtigkeit znrück, die für die Imprägnation mit der Zeit verhängnisvoll wird, während ohne Deckglas bald eine vollkommene Austrocknnng der ganzen Fläche des Präparats eintritt. R. Fiek ist derselben Ansicht. Auch Licht und Wärme befördern das Verderben der Präparate.

III. **Rasche Methode.** (Golgi's processo rapido), die fälschlich als Cajal'sche bezeichnet wird, weil Ramón y Cajal sie ausschliesslich benutzt hat. Zur Untersuchung des Nervensystems von Embryonen und neugeborenen oder auch jungen Tieren.

Die Stücke 3—4 mm lang, kommen sofort in das Golgi'sche oder osmio-bichrom. Gemisch, bestehend aus:

1% Osmiumssäure 1.0
3.5% Kal. bichrom. 4.0

verweilen darin 2—7 Tage, und kommen dann in Arg. nitr. 0.75%. Der Zusatz von einer minimalen Menge von Ameisensäure zu der Silberlösung, wie es Cajal und Van Gehuchten empfehlen, ist nicht nötig. Aeltere Lösungen sind aber erfahrungsgemäss ganz frischen vorzuziehen.

Auf ein Stückchen von 3—4 mm Länge kommen wenigstens 10 ccm des Golgi'schen Gemisches. Im Winter stellt man die bedeckten Schälchen am besten auf den Wärmeschrank (25—35°C) Unter allen Umständen müssen sie im Dunkeln stehen. Zuerst imprägniert sich meistens die Neuroglia, dann die Nervenzellen, zuletzt die Nervenfasern. In der Silberlösung bleiben die Stücke zwei Tage (4—6 Tage schaden auch nichts, aber nicht länger; nimmt die Silberlösung durch Auflösung des niedergeschlagenen Silbers eine schwache gelbliche Farbe an, so erneuere man dieselbe oder bearbeite das Präparat sogleich). Die Silberlösung braucht nicht im Dunkeln zu stehen, ja nicht auf dem Wärmeschrank!

Anm. Die schon einmal benützte Golgilösung ist für die Behandlung anderer frischer Stücke unbrauchbar, kann aber für die weiter unten zu besprechende „doppelte Methode" verwendet werden, sowie auch dazu, die frischen Stücke darin etwas abzuspülen nnd sie von dem anhaftenden Blute zu befreien.

In der Regel sind die Stücke jetzt hart genug, dass man sie schneiden kann. Ist dies nicht der Fall, so $^1/_4$—$^1/_2$stündige

Nachhärtung in Alkohol absolutus. Ueberhaupt darf man die Stücke beliebig lange in Alkohol liegen lassen, nur muss er recht concentriert sein, schwächerer Alkohol löst durch seinen Wassergehalt oft schon nach kurzer Einwirkungsdauer das Chromsilber auf. Auch muss er frei von Chloriden, von der so häufigen Verunreinigung des Alkohols sein, da diese auf den Niederschlag zerstörend wirken, indem sie dessen Silber an sich reissen.

Einbettung. Die regelrechte Paraffineinbettung ist ausgeschlossen, da das damit verbundene Erwärmen des Präparates einen Zerfall der Silberfiguren herbeiführt. Die regelrechte Celloidineinbettung ist zu umständlich, angesichts der Thatsache, dass die Resultate zu wenig constant sind. In Celloidin eingebettete Präparate, die zum Erhärten desselben einige Stunden in Alkohol 70- bis 80proc. gelegen haben, bekommen bald einen grauweissen Ring rings um das Präparat, ein Zeichen, dass sie verderben. Also möglichst schnelle Vorarbeitung! Am besten ist der Einschluss in Hollundermark: Die in Alkohol nachgehärteten Stücke kommen für $^1/_4$ Stunde in dicke Celloidinlösung. Aus dieser werden sie in ein ausgehöhltes Stückchen Hollundermark gelegt; man giesst noch etwas Celloidinlösung hinzu, lässt dieselbe einige Minuten antrocknen und bringt den ganzen Block für eine halbe Stunde in Spiritus 80proc. Jetzt kann man bequem das Hollundermarkstück in die Mikrotomklammer einspannen und beliebig schneiden. Der Hollundermantel wird von den mit Spiritus 80proc. aufgefangenen Schnitten am besten entfernt, indem man denselben am Rande mit einer Pincette fasst und nun rasch in die Höhe hebt. Er löst sich hierbei meist ganz leicht von der Celloidinschicht los, welche mit dem eigentlichen Schnitt in Zusammenhang bleibt, damit aufgehellt und eingebettet wird.

Jeder Schnitt wird sofort unter dem Mikroskop auf den Erfolg der Imprägnation geprüft, und, wenn er gelungen, gleich in ein Schälchen mit absolutem Alkohol gebracht. Dünne Schnitte sind ausgeschlossen. Dicke zwischen 0,05 und 0,1 mm. An Schnitten, die zu dick ausgefallen sind, sieht man immer noch mehr, als an dünnen. Entwässern der Schnitte in Alkohol absol., oder bei zarten Objecten, die leicht auseinanderfallen, in Alkohol 96proc. Aufhellen in Bergamott- oder Nelkenöl, dann Entfernung des Oels mit Xylol, da etwa anhaftendes Oel auf die Präparate in der Folge nachteilig wirkt. Einschluss in Damarlack oder Canadabalsam.

Ein Deckgläschen darf auch bei diesen Präparaten nicht aufgelegt werden. Golgi wendet hölzerne Objectträger mit einem viereckigen Fensterchen an und bringt die Präparate auf ein Deckgläschen, das er, mit den Schnitten nach unten, über der Oeffnung befestigt. Einfacher ist es, die Schnitte auf dem Deckgläschen einzubetten und dieses mit der von dem Präparate bedeckten Fläche nach unten entweder mit Kittköpfchen auf dem gewöhnlichen Objectträger zu befestigen oder auf 2 Glasleisten oder Streichholzstückchen aufzukleben. Natürlich muss das Präparat frei über dem Objectträger hängen, so dass zwischen letzterem und dem in Balsam eingeschlossenen Präparat noch freie Luft bleibt. Die Präparate müssen vor Licht und Wärme möglicht geschützt werden. Vor allem darf man sie nie den direkten Sonnenstrahlen aussetzen.

IV. **Cajal'sche** oder **doppelte Methode.** (Imprégnation double). Diese ist eine sehr wesentliche Verbesserung der Golgi'schen Technik. Es gelingt mit dieser Methode, die sich mit Recht einer grossen Beliebtheit erfreut, manchmal bei Objecten, an denen eine einfache Behandlung ganz erfolglos war, noch sehr brauchbare Bilder zu erhalten. Aber auch bei einem relativen Erfolg der ersten Behandlung wird man sich doch immer dieses Verfahrens bedienen, indem die Imprägnation dadurch in der Regel an Reichhaltigkeit, an Vollständigkeit gewinnt, und namentlich auch viele Elemente, die mit der einfachen Methode garnicht darstellbar sind, zur Ansicht gelangen. Die Methode besteht darin, das schon einmal nach der raschen Golgi'schen Methode behandelte Stück zum zweiten Male derselben Procedur zu unterwerfen, d. h. es dem Golgi'schen Gemische und der Silberlösung auszusetzen. Oft führt noch eine dritte Imprägnation zu dem gewünschten Erfolg.

Für den Erfolg der zweiten Imprägnation ist es durchaus nicht nachteilig, wenn man eventuell das Stück bei dem Schneiden schon mit Alkohol in Berührung gebracht hat. Man bedient sich zur zweiten Behandlung der schon einmal benützten Osmio-Bichromlösung, sofern sie nicht zu sehr verunreinigt ist und noch etwas Osmiumsäure enthält; oder man stellt sich eine neue her, die etwas weniger Osmiumsäure enthält. Cajal nimmt auf 20 T. Kal. bichrom. 2—3 T. Osmiumlösung. Die Stücke bleiben darin 2 Tage. In der Silberlösung lässt man die Stücke zweckmässig mehrere Tage.

V. Die **Cox'sche Modification** der Golgi'schen Sublimatmethode giebt dieselben schwarzen Bilder, nur mit dem Unter-

schied, dass sich dabei regelmässig fast alle Elemente, die im Schnitte enthalten sind, imprägnieren. Es ist dies in mancher Beziehung ein Vorteil, indem z. B. dadurch die topographische Anordnung von Zellenschichten, Fasergeflechten etc. übersichtlicher zur Ansicht kommt, aber insofern ein Nachteil, als eben durch die Ueppigkeit der Imprägnation das Studium der einzelnen Zellenindividuen unmöglich gemacht wird. (v. Lenhossék.)

Man giebt bei der Cox'schen Methode kleine Stückchen in folgendes Gemisch:

Kali bichrom. 5%	20.0	
Sublimat 5%	20.0	
Aqua destillata	30.0	40.0
Kal. chromicum flavum (von stark alkalischer Reaction) 5%	16.0	

Die Kaliumbichromatlösung darf erst dann hinzugefügt werden, wenn die Flüssigkeit schon mit Wasser nach Vorschrift verdünnt ist. Einwirkungsdauer des Flüssigkeit: im Winter wenigstens 2—3 Monate, im Sommer einen Monat. Weitere Verarbeitung wie bei der Golgi'schen Methode.

VI. Man kann an Stelle der teuren Osmiumsäure im Golgischen Bichromatgemisch auch das billigere **Formalin** nehmen. Die Erfolge sind ebenso gut oder sogar noch besser, da das Formalin besser in das Gewebe eindringt und auch den Präparaten eine bessere Schnittfähigkeit verleiht. Ausserdem soll nach Kopsch die Imprägnation auch an 24—48 Stunden altem Material gelingen. Nach Durig kommen die ½ cm. grossen Stücke in

Formalin 4—6%	1,0
Kal. bichrom. 3%	4,0

3 Tage lang, dann auf 2 Tage in die 0,75%ige Silbernitratlösung. Die Schnitte werden wie bei der Golgi'schen Methode auf dem umgekehrten Deckglase mit Glasleisten auf dem Objectträger befestigt (cf. Retina).

Fixieren der Golgi'schen Präparate.

Der Umstand, dass die Golgi'schen Präparate kein Deckgläschen vertragen und daher allerlei mechanischen Schädlichkeiten ausgesetzt sind, veranlasste das Bestreben, eine Modification des Verfahrens ausfindig zu machen, bei der ein Deckgläschen ohne Gefahr für das Präparat angewendet werden kann. Auch galt es, durch diese Fixierung des Imprägnationsbildes eine Nachfärbung des Präparates mit Carmin, Haematoxylin etc. zu er-

Digitized by Google

möglichen. Die Methoden, die zu diesem Zwecke vorgeschlagen sind, stimmen darin überein, dass sie es alle auf eine Ueberführung der so empfindlichen Bichrom-Silberverbindung in eine widerstandsfähigere, vor allem in Wasser unlösliche Silberverbindung oder in deren Reduction zu reinem Silber abgesehen haben. Ich führe hier nur die verhältnismässig einfache und praktische Methode von Kallius an, die auf einer Reduction des Silbers beruht:

Die Schnitte kommen aus dem Alkohol in eine Mischung von

Alkohol absol.	10,0
verd. Hydrochinonlösung	20,0

Die Hydrochinonlösung stelle man sich auf folgende Weise her:

Hydrochinon	5,0
Natr. sulfurosum	40,0
Kal. carbonicum	75,0
Aq. dest.	250,0

Von dieser Mischung („fünffacher Hydrochinonentwickler“) sind 20 ccm mit 230 ccm dest. Wasser zu verdünnen. (Diese Lösung hält sich gut verschlossen im Dunkeln wochenlang.)

In dieser Alkohol-Hydrochinonlösung bleiben die Schnitte 5 Minuten lang. Sie werden darin dunkelgrau bis schwarz. (Nimmt man zuviel Alkohol, so entsteht ein Niederschlag, der durch weiteren Zusatz von Hydrochinon rasch beseitigt werden kann.)

Ist die Reduction vollendet, so werden die Schnitte direkt in ein Schälchen mit 70% Alkohol auf 10—15 Minuten übertragen. Hier werden sie heller; dann kommen sie auf fünf Minuten in eine Lösung von unterschwefligsaurem Natron (10,0 : 50,0) und zuletzt in eine grosse Schale mit destilliertem Wasser, woselbst sie mindestens 24 Stunden verweilen müssen. So fixierte Präparate können unter Deckglas conserviert werden; auch Färbung mit Alauncarmin und Haematoxylin gelingt alsdann.

Die Behandlung gestaltet sich also kurz zusammengefasst folgendermassen:

1. Einlegen des Präparates in das Golgi'sche Gemisch:

1% Osmiumsäure	5,0	
3,5% Kal. bichrom.	20,0	(2—3 Tage)

2. Abspülen mit Arg. nitr. (0,75% oder schwächer)
3. Einlegen in Arg. nitr. 0,75% (1—2 Tage)
4. Abspülen in dem schon gebrauchten Golgi'schen Gemisch.

5. Neues Einlegen in schon gebrauchtes oder etwas schwächeres Golgi'sches Gemisch:
   1% Osmiumsäure 2,0—3,0
   3,5% Kal. bichrom. 20,0 (1—2 Tage)
6. Abspülen in Arg. nitr. (0,75% oder schwächer).
7. Neues Einlegen in Arg. nitr. 0,75% (1—2 Tage)
8. Härten in Alkohol absol. $^1/_4$—$^1/_2$ Stunde.
9. Schneiden mit dem Rasiermesser oder oberflächliche Celloidineinbettung. Einschluss in Hollundermark. Schnitte 0,05—0,1 mm dick.
10. Auffangen der Schnitte in Alkohol.
11. Zur Fixation kommen die Schnitte in:
    Alkohol absol. 10,0
    verd. Hydrochinonlösung 20,0 (5 Minuten)
12. Alkohol 70 pCt. (10—15 Minuten).
13. Unterschwefligsaures Natron (10 : 50) (5 Minuten).
14. Auswaschen in dest. Wasser (24 Minuten).
15. Eventuelle Färbung mit Alauncarmin oder Haematoxylin.
16. Entwässern in Alkohol.
17. Xylol. Canadabalsam. Deckglas.

Die Golgi'sche Methode ist vorwiegend eine Färbung der wesentlichsten Elemente des Centralnervensystems. Das zur Färbung der Organe nötige Chromsalz verbindet sich mit dem Silbersalz zu chromsaurem Silberoxyd, und dieses schlägt sich auf eigenartige Weise in oder auf den Ganglienzellen mit ihren Ausläufern, den Achsencylindern und der Neuroglia nieder. Infolgedessen erscheinen dieselben bei durchfallendem Lichte schwarz. Eine merkwürdige Eigenschaft der Methode ist, dass nicht alle vorhandenen Zellen und Fasern imprägniert werden, sondern stets nur einzelne. Es ist dies ein grosser Vorteil der Methode (den übrigens die Methylenblaumethode auch besitzt), denn wenn alle die zahlreich vorhandenen Zellen und Fasern gefärbt werden würden, wäre das Gewirr so gross und compliciert, dass das Studium derselben sehr schwer sein würde. Bei dieser Auswahl der Elemente gelingt es aber mit Leichtigkeit, die Fasern bis in ihre Endbäumchen hinein, die Ganglienzellen mit ihren Dendriten und Neuriten zu verfolgen. Ein grosser Nachteil der Methode ist ihre Launenhaftigkeit und der Umstand, dass sich im Präparat oft zahlreiche, sehr störende Niederschläge bilden.

---

[1]) Anstatt des Kal. bichrom. kann man auch nach dem Vorschlag von Kallius eine Lösung von doppelchromsaurem Natrium oder Ammonium (1—2%) anwenden.

Die Methode ist übrigens (ebenso wie die Methylenblaumethode) nicht ausschliesslich eine Nervenfärbung, sondern es gelangen auch noch andere Gebilde zur Anschauung, vor allem Blutgefässcapillaren, dann Knorpel-, Muskel-, Bindegewebszellen und Fasern, glatte Muskelzellen, die Epithelzellen der Lumbricidenepidermis, des Darmes, der Haut von Petromyzon, der Harnkanälchen, der Hodenkanälchen, Samenfäden, der feinsten Endzweigchen der Tracheen bei Insecten, Secrete wie Schleim, Galle, Pancreassaft, Drüsen, Knochenlakunen, Dentinkanälchen etc. (v. Lenkossék)

Mit der Auslegung dessen, was man bei den Golgibildern sieht, sei man sehr vorsichtig. Der Gedanke, dass vieles dabei Kunstproduct sei, steigt einem bei jedem neuen Präparat immer wieder von neuem auf. Die Neurogliamethode von Weigert lässt uns die Golgi'schen Präparate, namentlich die „Spinnenzellen" auch mit sehr fragenden Augen ansehen. Zum Schluss sei noch die Thatsache erwähnt, dass es einem Spassvogel gelungen ist, mit Hülfe der Golgi'schen Methode Ganglienzellen sogar im — Schweizerkäse nachzuweisen.

Anwendung der Methode auf die Netzhaut siehe unter „Retina".

Die Ehrlich'sche vitale Methylenblaumethode.

Ehrlich hat in verschiedenen Farbstoffen, welche sämtlich schwefelhaltig sind, ein Färbungsmittel für die lebende (?) Nervensubstanz gefunden; dieselben sind Thionin, Dimethylthionin, Methylenviolett, Methylenazur, besonders aber Methylenblau.[1]) Die Anwendung geschah durch Injection in die Blutbahn. Anfangs wurde das Methylenblau dem lebenden Tiere eingespritzt: dem Frosch durch die Vena cutanea magna oder in den Rückenlymphsack, dem Kaninchen in die Vena cruralis, dem Meerschweinchen in die Aorta. Da die Tiere aber dabei rascher zugrunde gingen, als eine vollständige Nervenfärbung eingetreten war, so ging man dazu über, den Farbstoff in die Blutgefässe eben getöteter Tiere zu injicieren. Je nach der Grösse des Tieres wurde eine concentrierte Lösung des Farbstoffes (4 proc. Methylenblaulösung in physiologischer Kochsalzlösung) in das

[1]) Das in den Handel kommende Methylenblau ist das Chlorzinkdoppelsalz, das für histologische Zwecke verwandte das salzsaure Salz der Methylenblaubase.

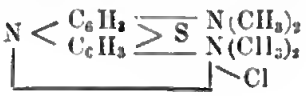

Herz oder eine Arterie (Carotis für das Auge) eingespritzt. Man verfährt dabei genau ebenso, wie bei einer gewöhnlichen Blutgefässinjection. Die Injection wird unterbrochen, sobald der Widerstand in den Gefässen ein bedeutender geworden ist. Manchmal kommt es vor, dass durch hochgradigen Gefässkrampf sehr bald ein starker Widerstand auftritt, bevor noch eine Blaufärbung des Kopfes eingetreten ist. Diesem Uebelstand kann man nach Hosch dadurch abhelfen, dass man die Injectionsflüssigkeit vorher im Wasserbade auf Bluttemperatur erwärmt.

Sind alle Organe durchtränkt, so entnimmt man dieselben dem Tiere. Bei einem lebenden Tiere kann man die subcutane Injection stundenlang immer einige ccm in Pausen von $^1/_4$ bis $^1/_2$ Stunde fortsetzen, bis es stirbt; bei der Injection in die Blutbahnen stirbt es schneller an Gehirnembolien. Das Methylenblau zersetzt sich im Körper, es entsteht ein Leucoproduct, die Verbindung wird farblos. Die Organe, die sich anfangs blau färben, blassen dann ab, und wenn man das abgeblasste Gewebe untersucht, so findet man anfangs gar keine Nervenfasern Diese treten aber hervor, wenn man das Präparat der Luft aussetzt. Man verfolge unter dem Mikroskop die allmählich eintretende und immer stärker werdende Färbung und fixiere das Bild, sobald die maximale Färbung erreicht ist. Lässt man das Präparat (ohne es zu fixieren) noch länger liegen, so blasst es wieder ab. Die entschwundene Färbung kann man übrigens aufs Neue wieder hervorrufen (wenn nämlich das zu untersuchende Gewebe noch lebt) indem man zu dem Präparat einige Tropfen einer $^1/_{15}$- bis $^1/_{16}$ procentigen Methylenblaulösung zufügt (Dogiel). Den richtigen Moment der Fixierung lernt man nach kurzer Uebung.

Durch das Methylenblau werden die Ganglienzellen, Sinneszellen, Nervenfibrillen gefärbt. Es ist dieses die eleganteste Methode, um die Achsencylinder zu demonstrieren. Ein fernerer Vorteil der Färbung liegt in dem Umstand, dass nicht alle Nervenfasern gefärbt werden. Man wird dadurch in den Stand gesetzt, eine Nervenfaser von dem Stämmchen aus bis an ihre terminalen Zweige und manchmal bis an die Terminalzelle zu verfolgen. Solche Präparate sind beweiskräftiger und leichter herzustellen und lehrreicher als Chlorgoldpräparate, an denen der anatomische Zusammenhang durch ein Gewirr von dunkel gefärbten Fasern häufig verdeckt wird (cf. Cornea). Der Hauptvorzug der Methode besteht jedoch darin, dass von allen faserigen Bestandteilen des Gewebes nur die Nervenfasern gefärbt werden.

Die sämtlichen Elemente der Stützsubstanz bleiben vollkommen ungefärbt.

Andererseits besitzt die Methode grosse Nachteile. Die Färbung der Nervenendigungen ist häufig eine unvollkommene. Man sieht die zutretenden Nervenfasern, die Endapparate sind aber ungefärbt. Andererseits bekommt man oft vollständige Färbungen des Endapparates, während die motorischen Nervenendigungen ungefärbt bleiben. Die Misserfolge hängen zum Teil davon ab, dass man zu frisch oder zu spät untersucht. Eine genaue Zeitangabe zu machen ist unmöglich. Jedenfalls thut man gut, das injicierte Tier eine Zeit lang liegen zu lassen und erst dann das zu untersuchende Gewebe herauszuschneiden und auf den Objectträger zu bringen (ohne Deckglas, damit die Luft zutreten kann). Bei der Untersuchung der Augen ist man in der angenehmen Lage, zuerst (etwa nach 2 Stunden) den einen Bulbus enucleieren zu können, und wenn man ungenügende Färbung gefunden hat, den anderen erst später. Am raschesten färben sich solche Partieen, die mit Blutgefässen reichlich versehen sind. Die Nerven gefässarmer Gebilde wie die der Cornea und der anangiotischen Netzhäute können seltener und unvollständig zur Anschauung gebraucht werden. Nach Ehrlich ist die Methylenblaureaction abhängig von der Sauerstoffsättigung und alkalischen Reaction des Gewebes. Beides ist nötig zum Gelingen der Färbung. (Arnstein.)

Einen grossen Fortschritt machte die Methode, als es Dogiel gelang, überlebende Nervenendapparate **auf dem Objectträger** zu färben. An der Retina von Säugetieren, Vögeln und Fischen gelingt dieses vorzüglich mit verdünnten Lösungen von Methylenblau. Die Färbung ist viel sicherer und vollständiger als auf jede andere Methode. Ebenso gelingt die Färbung der Cornea, der Iris, der Thränendrüse etc., doch färben sich hierbei manchmal auch zellige Gebilde, wodurch ein Vorteil, den die Injection bietet, verloren geht.

Zum Zweck der Färbung entnehme man das zu untersuchende Gewebe dem eben getöteten Tiere, bringe es auf dem Objectträger in einen Tropfen Humor aqueus oder Glaskörperflüssigkeit und füge nun einige Tropfen einer $^1/_{15}$—$^1/_{16}$procentigen Methylenblaulösung (in einer physiologischen Kochsalzlösung) hinzu. Nach ca. 5—10 Minuten beginnt gewöhnlich die Tinction der Nervenelemente, ein Zeichen, dass nicht die lebende Substanz der Nerven sich färbt, sondern dass es sich um eine Färbung der Organe im Momente ihres Absterbens handelt. Die anfänglich

recht schwache Färbung verstärkt sich allmählich, bis nach Verlauf einer gewissen Zeit die Tinction fast aller Nervenelemente eingetreten ist. Man verfolge die zunehmende Färbung unter dem Mikroskop! Die Schnelligkeit mit der die Färbung bis zu ihrem Maximum zunimmt, hängt nach Dogiel von der Dicke des Gewebes und von der Art der Verteilung der Nervenelemente in demselben ab, ob sie nämlich in einer oder mehreren Schichten liegen. In der Netzhaut sind zur Tinction der Nerven der verschiedenen Schichten dieser Haut 1—3 Stunden, oftmals noch mehr Zeit nötig. Die Enden der motorischen Nerven färben sich schon nach 5—10 Minuten. Auch der Umstand, ob das Gewebe einem kalt- oder warmblütigen Tiere entnommen wurde, ist von Bedeutung: bei ersterem färben sich die Nerven langsamer als bei letzterem.

Die Färbung wird im Sommer bei Zimmertemperatur ausgeführt, im Winter aber ist es bequemer, die Färbung in einem Thermostat bei 30—35° C vorzunehmen. Die Färbung gelingt aber auch gut bei gewöhnlicher Zimmertemperatur von 16—18° R; nur ist längere Zeit dazu erforderlich. Um das Austrocknen des Präparates zu verhüten, setze man demselben von Zeit zu Zeit etwas verdünnte Methylenblaulösung hinzu.

Spezielle Vorschriften über Färbung der Cornea, Retina etc. siehe im „Speziellen Teil".

Fixieren der Methylenblaupräparate.

Die so behandelten und gefärbten Methylenblaupräparate halten sich nur kurze Zeit, sie fangen oft schon nach 5—10 Minuten an, abzublassen. Man suchte deshalb die Farbe zu fixieren. Smirnow wandte dazu das Jod (1procentige wässerige Lösung von Jodkalium, in welcher metallisches Jod bis zur Sättigung gelöst war, oder auch schwächere Lösungen) an, in das die Gewebsstücke auf 6—12 Stunden hineinkommen, oder das durch das Blutgefässsystem durchgespritzt wurde. Die blaue Methylenblaufarbe wird dabei in eine schwarzbraune überführt. Die Färbung hält sich in Glycerin 2—3 Wochen und länger.

Weit haltbarere Präparate erhält man durch Fixation mit **Picrocarmin** (Smirnow) oder noch besser mit **picrinsaurem Ammoniak** (Dogiel). Die mit Methylenblau gefärbten Präparate kommen auf einige (24) Stunden in eine gesättigte wässerige Lösung von picrinsaurem Ammoniak (allein oder mit Spuren von Osmiumsäure) und werden dann in Glycerin, dem etwas picrinsaures Ammoniak zugesetzt ist, eingeschlossen. Das picrinsaure

Ammoniak fällt das Methylenblau in Form eines feinkörnigen violetten Niederschlages. Man achte darauf, dass diese violette Färbung eintrete, ohne die geringsten Spuren einer grünen Schattierung, da sonst das Präparat sich rasch entfärben kann.

In den meisten Fällen ist nach Arnstein das picrinsaure Ammoniak dem Picrocarmin vorzuziehen, da die Transparenz der Präparate eine grössere ist, doch quillt das Gewebe in dieser Lösung sehr stark und verwischt alle Gewebsstructuren, was beim Picrocarmin nicht der Fall ist. Letzteres hat zwar den Nachteil, dass es als kernfärbendes Mittel leicht die feinsten Nervenfädchen verdeckt, doch kann man nach Feist diesem Missstand durch Verdünnung mit Wasser genügend abhelfen, ohne dass die fixierende Wirkung dadurch aufgehoben oder geschädigt wird.

Anstatt die Präparate in Glycerin aufzubewahren, hat Apathy als Conservierungsflüssigkeit eine syrupartige Lösung von Gummi arabicum und Zucker angegeben.

R. y Cajal giebt folgende Methode an, um ein in Ammoniumpicrat fixiertes Präparat in ein absolut unveränderliches Präparat zu verwandeln, welches in Balsam oder in Damarharz mit Xylol eingeschlossen werden kann: Man legt das Präparat auf einen Objectträger, welcher im Dampfbad erwärmt gehalten werden muss und lässt auf das Präparat einen oder zwei Tropfen einer concentrierten Lösung durchsichtiger Gelatine fallen (Gelatine 2,0, Wasser 5,0, gesättigte Ammoniumpicratlösung zwei oder drei Tropfen), welche ca. 5 Minuten lang flüssig bleiben muss, um das Eindringen der Gelatine in das Gewebe zu ermöglichen. Dann bedeckt man das Stück mit einem Deckglas und übt einen leichten Druck darauf aus, um Falten auszugleichen und ein nachträgliches Schrumpfen zu verhindern; endlich hebt man nach dem Erkalten das Deckglas ab, an dem meistens das Präparat hängen bleibt, lässt es an freier Luft trocknen und legt es dann auf einem Objectträger in Canadabalsam oder Damarlack ein. Man erhält mit diesem Verfahren schönere Resultate an der Cornea als an der Retina, weil die Schichten der letzteren sich sehr zusammenziehen.

Fixation nach Bethe. Dieselbe ist sehr zu empfehlen, denn erstens vermeidet sie das umständliche Aufhellen der Präparate mit Glycerin, zweitens gestattet sie eine geeignete Nachfärbung der Objecte mit den meisten Tinctionsmitteln und ebenso Nachbehandlung mit Argentum nitricum, und drittens gestattet sie eine Einbettung in Paraffin oder Celloidin. Die Stücke können dann mit dem Mikrotom geschnitten werden, in

Nelkenöl oder Xylol aufgehellt und in Canadabalsam aufbewahrt werden. Die Färbung bleibt bis in die feinsten Details erhalten und zeichnet sich durch ein tiefes Dunkelblau aus.

Für Wirbeltiere empfiehlt sich folgendes Gemisch:

Ammoniummolybdat	1,0 g
Aq. dest.	10 ccm
Wasserstoffsuperoxyd	1 ccm
Acid. hydrochlor. offic.	1 Tropfen.

Bei Zusatz des Wasserstoffsuperoxyds färbt sich die Flüssigkeit gelb, bei Zusatz der Salzsäure fällt ein weisser Niederschlag aus (Molybdänsäure), der sich beim Schütteln löst. Die Lösung hält sich nicht länger als 8 Tage.

Die zu fixierenden Präparate werden mit physiologischer Kochsalzlösung abgespült und kommen in die auf + 2° bis — 2° abgekühlte Fixierungsflüssigkeit je nach der Grösse 2—5 Stunden. Man stellt dazu vorher die Schale mit dem Fixiergemisch in ein Gefäss mit Eis und Salz oder Schnee und Salz und lässt die Flüssigkeit soweit abkühlen. Nach vollendeter Fixation thut man gut, das Präparat noch einige Zeit bei Zimmertemperatur im Gemisch zu lassen. Darauf wäscht man ½ bis 2 Stunden mit destilliertem Wasser aus und entwässert möglichst rasch mit kaltem Alkohol. Die Entziehung des Alkohols geschieht mit Xylol. Es ist darauf zu achten, dass aller Alkohol entfernt wird, besonders wenn in Paraffin eingebettet werden soll, da das Salz in warmem Alkohol löslich ist. Die Einbettung in Paraffin oder Celloidin geschieht wie sonst.

Bei der Behandlung der Präparate sind starke Mineralsäuren, Alkalien und Seifen auszuschliessen, daher ist die Nachfärbung mit Boraxcarmin oder Ammoniakcarmin nicht möglich. Die Nachfärbung geschieht mit Alauncarmin oder Alauncochenille. Ausserdem sind alle Anilinfarben zulässig. Haematoxylin giebt wegen der blauen Farbe mangelhafte Resultate. S. Meyer empfiehlt Bismarckbraun und Eosin.

Anm. 1. Setzt man der Fixierungsflüssigkeit, in der das Präparat schon einige Zeit gelegen hat, Osmiumsäure zu, so wird die entstehende Methylenblauverbindung alkoholbeständiger und dunkler blau. Auch Nachbehandlung der Schnitte mit Osmiumsäure ist möglich. Fettreiche Gewebe sind von einer derartigen Behandlung ausgeschlossen.

Anm. 2. Um die Eiskühlung zu ersparen, hat Bethe noch eine Combination der Fixierung mit picrinsaurem Ammoniak und molybdänsaurem Ammoniak angegeben:

1. Vorfixieren der möglichst kleinen Stücke in concentr. wässeriger Lösung von picrinsaurem Ammoniak bis zum Auftreten violetter Färbung (10 bis 15 Minuten).
2. Durchfixieren in einer Lösung von

   a) Ammoniummolybdat 1,0
   Aq. dest. 20,0
   Salzsäure (officin.) 1 gtt. oder

   b) Ammoniummolybdat 1,0
   Aq. dest. 10,0
   2 % Chromsäurelösung 10,0
   Salzsäure 1 gtt. oder

   c) Ammoniummolybdat 1,0
   Aq. dest. 10,0
   ½ % Osmiumsäure 10,0
   Salzsäure 1 gtt.

   Bei Recept a und b genügen zur Fixation ¾—1 Stunde, bei Recept c ist es vorteilhaft, 4—12 Stunden zu fixieren, um gute Osmiumbräunung zu erhalten. An Stelle des Ammoniummolybdats kann auch phosphormolybdänsaures Natron genommen werden.
3. Auswaschen in Wasser, Entwässern in Alkohol, Xylol, Balsam oder Paraffineinbettung. Event. Nachfärben mit Alauncarmin oder neutralen Anilinfarben.

Ramon y Cajal empfiehlt nach der Fixierung in Bethes Flüssigkeit: Auswaschen in Wasser, Uebertragen in eine Lösung von:

Formol	40,0
Wasser	60,0
1 % Platinchlorür	5,0

Dann Auswaschen, Uebertragen in ½ procentige alkoholische Lösung von Platinchlorür (einige Minuten), Einschluss in Paraffin. Auch dem Alkohol, in den die Schnitte nach dem Schneiden kommen, wird ½ pCt. Platinchlorür zugesetzt.

Bei dieser Behandlung werden die Präparate nicht nur gehärtet, sondern das Platinsalz erhöht auch die Unlöslichkeit der Verbindung des Molybdän mit dem Methylenblau.

Zehntes Kapitel.

Methoden zur Darstellung besonderer Zell- und Gewebsbestandteile.

A. Kern- und Protoplasmastructur.

Zur Darstellung dieser Structuren müssen die Objecte möglichst frisch sein. Kleine Stücke kommen in eine reichliche Menge der Fixierungsflüssigkeit.

I. Kernstructuren.

Als Fixierungsflüssigkeiten dienen:

1. Das Flemming'sche (cf. S. 35) und das Hermann'sche Gemisch (cf. S. 36).
2. Die Sublimat- (cf. S. 29) und die Formolfixierung (cf. S. 36)

Zur Darstellung der Structur des ruhenden Kerns eignen sich sämtliche oben angegebenen Kernfärbungen. Die Kernkörperchen tingieren sich mit sauren Anilinfarben. Die sich teilenden Kerne färben sich meist intensiver, als die ruhenden mit diesen Färbungen.

Zur scharfen Hervorhebung der Kernteilungen gegenüber den ruhenden Kernen dienen besonders folgende Methoden (nach Schmorl):

Ad. 1. Nach Fixierung in Flemming'scher Lösung und Paraffineinbettung

a) Färben mit Safraninlösung (cf. S. 73)

b) Färben mit 2%iger Gentianaviolettlösung (Differenzierung wie bei Safraninlösung).

c) die Gram'sche Methode [Färben in Anilinwassergentianaviolett (auch Anilinwasser-Methyl-, bezw. Kristallviolett, (3—5 Minuten); Behandeln mit Jodjodkaliumlösung (Jod. 1,0, Jodkalium 2,0, Aq. 300,0) (1—2 Minuten); Entfärben in Alkohol absol.]

d) Färben mit Carbolfuchsin:

5%	Carbolwasser	100,0
	Fuchsin	1,0
	Alkohol	10,0

½stündiges Färben, dann kurzes Abspülen in Alkohol 90%. Auswaschen in Salzsäure-Alkohol oder 1% Picrinsäurelösung (½—1 Min.). Auswaschen in absol. Alkohol, bis keine gröberen

Farbstoffwolken mehr abgegeben werden. Aufhellen in Xylol-Balsam.

Die Kernteilungen sind intensiv rot, die ruhenden Kerne blassrot gefärbt. Nimmt man die Färbung unter Erwärmen vor, so erhält man gegebenen Falles eine intensive Färbung etwa vorhandener **Tuberkelbacillen.**

Nach Fixierung in Hermann'scher Lösung (zum Studium der Centralkörper, Polstrahlung und Spindelfäden).

a) Färben mit Safraninlösung (cf. S. 73).

b) Färben mit der von Flemming angegebenen Safranin-Gentiana-Orangefärbung.

Die Schnitte werden mit 1% Safraninlösung gefärbt, in Wasser abgespült und in 2% Gentianaviolettlösung nachgefärbt. „Nach kurzer Abspülung mit Wasser kommen sie in eine concentrierte wässerige Lösung von Orange. In dieser Flüssigkeit wird nach und nach der grösste Teil der Gentianafarbe ausgezogen; wenn nur noch schwache violette Wölkchen beim Schütteln des Schälchens abtreiben, überträgt man die Schnitte in absoluten neutralen Alkohol, bis sich keine oder sehr wenig Farbe mehr löst, darauf in Nelken- und Bergamottöl und schliesst in Balsam ein. Die Chromatinfärbung ist dann gleichmässig purpurrot, die achromatischen Spindelfäden bei richtig getroffenem Färbegrad graubraun, grau, manchmal violettgrau und sehr deutlich, die Centralkörper entweder ebenso, oder leicht rötlich gefärbt, die Attractionssphären zwar ohne besondere Färbung, aber etwas dunkler als die umgebenden Zellkörper." (Flemming.)

Ad. 2. Nach Sublimat- und Formalinfixierung

a) Färben mit Haematoxylin. Bei Differenzierung mit Salzsäure-Alkohol sind die ruhenden Kerne bedeutend blasser gefärbt als die in Mitose begriffenen.

b) Gram'sche Methode. Die Mitosen halten die blaue Färbung fest, während die ruhenden Kerne entfärbt werden.

c) Safraninfärbung.

d) Carbolfuchsinfärbung.

e) Biondi-Heidenhain'sche Färbung (cf. S. 77). Die ruhenden Kerne werden blaugrau, die sich teilenden intensiv grün gefärbt.

f) Heidenhain'sche Eisenalaun-Haematoxylinfärbung (für Sublimatpräparate zur Darstellung der feinsten Kernstructuren, wie Centrosomen, achromatische Spindel etc.). Paraffineinbettung.

α) Beizen der Schnitte in einer 1,5% Lösung von schwefelsaurem Eisenammoniumoxyd (½ bis 2 Stunden).
β) Abspülen in Wasser.
γ) Färben in 5proc. wässeriger Haematoxylinlösung (½—12 Stunden).
δ) Abspülen mit Leitungswasser.
ε) Differenzieren in derselben Eisenlösung, die zur Beizung diente, bis die ursprünglich diffus schwarzgefärbten, undurchsichtigen Schnitte durchsichtig und schwarzblau, bez. blau geworden sind.
ζ) Abspülen mit Wasser.
η) Entwässern in absol. Alkohol; Oel-Balsam.

Der Ausfall der Färbung ist verschieden nach der Zeit der Einwirkung der Eisen- und Haematoxylinlösung. Bei kürzerer Einwirkung (½ Stunde) ist der Farbenton blau, die Centralkörper sind ganz schwach, die Kernstructur ausgezeichnet gefärbt. Bei längerer Einwirkung werden die Chromatingebilde und Centralkörper intensiv schwarz gefärbt, ebenso die Polkörperchen, die achromatischen Fäden schwach grau. — Man kann noch mit Bordeaux R. nachfärben. —

II. Protoplasmastructuren.

Zur Darstellung der Zellgranula hat Altmann folgende Methode angegeben:

1. Fixierung der möglichst rasch nach dem Tode entnommenen, dünnen Organstückchen in einer Mischung von:
   5% Kal. bichrom.
   2% Ueberosmiumsäure $\overline{aa}$
2. Auswaschen in Wasser und Härten in Alkohol von steigender Concentration.
3. Einbetten in Paraffin. Schneiden (3—5μ). Aufkleben. Entparaffinieren.
4. Färben in einer Lösung von
   Anilinwasser 100,0
   Säurefuchsin 20,0
   unter Erwärmen, bis Dämpfe aufsteigen.
5. Abkühlen lassen und Abspülen des Farbstoffes mit einer Mischung von
   concentr. alkohol. Picrinsäurelösung 1,0
   Wasser 2,0

6. Erneuerung der Picrinmischung und vorsichtiges Erwärmen derselben auf etwa 42° auf dem Paraffinofen (30—60 Stunden).
7. Abspülen mit absol. Alkohol. — Xylol-Balsam.

Die im leicht gelb gefärbten Zellleib liegenden Granula sind tief rot gefärbt (bezw. durch Osmium geschwärzt); die Kerne sind farblos, aber deutlich zu erkennen.

B. Elastische Fasern.

I. Zur Darstellung derselben ist am gebräuchlichsten die **Unna-Taenzer'sche** Orcëinfärbung.

1. Fixieren des frischen Materiales in Alkohol, Formalin oder Sublimat (weniger gut ist Müller'sche Flüssigkeit). [Bei Leichenaugen, die nicht mehr recht frisch zur Fixierung kamen, ist die Differenzierung des elastischen Gewebes gegen die übrigen Gewebsbestandteile mitunter ganz ungenügend, indem letztere leicht einen dunklen Farbenton annehmen und beim Ausspülen kaum wieder verlieren (Stutzer)].
2. Färben in:

Orceïn	1.0
Acid. hydrochlor.	1.0
Alkohol absol.	100.0

Die Schnitte werden mit nur wenig Farblösung in einem Schälchen begossen und letzteres an einen warmen Ort gestellt (bis 30° C.), bis die Lösung eingedickt, schwer beweglich geworden ist (10—15 Minuten), oder man lässt stehen, dass die Lösung langsam verdunsten kann.

3. Abspülen in verdünntem Alkohol.
4. Entfärben in:

Acid. hydrochlor.	0.5
Alkohol (95 pCt.)	100.0
Aq. dest.	25.0

5. Abspülen in Wasser.
6. Entwässern in Alkohol, Oel, Balsam.

Die elastischen Fasern werden braunrot gefärbt. Verfärbung mit Boraxcarmin oder Nachfärbung mit Anilinblau oder Methylenblau (concentr. wässerige Lösung) ist möglich.

Anm. Elastische Fasern in der Sclera kann man nach Sattler auch nachweisen, indem man ein Stückchen Sclera einige Zeit in einer schwachen Kalilange liegen lässt, dann zerzupft und in Glycerin untersucht. Bessere Uebersichtsbilder erhält man noch durch Behandeln von Flächenschnitten

mit der genannten Kalilauge. Aber diese Methoden genügen nicht, da das fibrilläre Bindegewebe dabei stark quillt, und so unnatürliche Verhältnisse geschaffen werden. Leber will bei Maceration der Hornhaut nach der alten His'schen Methode in Schwefelsäure sehr feine elastische Fasern gefunden haben; nach Stutzer lassen sich mit der Orceïnfärbung in der Cornea überhaupt keine elastischen Fasern nachweisen. Die stark lichtbrechenden Ränder der die Saftlücken umkleidenden Parenchymteile können leicht damit verwechselt werden. Deutlich ist dies dann zu erkennen, wenn man den betreffenden Hornhautschnitt durch vorsichtiges Verdunsten an der Luft sich etwas aufsplittern lässt. Beachtenswert ist auch, dass das Hornhautparenchym in toto sehr leicht die Orceïntinction annimmt und beim Entfärben nur unvollkommen, manchmal kaum wieder abgiebt.

II. Die **Weigert'sche Färbung** der elastischen Fasern.

Diese vorzügliche Färbungsmethode ist erst vor kurzem angegeben, und sehr zu empfehlen. Die elastischen Fasern erscheinen dabei ganz dunkelblau, fast schwarz auf ganz hellem Grunde. Die Kerne sind bei kurzer Färbung nicht mit tingiert, man kann sie aber durch Carmin nach der Färbung der elastischen Fasern oder vor derselben sehr gut sichtbar machen. Die schönste Färbung erhielt ich nach Sublimat-Fixation und nachfolgender Paraffineinbettung.

Die Farblösung wird auf folgende Weise hergestellt. Man bringt

1 pCt. wässerige Fuchsinlösung 100.0
2 pCt. „ Resorcinlösung 100.0

in einer Porzellanschale zum Kochen, und setzt dann 25 ccm Liqu. ferri sesquichlorati Ph. G. III. hinzu und lässt unter Umrühren noch weitere 2—5 Minuten kochen. Dabei bildet sich ein schlammiger Niederschlag. Man lässt die so erhaltene Masse abkühlen und filtriert. Das Filtrat giesst man fort, den Niederschlag aber sammelt man auf dem Filter und lässt das Wasser abtropfen. Dann nimmt man den Filter mit dem Niederschlag vom Trichter ab und thut beides in die Schale, in der man das Resorcin-Fuchsin-Eisenchloridgemisch gekocht hat, weil sich in derselben noch etwas Niederschlag befindet, den man mit verwenden kann. Man kocht nun den Niederschlag in der Schale unter stetem Umrühren und unter allmählichem Herausfischen des vom Niederschlag befreiten Filtrierpapiers mit 200 ccm Alkohol 94 pCt. Dann lässt man erkalten, filtriert und füllt das Filtrat mit Alkohol wieder auf 200 ccm auf. Nach Zusatz von 4 ccm Salzsäure ist die Farblösung fertig.

In diese Farblösung kommen die Schnitte auf 20 Minuten bis 1 Stunde. Dann Abwaschen in Alkohol und Aufhellen in Xylol (nicht Nelkenöl oder Carbolxylol).

Digitized by Google

Lässt man die Schnitte länger als 1 Stunde in der Farblösung, so kann es vorkommen, dass der Untergrund nicht hell genug ist, dann kann man mit salzsaurem Alkohol differenzieren.

C. Fett.

Fett wird durch Osmiumsäure intensiv geschwärzt. Zur Fixation benütze man das Flemming'sche Gemisch (cf. S. 35) oder die ursprünglich für die Untersuchung des Centralnervensystems angegebene Marchi'sche Methode. (cf. S. 87). Ueber die bei der Osmiumfixierung zu beachtenden Vorsichtsmassregeln cf. S. 32. Für Kernfärbung eignet sich besonders Safranin, bei der Marchi'schen Methode auch Haematoxylin.

An Präparaten, die in Formalin gehärtet sind, kann man bei degenerativen Prozessen die **Fettkörnchenzellen** auf folgende Weise sichtbar machen:

1. durch Uebertragen der Stücke aus dem Formalin in Flemming'sche Lösung und entsprechende Weiterbehandlung.
2. durch Uebertragen der Celloidinschnitte für 3 Stunden in 0.5% Chromsäure, dann für 24 Stunden in 1% Osmiumsäure.
3. durch Färben der Celloidinschnitte in Haematoxylin und Auswaschen in einer gesättigten Picrinsäurelösung. Hier bleiben die Körnchenzellen blau, während alles Uebrige grün gefärbt wird. (Busch).

Die innerhalb der Zellen befindlichen Fettkörnchen zeigen folgende Eigenschaften:

1. Sie verschwinden auf Essigsäurezusatz nicht.
2. Sie sind resistent gegen dünne (1—3 pCt.) Kali- und Natronlauge.
3. Auf Zusatz von 1% Osmiumsäure werden sie geschwärzt.
4. Auch die kleinsten Tröpfchen werden durch Jodviolett intensiv violett gefärbt.
5. Sie lösen sich auf Zusatz von Chloroform und Aether. (Vorher muss man das Präparat aber durch absoluten Alkohol entwässern, dann eine Zeit lang Chloroform oder Aether einwirken lassen, diese wiederum durch Alkohol entfernen und schliesslich in Kochsalzlösung untersuchen).

D. Fibrin.

Fibrin färbt sich mit den sauren Anilinfarben (Picrinsäure, Eosin, Säurefuchsin). Sehr geeignet ist dazu die van Gieson'sche

Färbung. Eine spezifische Fibrinfärbung ist die von Weigert angegebene:

1. Fixierung in Alkohol, Sublimat oder Formalin. (An Schnitten von Chrompräparaten gelingt die Färbung ebenfalls, wenn man dieselben einige Stunden lang in 5procentiger Oxalsäure liegen lässt.)
2. Färbung 5—15 Minuten lang in concentr. Anilinwassergentianaviolettlösung.

(Man schüttelt 10 ccm Anilinöl mit 100 ccm Wasser mehrere Minuten gründlich durch, lässt das nicht gelöste Anilin sich absetzen und filtriert durch einen mit Wasser angefeuchteten Filter. Zu 90 ccm des klaren Anilinwassers, das keine Oeltröpfchen enthalten darf, giebt man 11 ccm concentr. alkohol. Gentianalviolettlösung. Die Lösung ist vor dem Gebrauch zu filtrieren, hält sich nicht lange.)

3. Abspülen in 0,6procentiger Kochsalzlösung.
4. Abtrocknen auf dem Objectträger mit Fliesspapier.
5. 2—3 Minuten auf dem Objectträger in Jodjodkalilösung 1:2:100.
6. Abtrocknen mit Fliesspapier.
7. Entfärben in Anilinöl-Xylol 2:1.
8. Gründliches Entfernen des Anilin-Xylols durch mehrfach gewechseltes Xylol.
9. Canadabalsam.

Das Fibrin wird schön blau gefärbt, während alles andere, ausgenommen Bacterien, entfärbt wird. Vorfärbung mit Lithion- oder Alauncarmin ist möglich. Auch manche hyaline Substanzen, verhornte Teile, Kernteilungen, Schleim etc. färben sich.

Anm. 1. Wenn man die entfärbende Fähigkeit des Anilinöl-Xylols durch stärkeren Zusatz von Xylol herabsetzt, nach Beneke 2 T. Aniliniöl : 3 T. Xylol, so kann man noch andere Gebilde mit dieser Methode darstellen: 1. Kernteilungsfiguren, 2. Bindegewebsfasern, blauviolett bis rötlichviolett, 3. Elastisches Gewebe, leuchtend rot, 4. Fibrillen des Knochengewebes und Sharpey'sche Fasern, 5. Quergestreifte Musculatur mit deutlicher Abhebung der dunkelblauen Querscheiben, 6. Neuroglia und Kerne der Ganglienzellen, 7. die Epithelfibrillen des Plattenepithels. Controlle der Entfärbung unter dem Mikroskop!

Anm. 2. Das Fibrin, das sich in der Hornhaut in Form eines Netzwerkes von feinen Fäden oder als kurze, stäbchenförmige, am Ende oft etwas zugespitzte oder ovoide Gebilde ausscheidet, hat nach Leber folgende Eigenschaften: Es ist sehr resistent gegen Essigsäure und Kalilauge, und löst sich nicht in Alkohol und Aether. Haematoxylin und Carmin färben es nicht. Durch Fuchsin nimmt es zwar eine rote Färbung an, doch lässt dieselbe sich durch Alkohol fast völlig ausziehen. Jod bewirkt eine im Vergleich

Digitized by Google

zur Umgebung kaum merklich stärkere Färbung, die auch durch Schwefelsäure-Zusatz nur wenig verstärkt wird. Dagegen erzeugt Picrinsäure eine deutliche Gelbfärbung. Besonders schön ist die Rosafärbung durch Eosin. Die Weigert'sche Färbung soll nach Fixierung in Alkohol, Müller'scher Flüssigkeit, Flemming'scher Lösung keine guten Resultate geben (Leber, Wagemann, Baumgarten).

Dieselben Reactionen ergeben auch die Gebilde, die Vossius in einigen Fällen von eigentümlicher grünlicher Verfärbung der Hornhaut gefunden hat und die er für Bruchstücke von hyalin degenerierten Cornealfibrillen hält. Die Fibrinfäden sind sehr resistent, selbst gegen die concentrierteste Schwefelsäure. Bringt man auf einen derartigen Hornhautschnitt (Gefriermikrotom) einen Tropfen concentr. Schwefelsäure und bedeckt ihn mit einem Deckglas, so ist derselbe nach ca. 1 Stunde völlig erweicht (Leber), die Fibrinfäden sind aber noch sichtbar. Man legt dann das ganze Präparat (ohne Entfernung des Deckglases) in destilliertes Wasser in eine Siebdose, entfernt so die Schwefelsäure und behandelt am nächsten Tage das Präparat mit Jodjodkaliumlösung. Die früher wegen ihrer Feinheit etwas schwer zu findenden Fibrinflöckchen treten jetzt als braune Fäden in der klaren, homogenen Grundsubstanz auf das deutlichste hervor.

E. Cholestearin.

Setzt man zu Cholestearin einige Tropfen Lugol'scher Lösung (Jod 1,0, Jodkalium 1,0, Wasser 100,0), so wird dasselbe dunkelbraun. Bei Zusatz von einigen Tropfen 30—40proc. Schwefelsäure schlägt der Farbenton allmählich in Blaurot, Blaugrün und Reinblau um.

F. Kalk.

Der in Form von Körnern oder Schollen im Gewebe abgelagerte Kalk erscheint im auffallenden Licht weissglänzend, im durchfallenden Licht intensiv dunkel. Bei Zusatz von Salzsäure, die man vom Rande des Deckglases her dem Schnitt zufliessen lässt, löst sich der Kalk auf, und zwar der kohlensaure Kalk unter Bildung von Gasblasen, der phosphorsaure ohne solche. Bei Zusatz von Schwefelsäure erfolgt ebenfalls Auflösung, dabei bilden sich Gypskrystalle.

Mit Alaunhaematoxylin färbt sich der Kalk schon in ganz kleinen Mengen charakteristisch dunkelblau, manchmal etwas rötlichblau. Nach Leutert kann man die geringsten Spuren von Kalk nach folgender Methode nachweisen:

1. Färbung (der nicht in Paraffin eingebetteten Objecte) in concentrierter alkohol. Haemateïnlösung (1/4 Stunde),
2. Auswaschen in Leitungswasser (1/4 Stunde),
3. Nachfärben in 1procentiger wässeriger Safraninlösung (5—8 Stunden),
4. Abspülen in Wasser,

5. Differenzieren und Entwässern in Alkohol, Oel, Balsam.

Der Kalk ist tiefstahlblau, die Kerne sind leuchtend rot gefärbt. Die Präparate halten sich nicht für längere Zeit.

Anm. Nach den Beobachtungen von Frey tingiert sich das der Knochensalze beraubte (entkalkte) Knochengewebe mit Färbemitteln ebenso intensiv, als das unverkalkte, und zwar kann man durch verschieden lange Kalkentziehung alle Nuancen von der schwächsten bis zur stärksten Färbung erhalten. Nach Pommer bleiben homogen und vollständig verkalkte Stellen nach Tinction mit Carmin ungefärbt, gänzlich kalklose werden intensiv kirschrot, während unvollständig verkalkte eine blassviolette oder rosenrote Färbung annehmen.

Präparate, die derartige Unterschiede mit Carmin zeigen, werden in Kali acet. entfärbt. Es kann dann deutlich entschieden werden, welche Partieen entkalkt sind, indem dieselben weniger deutlich die Knochenstructur erkennen lassen, als die unverkalkten.

Um in Schnitten, die in Säuren, z. B. in der v. Ebner'schen Flüssigkeit, entkalkt sind, die vor der Entkalkung kalkhaltig gewesenen Partieen nachzuweisen und sie, von den kalklosen zu differenzieren, empfiehlt Pommer 12—18stündige Färbung mit Methylviolett (BBB) (0,02 pro mille), Dahlia (0,04 pro mille), Safranin (0,1—0,15 pro mille), Methylgrün (0,3 pro mille). Die vor der Entkalkung kalkhaltig gewesenen Partieen färben sich dabei ziemlich intensiv, während die schon vor der Entkalkung kalklos gewesenen Partieen vollständig farblos bleiben.

G. Schleimige Entartung.

Zur Fixierung des Schleimes in den Becherzellen ist Formalin oder Sublimat zu gebrauchen. Alkohol und Essigsäure rufen in schleimig entartetem Gewebe Gerinnung hervor.

Bei Carminfärbung treten die Becherzellen schon bei ganz schwachen Vergrösserungen als helle Lücken im Epithel hervor, da das Protoplasma der Zellen sich nicht mit Carmin färbt. Nur der Kern wird gefärbt, ebenso wie bei der Färbung mit ganz schwachen Haematoxylinlösungen. Durch die gewöhnliche unverdünnte Haematoxylinlösung wird aber der Inhalt stark blau und lässt sich nur schwer von dem Kern abgrenzen. Eosin färbt den Zellinhalt nicht, wohl aber Fuchsin (intensiv rot), Safranin (orangerot), Methylenblau (dunkelblau), Färbung nach van Gieson. Eine vorzügliche Schleimfärbung ist auch die mit Thionin (Hoyer) und Toluidinblau. Am deutlichsten ist die Färbung an Objecten, die in concentrierter wässeriger Sublimatlösung fixiert und ohne Auswässern oder Nachbehandeln mit Jodalkohol in absolutem Alkohol schnell nachgehärtet werden. Einbetten in Celloidin oder besser in Paraffin.

Das Verfahren ist folgendes:

1. Fixierung in concentr. wässeriger Sublimatlösung.

Digitized by Google

2. Möglichst kurzes Nachhärten und Entwässern in absol. Alkohol.
3. Einbetten in Paraffin; Schneiden.
4. Eintauchen der entparaffinierten Schnitte in concentrierte, wässerige Sublimatlösung ($^1/_2$ Minute).
5. Abspülen in Alkohol.
6. Färben in verdünnter Thioninlösung (2 Tropfen einer heissgesättigten wässerigen Lösung auf 5 ccm Wasser).
7. Abspülen in Alkohol 90 %.
8. Kurzes Entwässern in Alkohol absol.
9. Aufhellen in Minot'schem Gemisch (1 T. Nelkenöl und 5 T. Thymianöl).
10. Cedernöl-Balsam.

Das Mucin wird blaurot bis rotviolett, die übrigen Gewebsbestandteile hellblau gefärbt. Aehnlich wie Schleim färben sich oft auch Knorpel, Gehirnsand, manchmal auch Bindegewebe und elastische Fasern.

Die Thioninfärbung ist meist sehr vergänglich, durch die Behandlung mit Alkohol und Xylol schlägt der rote Farbenton in einen mehr oder minder intensiven rotvioletten um. Die Contrastfärbung tritt daher am besten hervor, wenn man die Schnitte direct nach der Färbung in Wasser abspült und in diesem untersucht.

H. Hyaline und colloide Entartung.

Die hyalinen und colloiden Substanzen zeichnen sich durch ihr starkes Lichtbrechungsvermögen aus. Sie werden weder von Wasser und Alkohol, noch von Säure- und Ammoniaklösungen angegriffen.

Als Fixierungsflüssigkeiten sind Formalin, Zenker'sche Flüssigkeit, Müller'sche Lösung, Alkohol zu verwenden.

Die Substanzen färben sich sehr intensiv mit den sauren Anilinfarben (Eosin, Säurefuchsin, Picrinsäure).

Zur Kernfärbung dient Haematoxylin. Bismarckbraun verleiht den colloiden Massen einen hellbraunen Farbenton; bei der van Gieson'schen Färbung werden sie leuchtend rot gefärbt.

Anm. Uebergang der hyalinen Degenerationsprodukte in amyloide ist an der Conjunctiva von einigen gefunden, von anderen nicht constatiert worden (F. Vossius). Hyaline Einlagerungen finden sich bei der bandförmigen Hornhauttrübung (Fuchs), dem sclerotischen Hornhautinfiltrat (Berlin), der Fädchenkeratitis im Centralfaden und im Epithel der Umgebung der Fädchenwurzel (Hess), bei Hornhautfisteln (Czermak).

Digitized by Google

I. Amyloide Entartung.

Amyloid ist sehr widerstandsfähig gegen Säuren, Alkalien, künstliche Verdauung etc. Zur Fixation eignen sich Formalin, Sublimat, Alkohol, Müller'sche Flüssigkeit.

Als Färbung ist die Doppelfärbung mit Haematoxylin-Eosin und die van Gieson'sche Färbung zu empfehlen; im ersteren Falle färbt sich die amyloide Substanz rosa, im letzteren rosa bis braunrot.

Ausserdem giebt es noch einige spezifische Amyloidreactionen:

1. **Jodreaction.** Man bringt die Schnitte in verdünnte Lugol'sche Lösung (1 : 3) 3—10 Minuten, wäscht in Wasser aus und untersucht in Glycerin. Die amyloid degenerierten Partieen werden braunrot, das übrige Gewebe hellgelb. Die braunrote Farbe wird noch glänzender, wenn man zu der Jodlösung 25 % Glycerin zusetzt.

   Die Farbenreaction ist vergänglich; bessere Resultate erhält man bei Anwendung des von Langhans für Glykogenpräparate empfohlenen Verfahrens.

2. **Jodschwefelsäurereaction.** Legt man einen, in der eben angegebenen Weise mit Jod behandelten Schnitt in 1procentige Schwefelsäure, so wird die braune Farbe entweder eine gesättigtere, oder sie geht in eine violette, blaue bis grüne Färbung über. Manchmal treten einzelne dieser Farbennuancen schon bei blosser Jodbehandlung auf.

3. **Methylviolett und Gentianaviolettreaction.** Dieselbe ist nicht absolut sicher, da sich unter Umständen auch andere Dinge z. B. Schleim färben.

   a) Färben in einer 2%igen wässerigen Methylviolett- oder Gentianaviolettlösung ($^1/_2$—15 Minuten).
   b) Auswaschen in 2%iger Essigsäure oder 1%iger Salzsäure (2—3 Minuten).
   c) Gründliches Auswaschen in Wasser.
   d) Untersuchung und Einbettung in Glycerin, besser noch in concentr. Lösung von Kali aceticum, Lävulose oder Zuckersyrup. Einlegen in Canadabalsam ist unzulässig.

Die Amyloidsubstanz ist purpurrot, das übrige Gewebe blau gefärbt.

4. **Methylgrün** wird in derselben Weise angewendet wie Methylviolett. Die amyloiden Partieen färben sich violett, das übrige Gewebe, namentlich die Kerne, grün.
5. **Jodgrün.** Färben 24 Stunden lang in einer Lösung von 1 : 300 Wasser. Abspülen in destilliertem Wasser, Einlegen in Glycerin oder Lävulose. Die amyloiden Teile färben sich rotviolett, das übrige Gewebe grün.
6. **Thionin** (nach Kantorowicz). Färben 5 Minuten lang in concentr. wässeriger Thioninlösung, Auswaschen in dest. Wasser, Abtrocknen auf dem Objectträger mit Fliesspapier, Entwässern und Aufhellen in Anilinöl-Xylol (2 : 1), Auswaschen in Xylol, Balsam.

   Die amyloiden Teile färben sich hellblau bis lila, das übrige Gewebe bläulich bis violett.
7. **Methode von Birch-Hirschfeld.** Dieselbe gewährt eine sehr scharfe Abgrenzung der amyloid degenerierten Partieen, welche leuchtend rot gefärbt werden, gegenüber dem anderen Gewebe, dessen Kerne braun gefärbt sind:
   a) Färben in einer 2%igen spirituösen Bismarckbraunlösung (5 Minuten).
   b) Abspülen in absol. Alkohol.
   c) Auswaschen in dest. Wasser (10 Minuten).
   d) Nachfärben in 2%iger Gentianaviolettlösung (5 bis 10 Minuten).
   e) Auswaschen in angesäuertem Wasser: 10 Tropfen Essigsäure auf ein Urschälchen mit Wasser, bis der braune Farbenton des Bismarckbraun wieder erschienen ist.
   f) Gründliches Auswaschen in Wasser.
   g) Einschluss in Lävulose.
8. **Polychromes Methylenblau.** Fixierung der Präparate in Formalin, Sublimat, Alkohol.
   a) Färben in polychromen Methylenblau (10—15 Minuten).
   b) Abspülen in Wasser.
   c) Kurzes Eintauchen in ½%ige Essigsäure (10—20 Sec.).
   d) Uebertragen in concentr., zur Hälfte mit Wasser verdünnte Alaunlösung (2—5 Minuten).
   e) Abspülen in Alkoh. absol. (½ Minute).
   f) Entwässern in Alkoh. absol. (¼—½ Minute).
   g) Xylol. — Balsam.

Die amyloiden Teile sind hellrot, die Zellkerne dunkelblau, das Protoplasma hellblau gefärbt. Wenn die Präparate im

Dunkeln aufbewahrt werden, hält sich die Färbung lange Zeit unverändert.

Anm. Ueber das Vorkommen eigenartiger homogener gelber Einlagerungen in alten Hornhautnarben von amyloider oder colloider Natur berichtet uns v. Hippel. Nach Fixation in Müller'scher Flüssigkeit und Behandlung der Schnitte mit Haematoxylin, Alauncarmin, Gentianaviolett, Säurefuchsin (v. Gieson'sche Färbung), Thionin erschienen dieselben ausgesprochen gelb, ebenso bei der Weigert'schen Fibrinfärbung. Mit der Gabbet'schen Methode der Tuberkelbacillenfärbung[1]) behandelt, wurden die Massen zum grössten Teil leuchtend rot und hoben sich vorzüglich von dem blauen Grunde ab. Dies war die einzige Methode, bei welcher sie einen Farbstoff annahmen. Mit Jodlösung behandelt nahm ein Teil der Gebilde eine ausgesprochen mahagonibraune Färbung an, während ein anderer Teil nur strohgelb wurde, wie das übrige Gewebe. Nach Fixation in Formol und Zusatz von concentr. Schwefelsäure zu den Schnitten wurden die Schollen erst bräunlich, dann mehr rötlich, und schliesslich violett. Bei Zusatz von Jodjodkaliumlösung wurde ein Teil der Körner innerhalb ca. 10 Minuten ausgesprochen rotbraun, Gentianaviolett liess den grössten Teil unbeeinflusst, einige wurden rosa. Bei Haemotoxylin-Eosinfärbung erschien der grösste Teil deutlicher gelb, als in ungefärbten Schnitten, eine kleine Gruppe färbte sich violett. Thionin färbte die Gebilde hellblau. Die schönsten Bilder gab folgende Methode: Ueberfärben in Haemotoxylin, Abspülen, Nachfärben in Carbolfuchsin,[2]) Differenzierung in salzsaurem Alkohol. Nach v. Gieson färbten die Einlagerungen sich violett.

Die **Corpora amylacea** (Amyloidkörperchen), die sich am häufigsten bei der ascendirenden Atrophie nach Phthisis bulbi im Sehnerven, Chiasma, Tractus und noch weiter centralwärts bis in die Corpora geniculata externa und auf der Oberfläche der Sehhügel finden, geben nur zum Teil die Amyloidreaction; durch Jod und Säuren werden sie schön violett gefärbt, während die zarte Kapsel, welche sie umgiebt, nur eine gelbe Färbung annimmt.

Anm. Nach Siegert werden nur die sogen. Corpora vorsicolorata gefärbt Er empfiehlt zu ihrer Darstellung neben der von Langhans für den Glykogennachweis angegebenen Methode folgendes Vorfahren. Nach Fixation in Alkohol oder Müller'scher Flüssigkeit werden die gut ausgewaschenen Schnitte in starker Jodjodkaliumlösung rasch tiefbraun gefärbt. und dann mit concentr. Alkohol so lange behandelt, bis sie ungefärbt aussehen. Sie kommen dann in 20%ige Salzsäurelösung, bis die Amyloidkörperchen als dunkle Pünktchen hervortreten, werden rasch in Wasser entsäuert, in jodhaltigem Alkohol (4 T. Alkohol, 1 T. Jodtinctur) entwässert und in Origanumöl conserviert. Die Corpora versicolorata sind tiefbraun gefärbt.

---

[1]) Vorfärben mit heissem Carbolfuchsin (2 Min.), Abspülen mit Wasser, Nachfärben mit Schwefelsäuremethylenblaulösung (100 T. 25% Schwefelsäure, 1 T. Methylenblau). — (Es nehmen bei dieser Methode auch andere Bacillen als die Tuberkelbacillen die rote Farbe an).

[2]) Echtes Amyloïd färbt sich nicht rot mit Carbolfuchsin.

Digitized by Google

Ein anderer Teil der Amyloidkörperchen, die Corpora flava, zu denen die corpora arenacea, die Psammonkörner (und ein Teil der Prostataconcremente) gehören, nimmt keine Amyloidreaction an, sondern verhält sich wie hyaline Substanzen.

K. Glykogen.

Der Nachweis des Glykogens hat für uns wenig Interesse; deshalb soll hier nur die Langhans'sche Methode angeführt werden, die zugleich für die Darstellung des Amyloids von Bedeutung ist. Bei dieser Methode wird das Glykogen braunrot gefärbt.

a) Färben in Lugol'scher Lösung (5—10 Min.).
b) Entwässern in einer Mischung von Jodtinctur 1.0, Alkoh. absol. 4.0.
c) Aufhellen und Conservieren in Ol. Origani. Umranden d. Deckglases.

Litteratur.

Ausser den in der Einleitung erwähnten Büchern über histologische Technik, von denen die Werke von Böhm und Oppel, Pollack, Schmorl ein ausführliches Litteraturverzeichnis besitzen, wurden benutzt:

Altmann, R., Einige Bemerkungen über histologische Technik, Arch. f. Anatom. u. Physiolog. 1881.

Andogsky, N., Ueber Formaldehyd, angewandt zur Conservierung von menschlichen Leichenaugen für operative Uebungen am Phantom. Arch. f. Augenheilh. Bd. XXX. 1895.

Angelucci, Untersuch. über die Sehthätigkeit d. Netzhaut u. des Gehirns. Unters. z. Naturlehre v. Moleschott. 1892.

Apathy, Behandl. d. Nervensystems f. histolog. Zwecke. Zeitschrift f. wissenschaftl. Mikroskop. Bd. IX. 1892.

Arnstein, C., D. Methylenblaufärbung als histolog. Methode. Anat. Anz. II. Jahrg. 1887.

Arnstein, C., D. Methylenblaufärbung als histolog. Methode. II. Mitteilung. Anat. Anz. 1887.

Baumgarten, Ueber eine eigentümliche, auf Einlagerung pilzähnlicher Gebilde beruhende Hornhautveränderung. Graef. Arch. Bd. 29, 3.

Berlin, Anatom. Befund bei sclerosierendem Hornhautinfiltrat. Graef. Arch. Bd. 33, 3.

Bethe, A., Studien über das Centralnervensystem von Carcinus-Maenas nebst Angaben über ein neues Verfahren der Methylenblaufixation. Arch. f. mikroskop. Anat. Bd. 44. 1895.

Bethe, A., Die Nervenendigungen im Gaumen und in der Zunge des Frosches. Arch. f. mikroskop. Anat. Bd. 44. 1895.

Bethe, A., Eine neue Methode der Methylenblaufixation. Anatom. Anz. 1896.

Blum, F., Ueber Wesen und Wert der Formolhärtung. Anat. Anz. Bd. II. 1896.

Brösicke, G., Die Ueberosmiumsäure in Verbindung mit Oxalsäure als mikroskop. Färbemittel. Centralblatt f. d. med. Wissensch. Nr. 46. 1878.

Cox, W., Imprägnation d. centralen Nervensystems mit Quecksilbersalzen. Arch. f. mikroskop. Anat. Bd. 37. 1891.

Czermak, W., Zur Zonulafrage. Graef. Arch. Bd. 31. 1.

Czermak, W., Weiterer Beitrag z. Kenntnis d. Hornhautfisteln. Graef. Arch. Bd. 37. 2.

Dimmer, Fr., Beiträge z. Anatomie nnd Physiologie der Macula lutea d. Menschen. Leipzig n. Wien. 1894.

Dogiel, A. S, Methylenblautinction d. motor. Nervenendigungen in d. Mnskeln d. Amphibien u. Reptilien. Arch. f. mikroskop. Anat. Bd. 35. 1890.

Dogiel, A. S., D. Nervenendigungen im Lidrande und in der Conjunctiva palpebrae d. Menschen. Arch. f. mikroskop. Anat. Bd. 44. 1895.

Döllken, Einbettnng von Gewebsteilen ohne Alkoholhärtung. Zeitschrift f. wissensch. Mikroskop. und mikroskop. Tecknik. XIV. 1897.

Durig, A., Das Formalin als Fixierungsmittel anstatt der Osmiumsäure bei der Methode R. y Cajals. Anat. Anz. Bd. X. 1895.

Ehrlich, P., Ueber die Methylenblaureaction d. lebenden Nervensubstanz. Dentsche med. Wochenschrift. No. 4. 1886.

Emery, C., La terminazioni del nervo ottico nella retina dei batracii urodels. Atti della societá italiana di scienze naturali. Vol. XVIII. 1876.

Feist, B., Boiträge z. Kenntnis der vitalen Methylenblaufärbung d. Nervensystems. Arch. f. Anat. u. Physiolog. 1890.

Fick, Zur Technik der Golgi-Färbung. Zeitschrift f. wissensch. Mikroskop. u. mikroskop. Technik. Bd. VIII. 1891.

Fuchs, Greisenbogen und bandförmige Hornhanttrübung. Graef. Arch. Bd. 37. III.

Golgi, C., Untersnch. über d. feineren Bau d. centralen und periph. Nervensystems. Dentsch von R. Teuscher. Jena. 1894.

Gottschan, M., Mikrotomklammer für Keil- und planparallele Schnitte. Sitz.-Ber. d. phys. med. Ges. zu Würzburg. 1881.

Grosskopf, W., Die Markstreifen in der Netzhaut d. Kaninchens und d. Hasen. Anatom. Hefte. Bd. I. Abth. 1. Heft 4.

Hess, C., Beiträge z. Kenntnis der Fädchen-Keratitis. Graef. Arch. Bd. 38. 1.

Hess, C., Klin. n. anatom. Studien über Fädchen-Keratitis und einige verwandte Hornhanterkrankungen. Graef. Arch. Bd 39. 2.

v. Hippel, E., Ueber das Vorkommen eigentümlicher homogener Gebilde mit Amyloid-Reaction in Hornhautnarben. Graef. Arch. Bd. 41. 3.

Hosch, Fr., Ehrlich's Methylenblaumethode u. ihre Anwendung auf das Ange. Graef. Arch. Bd. 37. 111. 1891.

Howe, L, Note concerning the lens in the eyes of rodents. Transact. of the Americ. Ophth. Society. Thirty-first annual meeting. New-London. 1895.

Kallius, E., Ein einfaches Verfahrem, um Golgi'sche Präparate für die Dauer zu fixieren. Merkel-Bonnets Anatom. Hefte. Bd. II. 1892.

Kopsch, Erfahrnngen über d. Verwendung d. Formaldehyds bei der Chromsilber-Imprägnation. Anat. Anz. Bd. XI. 1896.

Krause, W., Die Retina. Internat. Monatsschrift f. Anat. nnd Physiol. Bd. VIII. 1891.

Krückmann, E., Eine Methode z. Conservierung von Angen mit Erhaltung d. Durchsichtigkeit d. brechenden Medien. Klin. Monatsbl. f. Augenheilkunde. Bd. 32. 1894.

Leber, Th., Notiz über d. Vorkommen von Fibringerinnungen etc. Graef. Arch. Bd. 35. 2.

Leber, Th., Die Fibringeriunung in der Hornhaut. Graef. Arch. Bd. 35. 2.

Leber, Th., Ber. d. 25. Vers. d. ophth. Ges. Heidelberg. Discussion zu d. Vortrag v. Sattler. 1896.

v. Lenhossék, Der feinere Bau des Nervensystems im Lichte neuester Forschungeu. 1895.

Marina, A., Fixationsmethode für Nissl's und Weigert's Färbung. Neurolog. Centralbl. No. 4. 1897.

Meyer, S., Die subcutane Methylenblauinjection, ein Mittel zur Darstellung d. Elemente des Centralnervensystems von Säugetiercn. Arch. für mikroskop. Anat. Bd. 46. 1895.

Merkel, Z. Kenntnis d. Stäbchenschicht d. Retiua. Arch. v. Reichert und du Bois-Reymond. 1870.

Müller, Wiener klin. Wochenschrift. No. 4. 1895.

Obersteiner, H., Technische Notiz. Arch. f. mikroskop. Anat. XV. 1.

Orth, Ueber d. Verwendung der Formaldehyds. Berl. klin. Wochenschrift. 1896. No. 13.

Pommer, Ueber die Osteoklastentheorie. Virchow's Archiv. Bd. 92. 1883.

Pommer, Ueber die lacunäre Resorption iu erkrankten Knochen. Wieuer Sitz.-Ber. LXXXVIII. 3. Abth. Jan.-Heft. 1881.

Pritchard, U., Chrom.-acid and spirit for hardening. Quart. Jour. of micr. soc. New. Ser. No. 52.

Ramon y Cajal, Les nouvelles idées sur la structure du système nerveux chez l'homme et chez les vertébrés. Paris. 1894.

Ramon y Cajal, Die Retina der Wirbeltiere. Untersuch. mit der Golgi-Cajalschen Chromsilbermethode und der Ehrlich'schen Methylenblanfärbung. Uebersetzt von R. Greeff. Wiesbaden. 1894.

Sala, Z. feineren Anatomie d. grossen Seepferdefusses. Zeitschrift f. wissenschaftliche Zoolog. Bd. 52. 1891.

Samassa, Zur Technik d. Golgi'schen Färbung. Zeitschr. f. wissensch. Mikroskop. Bd. VII. 1890.

Sattler, H., Ueber die elastischen Fasern der Sclera. Ber. über d. 25. Vers. d. ophthalm. Gesellsch. Heidelberg. 1896.

Schiefferdecker, Behrens u. Kossel, Das Mikroskop u. d. Methoden d. mikroskop. Uutersuch. Braunschweig. 1889.

Schultze, M. u. Rudneff, Weitere Mitteilungen über die Einwirkung d. Ueberosmiumsäure auf tierische Gewebe. Arch. f. mikroskop. Anat. Bd. 1. 1865.

Schultze, M., Z. Anatomie u. Physiologie d. Retina Arch. f. mikroskop. Anat. Bd. II. 1866.

Schultze, F. E., Der Ciliarmuskel d. Menschen. Arch. f. mikroskop. Anat. 1867.

Steinach, Siebdosen, eine Vorrichtung z. Behandlung mikroskop. Präparate. Zeitschrift f. wiss. Mikr. Bd. IV. Heft 4.

Stutzer, H. G., Ueber elastisches Gewebe im menschlichen Auge. Graef. Arch. Bd. 45. 2. 1898.

Virchow, H., Ueber die Einwirkung des Lichtes auf Gemische von chromsanren Salzen, Alkohol n. organ. Substanzen. Arch. f. mikroskop. Anat. Bd. XXIV.

Vossins, A., Ueber die eigentümlicho grünliche Verfärbung der Cornea nach Traumen und ihre Beziehung zu Cornealblutungen. Graef. Arch. Bd. 35. 2.

Vossius, A., Beitr. z. patholog. Anat. u. allg. Pathol. v. Ziegler. 4. u. 5. Bd.

Wagemann, Exper. Untersuch. über d. Einfluss d. Circulat. etc. Graef. Arch. Bd. 36. 4.

Weigert, C., Ueber eine neue Untersuchungsmethode des Centralnervensystems. Centralbl. f. d. med. Wiss. 1882.

Weigert, C., Ueber Schnellhärtung der nervösen Centralorgane zum Zwecke d. Säurefuchsinfärbnng. Ebend.

Weigert, C., Beitr. z. Kenntnis d. normalen menschl. Neuroglia. Festschr. z. 50jähr. Jnbiläum d. ärztl. Ver. zu Frankfurt a. M. 1895.

Weigert, C., Ueber eine Methode zur Färbung elastischer Fasern. Centralblatt f. allgem. Patholog. n. pathol. Anat. Bd. IX. 1898.

Spezieller Teil.

Elftes Kapitel.

Cornea und Sclera.

Die im Leben glashell durchsichtige Cornea wird nach dem Tode glanzlos und trübt sich allmählig zunächst infolge der Quellung durch Aufnahme von Kammerwasser. Der Augapfel verliert nach einiger Zeit durch Wasserverdunstung und Fäulnis an Prallheit. Durch die Vertrocknung wird die Sclera dunkler und zugleich durchsichtiger — eine Erscheinung, die man auch entsprechend der Lidspaltenzone in Fällen lange dauernder Agone bei mangelndem Lidschluss beobachten kann, namentlich bei abgemagerten Individuen. Es schimmert dann das Pigment der Chorioidea durch die ausgetrocknete Sclera hindurch, und auf diese Weise entstehen die Larcher'schen Leichenflecken (Rossi). [Nach Larcher sind dieselben durch blutige Infiltration und Pigmentanhäufung in der Sclera bedingt.]

Derartige Augäpfel sind für die anatomische Untersuchung nicht zu gebrauchen. Wir können nur ganz frisches Material verwerten.

Die **Untersuchung der ganz frischen Hornhaut** ist die beste Methode zum Studium der Wanderzellen (Leukocythen) und des Saftkanalsystems mit den Hornhautzellen.

Zu diesem Zwecke bringt man die mit recht scharfen Scheeren oder Lanzenmessern ganz oder stückweise ausgeschnittenen Hornhäute mit etwas Humor aquens unter ein mit Schutzleistchen versehenes dünnes Deckglas, so dass aller Druck vermieden wird, und legt, um der Verdunstung vorzubeugen, einen dünnen Oelrand an. In dieser Weise eingedeckt, halten sich die Hornhäute 24—36 Stunden lang ohne bemerkenswerte Veränderungen. (Waldeyer.) Die Wanderzellen werden in der Hornhaut des

Frosches nach 5—15 Minuten sichtbar. Um dieselben etwas beweglicher zu machen, kann man sich mit Vorteil des auf 36—40° erwärmten Objecttisches bedienen.

Anm. Ein einfacher erwärmbarer Objecttisch ist der von M. Schulze angegebene: Derselbe besteht aus einer Tischplatte von Messing, welche auf dem Objecttisch des Mikroskops durch Klammern befestigt werden kann. In der Mitte hat dieselbe eine auf das Loch des Tisches passende Oeffnung, um die Lichtstrahlen durchzulassen. Ganz in der Nähe der letzteren ist ein Thermometer so befestigt, dass man stets die Temperatur des Tisches und damit des darauf liegenden Objectes ablesen kann. Seitlich läuft der Messingtisch in zwei Arme aus, unter welche Spirituslampen gestellt werden können.

Bringt man beim lebenden Frosch einen kleinen Einschnitt in den Scleralrand der Hornhaut an, und reibt man hier Körnchen von Zinnober oder Carmin ein, so zeigt uns die nach 12 und mehr Stunden isolierte Cornea verschiedene Wanderzellen mit den Farbemolekülen im Innern, bisweilen ziemlich entfernt von der Wunde, durch das Gewebe in Wanderung begriffen. (Frey).

Das Saftlückensystem der Cornea („Hornhautkörperchen") mit den fixen Hornhautzellen tritt bei dieser Untersuchungsmethode in ca. 1 Stunde deutlich hervor. Die Contractilität der fixen Hornhautzellen prüfe man durch Zusatz von 4proc. Lösung von phosphorsaurem Natron (v. Recklinghausen), durch mechanische und elektrische Reizung. (Kühne, Engelmann, Stricker, Rollett, Hosch etc.)

Anm. Um auf einfache Weise elektrische Ströme durch ein unter dem Mikroskop befindliches Object zu leiten, verfahre man nach Harting auf folgende Weise: Auf einem Objectträger werden mit Stärkekleister zwei etwas schmälere Stanniolstreifen so befestigt, dass ein Teil des Stanniol die Kante des Objectträgers überragt, um mit dem Element oder dem Inductionsapparat verbunden werden zu können. Der Mittelraum des Objectträgers bleibt frei für das Präparat, das man zweckmässig in einer Glaszelle mit Flüssigkeit umgiebt. Auf die Stanniolstreifen kitte man zwei Glasplättchen auf, um hier die Klemmen des Objecttisches aufruhen zu lassen. Zwei lose aufliegende Platindrähte stellen die Verbindung zwischen Stanniol und Glaszelle her.

Neben der Untersuchung der frischen Hornhaut stehen uns noch eine grosse Menge von Methoden zur Verfügung, um den feineren Bau derselben zu erforschen.

Um gute Uebersichtsbilder der Cornea zu erhalten, fixiere und härte man den Bulbus wie gewöhnlich, teile ihn in eine vordere und hintere Hälfte, entferne die Linse, bette die vordere Hälfte in Celloidin ein und fertige dünne Schnitte an, die man mit Haematoxylin-Eosin färben kann.

Anm. Die Hornhäute gehärteter Augen sind für Messungen nur mit Vorsicht zu benützen, da es zweifellos vorkommt, dass durch die Einwirkung der Reagentien die Dicke verändert wird.

An Goldchlorid- und Carminpräparaten macht sich bei manchen Vertebraten, namentlich beim Schwein und bei der Taube, eine Differenzierung der Hornhaut in 3 Schichten bemerkbar, welche sich durch verschiedene Färbung und verschiedenes Gefüge von einander sondern [nach Waldeyer als cutaner, scleraler und chorioidaler Anteil zu bezeichnen].

Cornealepithel.

Um die **Form der Zellen** kennen zu lernen, fertige man sich Zerzupfungspräparate an. Am schnellsten entfernt man das Epithel, wenn man die Cornea auf wenige Secunden (beim Frosch) heissen Wasserdämpfen aussetzt (v. Recklinghausen). Schonender für die Epithelzellen, zugleich unter Isolation der Zellen von einander, gelingt es durch Maceration in 10procentiger Kochsalzlösung (Schweigger-Seidel, Rollett) oder in $^1/_3$ Alkohol [28 Alkohol absol., 72 Wasser] (Ranvier). Langerhans empfiehlt zur Darstellung der Epithelien, namentlich um die tiefen Lagen der Zellen von Resten der Basalmembran zu befreien, eine Maceration mit concentrierter Salpetersäure oder die von Czerny empfohlene Mischung von Müller'scher Flüssigkeit und Speichel zu beiden Teilen.

Ein sehr übersichtliches **Flächenbild** des Hornhautepithels erhält man durch die Versilberung: Man streiche mit einem Höllensteinstift über die Oberfläche der Cornea eines Frosches, bis sie trüb-weiss geworden ist und exponiert dann den abgetragenen Kopf in leicht mit Ameisen- oder Essigsäure angesäuertem Wasser dem Sonnenlicht. Je nach der Beleuchtung ist die Cornea in $^1/_4$—1 Stunde dunkelbraun geworden, man schneidet sie dann aus, macht einige radiäre Einschnitte, um sie besser ausbreiten zu können und untersucht sie in Glycerin. Man erhält so ein positives Silberbild; das Protoplasma der Zellen ist hell- oder dunkelbraun gefärbt, etwas heller das Kernkörperchen. Die intercellulare Kittsubstanz bleibt klar, ebenso erscheint der Kern hell mit scharfen Umrissen. Selten wird das Protoplasma sehr dunkel, der Kern hellbraun, und bleibt das Kernkörperchen farblos. Da durch die dunkle Färbung der Zellkörper die tieferen Zellschichten verdeckt sind, so kann man die Betrachtung leicht nur auf eine Zellschicht beschränken. Mit ausserordentlicher Schärfe treten die Zellgrenzen hervor (Suttler).

Die **Protoplasmafäden** des Hornhautepithels lassen sich durch Protoplasmafarbstoffe und die Weigert'sche Fibrinfärbung darstellen.

Anm. Beim Menschen ist das Epithel im Ganzen niedrig, gegenüber z. B. dem Verhalten des Epithels beim Rinde, wo es recht hoch und mehr geschichtet erscheint. Beim Frosch sind die Zellen etwas grösser und breiter.

Zur genauen Untersuchung des **intercellularen Lückensystems** empfiehlt Leber Einstichsinjectionen mit Alkanna-Terpentinöl in die obersten Schichten der Hornhautgrundsubstanz. (Das Terpentin dringt aber nicht nur zwischen die Epithelzellen, sondern auch in die Substanz derselben und häuft sich in der Umgebung der Zellkerne in glänzenden Ringen oder Tröpfchen an.) Man macht Flächenschnitte der frischen oder wenige Tage in Müller'scher Flüssigkeit erhärteten Cornea, wobei das Epithel samt einer möglichst dünnen Lage der Grundsubstanz abzutragen ist, weil so die Schnitte am wenigsten durch das ausfliessende Terpentinöl verunreinigt werden. Dieselben kommen dann nach vorsichtigem Abspülen für kurze Zeit in einprocentige Osmiumsäure, welche dem Terpentinöl eine dunkle Färbung giebt und so die Verteilung desselben im Gewebe sehr deutlich erkennen lässt.

Vordere Basalmembran.

Eine unvollkommene **Isolierung** derselben vom tieferen Cornealgewebe lässt sich durch Maceration in Salzsäure erzielen.

Ein **fibrillärer Bau** derselben ist mit Hülfe von Kal. hypermangan. nachzuweisen (Rollett).

Anm. Die vordere Basalmembran ist beim Menschen, Kaninchen, Meerschweinchen und den meisten Wiederkäuern gut entwickelt; beim Pferd, Ziege, Hund, Katze wird sie vermisst. Bei Vögeln ist sie stark entwickelt, beim Frosch sehr gering. Beim Rochen ist sie sehr dick.

Grundsubstanz der Hornhaut.

A. Fibrillen, Bündel, Lamellen.

Im frischen Zustande erscheint die Grundsubstanz homogen. Der Nachweis, dass sie fibrillär ist, lässt sich auf verschiedene Weise führen:

1. Durch Isolation und Zerzupfen.

Zu diesem Zwecke sind empfohlen: Einlegen der Cornea in übermangansaures Kali, Barytwasser (Rollett), 10procentiger Kochsalzlösung (Schweigger-Seidel), $^1/_4$—$^1/_2$procentige Lösung von Palladiumchlorür (Waldeyer). Ein 12—24stündiger Aufent-

halt in der letzten Flüssigkeit genügt, um beim Zerzupfen auf die leichteste Weise die feinsten Fibrillen mit grosser Deutlichkeit hervortreten zu lassen.

Arnold empfiehlt ein Einlegen der Hornhaut in eine Mischung von:

Jod. pur.	0.5.
Kal. jodat.	5.0.
Aq. dest.	100.0.

Nach 24—48 Stunden kann man beim Frosch die Cornea leicht in Lamellen zerlegen und zerzupfen. Die Hornhautzellen liegen dann als platte Gebilde mit der einen Seite der Lamelle an.

2. **Durch Einstichinjection.**

Man kann nach Schweigger-Seidel die Cornealfibrillen sehr deutlich hervortreten lassen, wenn man in die frische Hornhaut vermittelst Einstichsinjection eine Gerbsäurelösung von 1 pCt. oder auch dünnen Alkohol unter schwachem Drucke eintreibt.

Raehlmann giebt ein Verfahren an, um durch Sprengung mittels einer Injectionsmasse die Fibrillen direkt von einander zu sondern. Er nimmt dazu ein Gemisch aus Paraffin und Mandelöl und setzt die Bestandteile in dem Verhältnis zusammen, dass die Mischung bei 25—30° flüssig wird. Diese Mischung wird bei Körpertemperatur in völlig flüssigem Zustande mittelst einer feinen Einstichskanüle vom Scleralborde aus in die peripheren Hornhautschichten eines frisch getöteten Tieres injiciert. Die Injection muss so lange fortgesetzt und überhaupt unter einem solchen Drucke ausgeführt werden, bis die Injectionsmasse zum entgegengesetzten Rande der Cornea vorgedrungen ist. Wenn letzteres der Fall, kann man auf eine gelungene Injection schliessen. Es wird jetzt die Cornea ausgeschnitten, in eine Kältemischung gelegt und kalt geschnitten. Die mit Fett injicierte ausgeschnittene Cornea kann in Alkohol erhärtet werden. Die Schnitte können gleich gefärbt werden, oder es wird das Fett zunächst durch Aether extrahiert und dann werden die Schnitte gefärbt.

3. **An Schnitten.**

Zu diesem Zwecke trocknet man die Cornea, fertigt dann dünne Rasiermesserschnitte an und lässt dieselben in Wasser wieder aufquellen. Färben mit Pikrocarmin (Ranvier).

Auch die Fibrae arcuatae sind sehr schön an Schnitten durch getrocknete Hornhäute (z. B. Kalb) nach Behandlung derselben mit dünner Essigsäure zu sehen.

B. **Saftbahnen** (Saftkanälchen, Hornhautkörperchen).

Dieselben lassen sich auf folgende Weisen darstellen:

1. Durch **Einstichinjection** mit
   a) Quecksilber,
   b) Luft,
   c) aether. Extract der Aracardiumnüsse oder Alkannin-Terpentinöl.
   d) Asphalt-Chloroform 10 pCt.,
   e) Berliner Blau,
   f) Chloroform-Lanolinlösung (1 u. 10 pCt.) mit Carmin gefärbt.

Die Canüle wird genau central in meridionaler Richtung eingestochen, dann ein wenig zurückgezogen und nun unter möglichst gleichmässigem Druck des Spritzenstempels die Injectionsmasse in die Cornea so lange eingespritzt, bis die ganze Hornhaut und die angrenzenden Teile der Bindehaut gefüllt sind. Dann Ausschneiden der Hornhäute mit der angrenzenden Sclera und Conjunctiva, eventuell Härtung in Alkohol und Zerlegung in Schnitte (Gutmann).

2. Durch **Luftdruck.**

Man bindet die vordere Hälfte eines Augapfels (vom Rinde) auf ein entsprechend weites Glasrohr, so dass die Cornea frei bleibt und der Oeffnung dieses Rohres entspricht. Die Cornea taucht in eine dünne Lösung von schwefelsaurem Eisenoxydul ein; das andere Ende der Glasröhre wird mit einer Luftpumpe in Verbindung gesetzt. Nach ca. 5—6 Minuten Einwirkung des Atmosphärendruckes wird die Cornea in Ferridcyankaliumlösung gebracht, nachdem vorher durch Auftröpfeln letzterer Substanz auf die der Eisenoxydullösung abgewendet gewesenen Seite der Descemet'schen Membran constatiert ist, dass das Eisenoxydul überhaupt durchgedrungen ist. Dann Anfertigung von Schnittpräparaten (Waldeyer).

3) Durch **Untersuchung der frischen Hornhaut** in Humor aqueus (s. oben) oder 7.5% igen Zuckerlösung (Straub.) Ferner durch langsame Wasserentziehung mittelst Umschlägen von concentrierten Zucker- oder Magnesiasulfatlösungen auf in situ befindlichen Leichenaugen (nachher härten, schneiden, färben.) (von Recklinghausen).

4) Durch **Imprägnation der Hornhaut mit Argentum nitricum und anderen Metallsalzen.**

Anm. Die Structur der Cornea stellt sich durch Imprägnation mit metallischen Niederschlägen auf zwei verschiedene Arten dar: entweder

erhalten wir ein Netz von ungefärbt bleibenden Partieen auf dunkelem Grunde, oder es treten den vorigen ähnliche, aber dunkele Zeichnungen auf hellem Grunde auf. Erstere Bilder, die auf extracellulären Niederschlägen beruhen, bezeichnet Leber als **negative**; letztere, durch intracelluläre Niederschläge bedingt, als **positive** Bilder. Mittelst Silberlösungen lassen sich von der Hornhaut sowohl negative, als positive Bilder erhalten. Die Goldmethode liefert fast immer positive, nur ausnahmsweise negative Bilder.

a) Negative Versilberung.

Hierbei kommt es, wie v. Recklinghausen betont hat, darauf an, dass die Hornhäute ihren natürlichen Spannungszustand und den natürlichen Füllungsgrad ihres Saftkanalsystems im Momente der Silbereinwirkung möglichst bewahren. Um gute Präparate zu erhalten, darf man daher niemals ausgeschnittene Hornhäute benutzen, sondern muss stets die ganzen Bulbi — bei kleinen Tieren, z. B. Fröschen, nach Wegnahme der Lider, die Köpfe in toto — in die Silberlösung einlegen. Damit das Silbersalz besser eindringt, muss man das vordere Epithel entfernen. Die schonendste Methode ist die von v. Recklinghausen vorgeschlagene mittelst warmer Wasserdämpfe. Man achte darauf, dass nur das Epithel leicht getrübt wird, und entferne es dann mit einem in Humor aqueus befeuchteten Pinsel. So wie die Substantia propria corneae selbst die leichteste Trübung zeigt, ist die Versilberung mit gutem Erfolg nicht mehr vorzunehmen. Die des Epithels beraubte Hornhaut wird in eine 1 proc. Lösung von Argent. nitricum eingelegt und auf einige Stunden (3—6) ins Dunkle gestellt. Nach Ablauf dieser Zeit wird sie in destilliertes Wasser übertragen und dem Sonnenlichte ausgesetzt. Ist die Hornhaut nach einigen Minuten dunkelrotbraun geworden, so spült man sie in gewöhnlichem Wasser ab und härtet sie in Alkohol von steigender Concentration im Dunkeln. Dann Anfertigung von Flächenschnitten mit dem Rasiermesser. Nachträgliche Färbung der Kerne der fixen Hornhautzellen mit Haematoxylin ist möglich und zu empfehlen.

Man kann bei der Versilberung auch so verfahren, dass man die ganze vordere Fläche der Cornea des cocainisierten Auges (Frosch) energisch mit einem mässig zugespitzten Höllensteinstift überstreicht. Hierbei nimmt die Cornea eine dunkelgraue Farbe an. In 15—20 Minuten ist die Wirkung des salpetersauren Silbers gewöhnlich bis zur Descemet'schen Membran, ja sogar über dieselbe hinaus vorgedrungen; dann wird das Tier getötet und die Cornea ausgeschnitten. Legt man jetzt dieselbe auf ca. 24 Stunden in ein nur leicht mit Essigsäure angesäuertes Wasserbad, so ist man im stande, die ganze Hornhaut in Lamellen zu zerspalten,

welche eine, höchstens zwei Schichten von Hornhautkörpern enthalten. Zu diesem Zwecke (Stricker) wird die erweichte und gequollene Hornhaut auf einen Objectträger unter das Präpariermikroskop gebracht und durch leichtes Schaben mit einer Lanze vom Rande her der Zipfel einer Lamelle aufgehoben. Dieser wird nun mit einer spitzen, gut schliessenden Pincette erfasst und, indem mit einer gleichen Pincette die übrige Cornea fixiert wird, in vorsichtigen Zügen die ganze Lamelle abgezogen. Sollte das so entfernte Stück noch mehrere Lamellen enthalten, so legt man dasselbe, um es noch lamellierungsfähiger zu machen, auf kurze Zeit in Essigwasser und wiederholt die eben beschriebene Manipulation so lange, bis man die dünnste Lamelle erhalten hat. Ebenso genügt, wenn die Cornea durch Einwirkung der Essigsäure allzu weich und zerreisslich geworden ist, ein kurzer Aufenthalt in Wasser, um ihr die für die Lamellierung nötige Consistenz wiederzugeben. Auch in sehr verdünntem Alkohol aufgehobene Hornhäute lassen sich durch wiederholtes Einlegen in Essigwasser wieder lamellierungsfähig machen. Die so versilberten Lamellen werden in Glycerin eingebettet und für einige Stunden einem nicht zu grellem Tageslicht ausgesetzt. Durch Haematoxylin können dann noch die Kerne der Hornhautzellen sichtbar gemacht werden. Ueber nachträgliche Vergoldung s. unter „Hornhautzellen." S. 141.

Die Methode des Versilberns mit dem Höllensteinstift giebt sicherere Resultate als das Einlegen in die Silberlösung, und ist namentlich für grössere Hornhäute zu empfehlen.

Die Saftlücken und Saftkanälchen erscheinen weiss auf braunem oder braungelbem Grunde. (Die an eiweisshaltiger Kittsubstanz reiche Grundsubstanz der Hornhaut bräunt sich unter Bildung von Silberalbuminat durch die Einwirkung des Lichtes, während die mit Flüssigkeit erfüllten Saftbahnen ungefärbt bleiben.)

Anm. 1. Da die Mecrestiere, welche an Chlorverbindungen so reich sind, mit salpetersaurem Silberoxyd schwer gefärbt werden, empfiehlt R. Hertwig, die Tiere zuerst in verdünnter Osmiumsäure zu härten, dann in destilliertem Wasser so lange auszuwaschen, bis das Spülwasser nur noch minimale Niederschläge mit Silberlösung giebt. Dann lässt man eine 1proc. Höllensteinlösung einwirken.

Anm. 2. Von den Modificationen der Versilberung sollen nur folgende erwähnt werden:

a) Nach Gruber behandelt man die Hornhaut eines Frosches in vivo reichlich mit 10proc. Salzsäure, bis eine weisse Trübung auftritt. Ein reichlicherer Zusatz der Säure bewirkt wieder Aufhellung. Nunmehr wird die Hornhaut, ohne abgewaschen zu

werden, mässig mit dem Lapisstift behandelt, dann ausgeschnitten und 1—2 Tage lang der Sonne ausgesetzt. Die Hornhautkörperchen werden schwarzbraun, die Grundsubstanz hellbraun.

β) Nach Tartuferi wird die Hornhaut für 3 Tage in eine Lösung von unterschwefligsaurem Natrnm (15,0 : 100,0) gebracht und kommt dann in ein Gefäss, das eine Mischung von fein pulverisiertem Chlorsilber mit wenig destilliertem Wasser enthält. Hierin bleibt sie zwei Tage oder länger. Die Methode soll eine gleichmässige und sichere Wirkung auch bei grossen Stücken, z. B. der Cornea vom Ochsen haben.

b) Negative Bilder mit Turnbulls Blau (Ferridcyaneisen) etc.

Man legt nach Leber die frische Hornhaut eines Frosches einige Minuten in eine $^1/_2$—1proc. Lösung eines Eisenoxydulsalzes, entfernt alsdann vorsichtig das Epithel, das in der Regel sich sehr leicht abstreifen lässt, bringt die Hornhaut nach kurzer Zeit in die Flüssigkeit zurück, so dass sie im Ganzen nur ca. 5 Minuten darin gelegen hat; spült sie durch momentanes Eintauchen in Wasser ab und bringt sie sofort in eine 1proc. Lösung von Ferridcyankalium, wo sie mit der Pincette so lange hin und her geschwenkt wird, bis sie eine intensive und gleichmässig blaue Färbung angenommen hat, was schon nach wenigen Augenblicken geschieht. Zur Entfernung der überschüssigen Salzlösung spüle man dann kurze Zeit mit Wasser ab.

Es gelingt mit dieser Methode häufig, die Froschhornhaut in ihrer ganzen Dicke zu imprägnieren.

Ein etwas längerer Aufenthalt der Hornhaut in der Eisenoxydullösung schadet nicht viel, wenn er nicht Stunden lang andauert. Je frischer die Hornhäute sind, um so sicherer und besser gelingt die Imprägnation. Nach der Imprägnation kann man die Hornhaut noch sehr leicht mit Carmin, Fuchsin etc. tingieren. Die nachträgliche Anwendung der Goldmethode gelingt aber nicht.

Von einer derartig imprägnierten Froschhornhaut kann man sehr leicht dünne Lamellen abspalten, blos durch vorsichtiges Abschaben mit einem nicht zu scharfen Scalpell.

Ganz dieselben Resultate erhält man durch Fällung einer 2proc. Lösung von schwefelsaurem Kupferoxydammoniak, welche einen geringen Ueberschuss von Ammoniak enthält, durch eine 5proc. Lösung von Kaliumeisencyanür. Es bildet sich braunrotes Ferocyankupfer. Das Verfahren ist mutatis mutandis dasselbe.

Nimmt man schwache Lösungen von Bleizucker (1 pCt.) und schlägt dieselben durch chromsaures Kali (1 pCt.) nieder,

so erhält man gelbe Färbungen von Bleichromat. Hier erscheint es besser, das Epithel bis nach der Einwirkung der zweiten Lösung sitzen zu lassen und erst nachträglich zu entfernen, wobei natürlich die Lösungen etwas längere Zeit einwirken müssen.

Dasselbe gilt für Schwefelblei, niedergeschlagen aus Bleizuckerlösung durch Schwefelammonium, was eine bräunlichschwarze Färbung liefert. Man verdünnt beide Lösungen so lange, bis sie im Reagenzglas gemischt keinen wirklichen Niederschlag, sondern nur eine dunkle Färbung liefern.

Anm. Hassloch empfiehlt, lamellierte Katzenhornhäute 12 Stunden lang mit einer 10proc. Milchsäurelösung zu behandeln, dann in einer Lösung von gleichen Teilen schwach milchsäurehaltigem Wasser und ½proc. Goldchloridlösung 2 Stunden lang liegen zu lassen und sie hierauf dem Einfluss des Lichtes auszusetzen. Die Bilder der Hornhautkörperchen sollen vollkommen denjenigen der negativen Silberbilder entsprechen.

Foà constatierte das Vorhandensein der Saftkanäle dadurch, dass er nach Wegnahme des Epithels chinesische Tuschelösung auf die Oberfläche träufelte und eine Füllung der Saftkanälchen erhielt.

Nach Dogiel kann man auch mit der Methylenblaumethode ein Negativbild der Saftkanäle erhalten. Man entfernt zu diesem Zweck das Endothel oder Epithel der Hornhaut und legt dieselbe auf 15—30 Minuten in eine 4proc. Methylenblaulösung in physiologischer Kochsalzlösung. Dann kommt das Präparat in eine gesättigte Lösung von pierinsaurem Ammoniak, in welcher es sorgfältig ausgewaschen auf ½ Stunde oder länger liegen gelassen wird, darauf noch einmal in einer frischen Lösung von Picrinammonium ausgewaschen und in verdünntem Glycerin, das mit picrinsaurem Ammoniak gesättigt ist, eingeschlossen wird (cf. Methylenblaumethode S. 104).

5. durch die **Corrosionsmethode** (Altmann).

Man injiciert z. B. einen Triton cristatus von der Aorta aus mit Olivenöl. Es gelingt, dasselbe in die Cornea mehr oder weniger hineinzutreiben. Der Bulbus wird dann herausgenommen und in Osmiumsäure (1 pCt.) gelegt. Dann schneidet man mit einem Rasiermesser den vorderen Teil des Bulbus mit der Cornea nicht weit hinter dem Irisniveau ab, entfernt die Iris und die anhaftenden Teile der Chorioidea mit der Nadel, macht vom Rande her gegen die Mitte der Cornea einen Einschnitt und breitet diese dann in Glycerin aus. Das anhaftende Pigment entfernt man durch Aq. Javelli (cf. S. 157).

Eine zweite Methode besteht in einer Durchtränkung des Gewebes mit einer Mischung von 2 Teilen Olivenöl, ein Teil Alkohol absol. und ein Teil Aether, oder mit einer Mischung von 2 Teilen Ricinusöl und ein Teil Alkohol. Man legt die frische Cornea eines Frosches in die Olivenölmischung hinein

und entfaltet sie hier durch Schütteln. Anfangs trübt sich das Gewebe durch die Einwirkung des Alkohols, dann hellt es sich allmählich wieder auf und wird, nachdem es von allen Bestandteilen der Mischung durchdrungen ist, ziemlich transparent. Nach einem 5—8tägigem Aufenthalt in der Mischung nimmt man die Cornea heraus und überträgt sie in Wasser, damit Aether und Alkohol an der Luft nicht verdunsten. Im Wasser wird sie tüchtig geschüttelt; man sieht sie dann bald opak weiss werden, und deutet dieses darauf hin, dass das Oel im Gewebe fixiert ist. Nach einigem Verweilen in Wasser überträgt man die Hornhaut dann für 24 Stunden in Ueberosmiumsäure (1 pCt.) und kann sie dann mit Eau de Javelle corrodieren.

Man thut gut, je nach der Beschaffenheit des letzteren dasselbe mit dem gleichen oder doppelten Volumen Wasser zu verdünnen. Ausser den verästelten Figuren der Cornealkörperchen findet man auch die Intercellularsubstanz des Hornhautepithels isoliert.

Will man dickere Hornhäute als die des Frosches imprägnieren, z. B. die des Rindes, so that man gut, nachdem man die oberflächlichen Schichten entfernt hat, von der frischen Cornea mit einem scharfen Rasiermesser dünne Scheiben abzutragen und in die Oelmischung zu legen. Die Cornea schneidet sich am besten, wenn man den ganzen Bulbus in der Hand hält.

Die Mischung mit Ricinusöl bietet für die Cornea den Vorteil, dass sie wegen ihres stärkeren Oelgehaltes auch stärkere Füllung der Körperchen bewirkt. Doch gelingt hier die reine Isolation schwerer und muss jedenfalls für die Corrosion das unverdünnte Eau de Javelle und längere Corrosionszeit angewendet werden. (Vergl. auch „Lymphbahnen“ und „Blutbahnen.“)

Will man auf die Corrosion verzichten, so kann man die Cornealkörperchen auch dadurch zur Anschauung bringen, dass man die Hornhaut in ein Gemisch von gleichen Teilen Alkohol und Alkannin bringt. Hat sie hier einige Zeit lang gelegen, so überträgt man sie in Wasser und fertigt Lamellen oder Schnitte an, welche die Cornealkörperchen dunkelrot gefärbt zeigen, während die Grundsubstanz heller ist. (Altmann).

Anm. Den „membranösen Typus“ [Ranvier] der Saftkanälchen studiert man am besten beim Menschen, Hund, Meerschweinchen, Ratte. Den „corpusculären Typus“ [Ranvier] beim Rind, Pferd, Eidechse, Vögel. Die Saftkanälchen der ersten Form lassen sich leichter injicieren als die der zweiten Form. (Schwalbe).

C. Hornhautzellen.

Zur Darstellung derselben dienen folgende Methoden:

1. **Untersuchung der frischen Hornhaut** in der feuchten Kammer (s. S. 128).
2. **Isolierung durch Säuren oder Alkalien.**
   a) His benutzte zur Isolierung starke Schwefelsäuremischungen. Die Kerne der so isolierten Hornhautzellen lassen sich nach Auswaschen der Säure mit Fuchsinlösung färben. (Leber).
   b) Thin empfiehlt die Cornea während einiger Minuten mit einer auf 105°—115° Fahrenheit (40.5—46.2° C.) erwärmten gesättigten Ätzkalilösung zu behandeln.
   c) Königstein maceriert die mit Chlorgold (s. unten) gefärbte Hornhaut des Fisches 24 Stunden lang in einer Mischung, welche aus gleichen Teilen Wasser und Salzsäure, sowie etwas Glycerin besteht. Die Hornhäute zerfallen dann in ihre einzelnen Elemente, und die gefärbten Hornhautzellen lassen sich isoliert mit ihren feinsten Ausläufern untersuchen.
3. **Behandlung mit Argentum nitricum. (Positive Silberbilder).** Die positiven Silberbilder gewinnt man aus den S. 134 beschriebenen negativen durch Maceration der versilberten Hornhaut in salzsäurehaltigem Glycerin oder durch mehrtägiges Einlegen in destilliertes Wasser (Ranvier). (Es tritt dabei eine Entfärbung der zuvor gebräunten Grundsubstanz und neue Ablagerung körnigen Chlorsilbers im Innern der Hornhautkörperchen auf).
4. **Chlorgoldmethode.**

   Eine der besten Methoden zur Vergoldung der Hornhaut ist die

   a) Methode von Ranvier.

Man presst eine frische Citrone aus und filtriert den Saft durch Flanell. Die Hornhaut wird dann abgetragen, kommt auf 5 Minuten in den Saft, woselbst sie durchsichtig wird, wird dann kurz in destilliertem Wasser abgespült und kommt dann in eine 1% ige Goldchloridlösung (15—20 Minuten). Die Hornhaut wird jetzt mit dest. Wasser kurz abgespült und kommt schliesslich in ein mit Essigsäure schwach angesäuertes Wasser (1 Trpf. Eisessig auf 30 ccm. Wasser), worin sie 24—48 Stunden im Lichte stehen gelassen wird.

Wenn man anstatt des Essigsäurewassers $^1/_3$ Ameisensäure (Ameisensäure 1, dest. Wasser 2.) nimmt, und dieselbe im Dunkeln einwirken lässt, so ist die Reduction des Goldes eine vollkommenere und die Präparate dunkeln nicht so leicht nach.

Nach vollendeter Reduction wird in Alkohol langsam gehärtet. Solche Hornhäute lassen sich, namentlich beim Frosch, leicht lamellieren.

Anm. Die Zerlegung der Hornhaut in Lamellen soll nach Heitzmann besonders leicht nach Behandlung mit Milchsäure ausgeführt werden können. Die Hornhaut einer Katze kommt auf 12 Stunden in 10%ige Milchsäure, dann in mit Essigsäure leicht angesäuerte 1—2 proc. Goldchloridlösung für 2 Stunden im Dunkeln. Dann in Wasser übertragen, in feine Lamellen zerlegen und auf dem Objectträger in reinem Glycerin dem Licht aussetzen.

Andere gebräuchliche Goldmethoden sind:

b) Methode von Cohnheim.

Ganz frische Objecte kommen in eine $^1/_2$ proc., mit einer Spur Essigsäure angesäuerte Goldchloridlösung. Nach 1—2 Stunden werden sie mit destilliertem Wasser flüchtig abgespült und bleiben in mit Essigsäure wenig angesäuertem Wasser im Dunkeln stehen. (2—3 Tage.) Ist die Reduction vollendet, so muss eine intensiv rote oder violette Färbung sich zeigen.

Zur Beförderung der Reduction kann man sich auch der Mischung von Bastian und Pritschard bedienen. Dieselbe besteht aus:

Ameisensäure	1,0
Amylalkohol	1,0
Wasser	100,0

c. Methode von Löwit.

Kleine Stücke werden in $^1/_3$ Ameisensäure (Ameisensäure 1, destilliertes Wasser 2) eingelegt, bis sie durchsichtig werden (1 Minute). Sie kommen alsdann in eine kleine Quantität einer 1 proc. Goldchloridlösung, wo sie nach 10—15 Minuten gelb werden. Hierauf gelangen sie wieder in die $^1/_3$ Ameisensäure zurück und verbleiben darin 24 Stunden im Dunkeln und ebenso lange in concentr. Ameisensäure. Endlich destilliertes Wasser, Glycerin.

Andere Goldmethoden s. unter Nerven der Hornhaut S. 145.

Goldchloridobjecte, nach vorherigem sorgfältigen Auswaschen, lassen eine Haematoxylinfärbung zu oder die Tinction mit Anilinfarben. Solche, welche übermässig verdunkelt sind, können aufgehellt werden durch eine Lösung von:

10 pCt. wässeriger Cyankaliumlösung	5,0
Glycerin	35,0

Es lässt sich auch das Vergoldungsverfahren mit der Versilberung combinieren. Rollett unterwirft zu diesem Zwecke die Hornhaut des Frosches zunächst einer Höllensteinlösung von 0,5 pCt., dann einer gleichstarken Goldchloridlösung und überträgt dann nach längerer Zeit in schwach angesäuertes Wasser. Nachdem unter Lichtwirkung die Reduction erfolgt ist, erscheinen in der dunklen Grundmasse körnig und gelblich die Hornhautzellen.

5. **Einstichinjection.**

Raehlmann machte Einstichinjectionen mit gerbsaurem Eisenoxyd, also gewöhnlicher Schreibtinte. Injiciert man in die peripheren Teile der Cornea unter einem solchen Drucke, dass die Injectionsmasse bis zur Mitte der Membran vordringt, und legt man die injicierte und herausgeschnittene Cornea in verdünnten Alkohol, so färbt sich der nicht injicierte Teil glänzend blauviolett. Die Zeichnung des Gewebes beruht auf einer Art von Imbibitionsfärbung; die Flüssigkeit dringt in den interfibrillären Räumen weiter im Gewebe vor und färbt die zelligen Elemente. Die Hornhautkörperchen, sowie die Wanderzellen färben sich violettschwarz und lassen Protoplasma und Kern so klar hervortreten, dass (nach Raehlmann) ihre Deutlichkeit mit derDeutlichkeit der bei der Goldmethode gewonnenen Bilder concurrieren kann.

6. **Vitale Methylenblauinjection.**

Bei derselben werden neben den Nervenfasern und Nervenzellen auch viele Cornealzellen gefärbt, wenn man den Bulbus nach erfolgtem Tode eine kurze Zeit in situ lässt, dann die Cornea ausschneidet und in die Fixierungsflüssigkeit (pierinsaures Ammoniak, cf. „vitale Methylenblaumethode" S. 107) bringt. Man findet dann einen Teil der Cornealzellen gefärbt, falls bei Lebzeiten der Grundplexus gefärbt war. War dieser ungefärbt geblieben, so bleiben auch alle Zellen farblos. (Dogiel, Hosch).

Anm.: „Orthoklone" Formen der Hornhautzellen studiere man am Frosch, Salamander; „Dendroklone" Formen an den Hornhäuten der grösseren Säugetiere und des Menschen. (Fuchs).

Hintere Basalmembran.

Eine **Isolierung** der Membran gelingt am leichtesten beim Frosch mit Hülfe einer zwischengeschobenen Staarnadel, doch bleibt die Isolierung auch hier eine unvollkommene. Nach Michel und Wagner verfährt man bei der frischen Hornhaut am zweckmässigsten so, dass man zuerst das Epithel abschabt, dann das Gewebe schichtenweise abträgt und hierauf die Descemet'sche

Membran ringsherum am Hornhautrande abschneidet. Mittels Filtrierpupier wird allenfalls noch vorhandenes Kammerwasser aufgesogen, und der Endothelbelag mit einem Pinsel entfernt. [Die Descemet'sche Membran rollt sich isoliert stets nach ihrer dem Innern des Auges zugekehrten Fläche ein.] Leichter kann man die Membran isolieren durch Kochen (Hyrtl), durch Maceration in 10 proc. Kochsalzlösung (Schweigger-Seidel), durch Selbstmaceration, 2—3 Tage (Ranvier), durch Behandeln mit Osmiumsäure und Härtung in Alkohol (Smirnow).

Der Nachweis des **lamellären Baues** der Membran geschieht auf folgende Weise:

1. Beim Rinde gelingt es, die Descemet'sche Membran nach 30stündigem Kochen in eine grosse Anzahl zarter Lamellen zu zerlegen. (Henle.)
2. Behandlung von getrockneten Hornhäuten 24 Stunden lang mit Jodjodkaliumlösung. (Tamamscheff.)
3. Behandlung mit 10proc. Na Cl-Lösung. (Schweigger-Seidel.)
4. Behandlung mittelst Goldchlorid und nachher folgender Maceration in sehr verdünnter Salzsäure. (Berger.)
5. Behandlung mit Kal. hypermangan. $^1/_2$—1 pCt. (Rollett.)

Die **Endigung** der Descemet'schen Membran und das **Ligamentum pectinatum** untersucht man zweckmässig an Pferdeaugen. Man untersucht am besten auf Querschnitten die Gegend, wo das Lig. pectinat. nicht oder wenig pigmentiert ist.

Eine andere Methode der Präparation ist folgende: Man trennt mit einer Discisionsnadel die Membrana Descemetii von der Hornhaut und setzt diese Trennung auch jenseits des Hornhautfalzes und der Insertion des Ligamentum fort. Dann durchschneidet man mit einer feinen scharfen Scheere die Irisfortsätze nahe an der Descemeti, löst das Präparat von dem Nachbargewebe und bringt es in viel Glycerin auf einen Objectträger, das Ligament nach unten gerichtet, derart, dass das ziemlich dicke Präparat vom Deckglase nicht gedrückt wird. (Straub.)

Von dem Vorhandensein eines **Saftlückensystems** in der Descemet'schen Membran kann man sich nach Preis auf folgende Weise überzeugen: Man schneide die Hornhaut eines ganz frischen Tierauges (z. B. Kalb) aus und lege sie, mit der Descemet'schen Membran nach oben, auf ein Objectglas. Darauf stelle man das Mikroskop auf die Endothelfläche ein, um sich davon zu überzeugen, dass man noch nichts deutlich sieht. Nachdem man dies constatiert hat, tropfe man ein Tröpfchen einer

0,75%igen Kochsalzlösung auf und stelle nun schnell wieder ein. Da sieht man plötzlich ein sehr scharfes Bild. Die Zellen weichen in sehr regelmässiger Weise, durch Fortsätze unter einander in Verbindung bleibend, vom Rande zurück und bilden ein regelrechtes System von je 6—12 Stomata in ihren Interstitien. Nach wenigen Sekunden werden die Stomata wieder kleiner und verschwinden dann ganz. Mitunter gelingt der Versuch erst bei Application eines zweiten Tropfens.

Dasselbe Röhrensystem kann man unter anderem auch zur Anschauung bringen durch successive Behandlung der Cornea frischer Augen — am besten, wenn dieselben vorher einem allmählich steigendem Drucke auf die Aequatorialgegend ausgesetzt waren — mit Eisenchloridlösung (1 : 5, Einwirkung 3—5 Minuten) und ganz schwachen Lösungen von gelbem Blutlaugensalz (15—25 Sekunden). (Preiss.)

Anm. Es soll an dieser Stelle noch eine Methode angeführt werden, welche vielfach zur Untersuchung von Grenzmembranen, Linsenkapseln, Fasern der Zonula Zinnii etc. angewendet wird, die Kühne'sche Verdauungsmethode mit Verwendung des Pankreasfermentes, des Trypsins. Die Trypsinlösung stellt man sich in der Weise her, dass man ein frisches Rinderpankreas im Extractionsapparat so lange mit Alkohol und Aether behandelt, bis eine weisse, leicht zerreibliche Masse zurückbleibt. Von dieser Masse wird ein Teil in 5—10 Teile 0,5%iger Salicylsäurelösung 3—4 Stunden lang bei 40° C. gebracht und dann filtriert.

Man setzt die zu untersuchenden Stückchen oder Schnitte der Einwirkung dieser Trypsinlösung bei einer Temperatur von 37,5°C. im Brütofen aus. Dann werden die Objecte in einem Reagenzglase mit Wasser ordentlich geschüttelt und schliesslich in physiologischer Kochsalzlösung untersucht.

Ist statt der sauren Lösung eine alkalische erwünscht, so neutralisiert man die saure Lösung mit Soda und macht sie dann schwach alkalisch (0,3%). Damit diese Lösung nicht schimmelt, setzt man von einer alkoholischen 20%igen Thymollösung soviel hinzu, dass die Mischung 0,5% Thymol enthält. (Ewald u. Kühne.)

Um die Verdauung auf dem Objectträger vorzunehmen, kitte man auf demselben einen Glasstreifen an und lege auf denselben das Deckglas, so dass ein keilförmiger Raum entsteht, in dessen Winkel das zu verdauende Object gebracht wird. Hier ist es auch starker Vergrösserung zugängig. Den Objectträger stelle man in die feuchte Kammer, deren Boden mit gesättigter Salicylsäurelösung bedeckt ist. (Schirmer.)

Hornhautendothel.

Man isoliert dasselbe durch 10proc. Kochsalzlösung oder $^1/_3$ Alkohol. Die ganze Zellenschicht lösst sich leicht ab (bei den Vögeln), wenn man halb mit Wasser verdünnte Müller'sche

Flüssigkeit oder eine schwache Silbernitratlösung auf die Cornea (z. B. der Ente) einwirken lässt. Es bedarf dann nur einer Schwenkung der so behandelten Hornhaut in einem Schälchen mit Wasser, um das Endothelhäutchen in toto in Gestalt einer zusammenhängenden Schicht isoliert zu erhalten. (Smirnow.)

Behandelt man die Cornea mit Osmiumsäure und härtet darauf in 70—90proc. Alkohol oder legt man die Cornea direkt in Alkohol, so lässt sich die Descemet'sche Membran nebst ihrem Endothelbelage mittelst der Pincette isolieren. (Smirnow.)

Nuel injicierte zur Untersuchung des Endothels dem frisch getöteten Tiere (Kaninchen oder Vogel) nach Ablaufenlassen des Humor aqueus Ameisensäure (1—2 %) in die vordere Augenkammer. Das Auge wird dann enucleiert und in 1proc. Osmiumsäure gelegt (3—5 Minuten). Dann kann man die Cornea ausschneiden und sofort oder nach Carminfärbung untersuchen.

Nuel empfiehlt auch, das Auge einige Tage lang in der Hänsel'schen Flüssigkeit (1 % Chromsäure 25,0, concentr. Pikrinsäurelösung 10,0, Aq. dest. 65,0, Eisessig einige Tropfen) zu fixieren. Vor dem Ausschneiden wird die vordere Fläche der Cornea mit dem Rasiermesser abgetragen, um sie möglichst dünn zu machen. Untersuchung in Glycerin mit Picrocarminzusatz. (Nuel und Cornil.)

Zur Darstellung der **Zellgrenzen** kann man sich auch der Versilberungsmethode (Ranvier) bedienen. Uebertragung in eine ca. ½proc. wässerige Höllensteinlösung, bis die Stücke anfangen, undurchsichtig zu werden. Dann Uebertragen in reines, destilliertes Wasser oder 2proc. Essigsäurelösung und dem Sonnenlicht aussetzen, bis die Stücke sich bräunen. Auswaschen in destilliertem Wasser und Untersuchung in Glycerin oder Härtung in Alkohol von steigender Concentration. Zur Vermeidung des Nachdunkelns der Präparate wird eine 10proc. Lösung von unterschwefligsaurem Natron empfohlen, dann gut auswaschen mit destilliertem Wasser. Nachträgliche Färbung der Kerne (Haemotoxylin, Carmin) ist zulässig. Sie wird nach dem Behandeln mit Alkohol eingeschoben.

Die Zellgrenzen werden bei der Versilberung schwarz gefärbt.

Man kann die Zellgrenzen auch mit der Methylenblaumethode (s. dort) darstellen, indem man das Gewebe in eine 4proc. Methylenblau-Kochsalzlösung bringt (auf einige Minuten). Dann Fixieren mit picrinsaurem Ammoniak etc. (Dogiel.)

Nerven der Hornhaut.

Zur Darstellung der Hornhautnerven dienen folgende Methoden:

1. Goldmethoden.

Da dieselben sehr launenhaft sind, so ist es natürlich, dass es eine Unmasse von Recepten giebt, von denen eines wirksamer als das andere sein soll. In erster Linie sind hier die Goldmethoden anzuwenden, die schon bei der Darstellung der „Hornhautzellen" aufgezählt sind, da das Goldchlorid nicht nur ein spezifisches Färbungsmittel für die Cornealnerven, sondern auch für die Cornealzellen ist.

An Stelle des Goldchlorids kann man auch Goldchloridkalium (Hoyer) oder Goldchloridnatrium (Waldeyer) nehmen.

Hoyer empfiehlt zur Darstellung der Nerven der eigentlichen Cornealsubstanz die Cohnheim'sche Chlorgoldmethode, (cf. S. 340) für den intra-epithelialen Plexus das Hénoque-Klein'sche Verfahren. Letzteres besteht in folgendem: Das frische Auge (Kaninchen) kommt $^3/_4$—1 Stunde lang in eine Goldchloridlösung von 0,5 %, wird dann dem Lichte ausgesetzt, für 6—10 Stunden zum Auswaschen in destilliertes Wasser. Alsdann ist die ursprünglich strohgelbe Farbe in ein Grau übergegangen. Jetzt bringe man den Bulbus in ein Fläschchen, welches 5—10 ccm. einer nahezu gesättigten Lösung von Weinsäure enthält. Das Colorit ändert sich rasch in ein graues Violett. Nun übertrage man das Fläschchen in eine annähernd gleiche Menge auf 40—50° C. erwärmten Wassers. Es tritt eine lebhafte violettrötliche Färbung ein, welche beim Erkalten des Wassers einem unreinen, aber tiefen braunroten Kolorit weicht. Darauf, einige Stunden lang, folgt endlich neues Auswaschen in destilliertem Wasser.

Diese Methode wurde von Hoyer dadurch modifiziert, dass der nach 16—24 stündigem Aufenthalt in destilliertem Wasser sich graublau färbenden Hornhaut 1—2 Tropfen einer photographischen Hervorrufungsflüssigkeit, welche Pyrogallussäure enthält, auf $^1/_4$—$^1/_2$ Stunde zugesetzt wurde.

Anm. Einen photographischen „Entwickler" kann man sich auf folgende Weise herstellen: 30 g Tannin werden in 100 g Wasser gelöst, nach 1 oder 2 Tagen wird filtriert, zum Filtrat giebt man 30 g Pyrogallussäure, die in 100 ccm Wasser gelöst wird, und dazu noch 350 ccm Wasser, 100 ccm 85proc. Alkohol und 50 ccm Glycerin.

Ueber Lamellierung der Hornhäute nach der Vergoldung etc. vergleiche das unter „Hornhautzellen" Gesagte.

Anm. Von den Säugetieren gewinnt man besonders vom Meerschweinchen leicht gute Präparate. Beim Frosch gelingt die Vergoldung unter allen Umständen am leichtesten und sichersten. Für die Fische stellen sich der Goldbehandlung manche Schwierigkeiten entgegen.

2. Methylenblaumethode.

Hornhautnerven, mit der vitalen Methylenblaumethode dargestellt, sind den Chlorgoldpräparaten vorzuziehen, weil die Grundsubstanz und die Epithelzellen ungefärbt bleiben (die Hornhautzellen werden manchmal gefärbt). Ausserdem zeichnen sich diese Präparate durch grosse Durchsichtigkeit aus.

Bequemer und sicherer zum Erfolge führend ist die Färbung mit Methylenblau auf dem Objectträger. Die in toto ausgeschnittene Cornea wird nach Dogiel auf einen grösseren Objectträger oder in einem Uhrgläschen in einige Tropfen Humor aqueus gebracht, sodann werden 2—3 Tropfen einer $^1/_{16}$proc. Methylenblaulösung (in physiolog. Kochsalzlösung) auf die concave Hornhautoberfläche aufgeträpfelt. Der Gang der Nervenfärbung wird von Zeit zu Zeit unter dem Mikroskop mittelst schwacher Objective bei nach oben gewandter Vorderfläche verfolgt. Um das Austrocknen zu verhüten, setzt man hin und wieder einen Tropfen Farblösung hinzu. Nach ca. $1-1^1/_2$ Stunden ist eine maximale Nervenfärbung erfolgt. Die Cornea wird dann 18—20 Stunden lang mit picrinsauren Ammoniak fixiert und dann, mit der Epithelfläche nach oben, in verdünntes Glycerin eingeschlossen. Nach Ablauf eines Tages ist die Hornhaut gewöhnlich so durchsichtig geworden, dass die darin enthaltenden Nervenendkörperchen selbst mittelst starker Systeme untersucht werden können.

Um Schnittpräparate anzufertigen, ist es erforderlich, das Gewebe zunächst zu fixieren und zu härten. Dogiel empfiehlt als Fixierungsflüssigkeit die Flemming'sche Lösung (1 Vol. verdünnt mit 2—3 Vol. dest. Wasser). Nach mehrstündigem Einwirken dieser Flüssigkeit wird das Präparat ausgewaschen, in steigendem Alkohol gehärtet, geschnitten und mit Picrocarmin, Haematoxylin etc. gefärbt.

Will man in Paraffin oder Celloidin einbetten, so fixiere man mit molybdänsaurem Ammoniak (cf. „Methylenblaumethode“ S. 109).

Anm. Es giebt noch einige andere Methoden zur Darstellung der Hornhautnerven. So verwandte z. B. von Thanhoffer die Osmiumsäure 1 pCt., in welche der ganze Bulbus (Frosch) mit nach abwärts gerichteter Hornhaut für 5—10 Sekunden eingetaucht wurde. Dann Uebertragung in eine 1 proc. Silberlösung für 5—10 Minuten im Dunkeln. Hat die Hornhaut eine graubraune Färbung gewonnen, so bringt man sie in Kochsalzlösung oder

reines Wasser und exponiert sie dem Sonnenlichte, bis sie nach einigen Minuten ein dunkelkaffeebraunes Kolorit zeigt. Zur Untersuchung dient Glycerin.

Leber macht darauf aufmerksam, dass man durch Einstichs-Injectionen mit Alkanna-Terpentinöl höchst zierliche Präparate der Hornhautnerven erhalten kann (dieselben verlaufen vielfach in Saftröhren). Die Cornea des Frosches zeigt übrigens ohne Reagentien beim Verweilen in der feuchten Kammer schon ihre epitheliale Nervenausbreitung (Engelmann).

3. Ueber die Anwendung der Golgi'schen Methode cf. S. 96.

Die Sclera.

Die Sclera und die Corneascleralgrenze untersucht man am besten an Meridionalschnitten, die beliebig gefärbt werden.

Lederhäute, die **Knochen** oder **Kalk** enthalten, müssen entkalkt werden (cf. S. 41).

Die **Saftkanälchen** lassen sich durch Silberimprägnation leicht darstellen (cf. S. 134). Durch Färbung mit Haematoxylin lassen sich dann nachträglich noch die **Scleralzellen** innerhalb der Saftlücken deutlich machen.

Zur Darstellung der **Nerven** verwende man die Goldimprägnation (cf. S. 145), die Golgi-Cajal'sche Methode (cf. S. 100), die Methylenblaumethode (cf. S. 104) und die Färbung mit Osmiumsäure (Einlegen der Sclera in eine $^1/_{10}$proc. Osmiumsäurelösung je nach der Dicke 24—48 Stunden, dann durchsichtig machen in einer Mischung von Glycerin und Essigsäure).

Pigmentzellen finden sich reichlich in der Sclera der Pferde, der Rinder, der Meerschweinchen.

Die Zellgrenzen des **Endothelhäutchens** auf der inneren und äusseren Fläche der Sclera lassen sich durch die Silbermethode (cf. S. 144) deutlich machen.

Den **Schlemm'schen Kanal** kann man durch Injection von der vorderen Augenkammer aus füllen, dagegen niemals von der Art. ophthalmica oder von der V. cava superior aus (Waldeyer, Schwalbe). Als Injectionsmasse dienen: gelöstes Berliner Blau (allein oder mit Säurefuchsin gemischt), Alkannin-Terpentin, Asphalt-Chloroform, indigoschwefelsaures Natron, Eosin, Carmin, Zinnober, japanische Tusche, defibriniertes Blut. Die Injection wird vorgenommen entweder mit der Pravaz'schen Spritze oder mit der Waldeyer'schen Scheibenkanüle: „Dieselbe hat eine Länge von 53 mm und kann nahe bei ihrem oberen Ende durch einen Hahn abgeschlossen werden; unterhalb des Hahns ist das Rohr platt gehämmert und hat einen Durchmesser von 2,1 mm

Digitized by Google

im Lichten; es endet unten in eine elliptische Scheibe von 4,2 mm Durchmesser. Das obere Ende der Kanüle steckt in einem dünnen Gummischlauche von ca. $3^1/_2$ mm Durchmesser und $1^1/_2$ m Länge. In seinem Anfangsstück ist ein kleiner Glastrichter befestigt. Um die Scheibe der Kanüle in die Vorderkammer einzuführen, macht man mit dem Graefe'schen Schmalmesser, wie bei der Saemisch'schen Spaltung, in der Mitte der Cornea einen transversalen Schnitt von solcher Ausdehnung, dass die Scheibe bequem eingeführt werden kann und bei leichtem Anziehen der Hornhaut in verticaler Richtung die Wunde schliesst.“ (Guttmann).

Litteratur.

Altmann, R., Ueber die Verwertbarkeit der Corrosion in der mikroskop. Anatomie. Arch. f. mikrosk. Anat. Bd. 16. S. 486. 1879.

Armauer Hansen, Untersuch. über die entzündl. Veränderungen d. Hornhautkörper. Wiener med. Jahrb. 1871.

Arnold, J., Zur Kenntnis der Saftbahnen des Bindegewebes. Virchows Arch. f. pathol. Anat. Bd. 68. Heft 4, S. 501.

Arnold, J., Die Bindehaut der Hornhaut und der Greisenbogen, Heidelberg. 1860.

Berger, E., Beiträge zur Anatomie der Zonula Zinnii. Graef. Arch. f. Ophthalm. Bd. 28. 2. S. 49.

Cohnheim, J., Ueber die Endigungen der sensiblen Nerven in der Hornhaut der Säugetiere. Vorl. Mitteil. Centralbl. f. d. med. Wissensch. No. 26. p. 401. 1866.

Cohnheim, J., Ueber die Endigungen der sensiblen Nerven in der Hornhaut. Virchows Arch. f. pathol Anat. Bd. 34. 1867.

Dogiel, A. S., Eine neue Imprägnationsmethode des Gewebes mittelst Methylenblau. Arch. f. mikrosk. Anat. Bd. 33. 1889.

Dogiel, A. S., Die Nervenendkörperchen in der Cornea und Conjunctiva bulbi d. Menschen. Arch. f. mikrosk. Anat. Bd. 37. S. 602. 1891.

Eberth, Experim. Untersuch. über die Entzündung der Hornhaut. Untersuchung d. patholog. Instit. Zürich. Heft 2. 1874.

Engelmann, Th. W., Ueber die Hornhaut des Auges. Leipzig. 1867. 8°.

Ewald u. Kühne, Die Verdauung als histolog. Methode. Verhandl. des naturhist.-medic. Vereins zu Heidelberg. Bd. I. Heft 5. 1876.

Foà, P., Ueber die Beziehung der Blut- und Lymphgefässe zum Saftkanalsystem. Virchows Arch. f. pathol. Anat. Bd. 65. Heft 3.

Gruber, R., Ueber Hornhautcirculation. Verhandl. d. Gesellsch. deutscher Naturforscher. 66. Vers. Wien. Bd. II. S. 227. 1894.

Gutmann, G., Ueber die Lymphbahnen der Cornea. Arch. f. mikrosk. Anat. Bd. 32. S. 595. 1888.

Gutmann, G., Ueber die Natur des Schlemm'schen Kanals und seine Communication mit der vorderen Augenkammer. Graef. Arch. Bd. 41. 1 S. 28. 1895.

Haensell, P., Exper. Untersuch. über das Verhalten der Hornhautgrundsubstanz bei traumat. Keratitis. Graef. Arch. Bd. 27. 3. S. 76.

Hassloch, W., Untersuch. über d. feineren Bau d. Hornhaut. Archiv für Augen- und Ohrenheilkunde. VII. S. 9. 1878.

Heitzmann, C., The minute structure of the cornea. Mikroskope. Trenton. Vol. X. p. 321. 1890.

Heitzmann, C., La structure fine de la cornée. (Transl. from: Mikroskope). Journ. de microgr. Paris. XIV. p. 13. 1890.

Henle, Cannst. Jahresber. 1853. S. 26.

Henle, Handb. d. system. Anatomie. S. 606.

Hertwig, R., Ueber den Bau der Ctenophoren. Jen. Zeitschrift f. Nat. Bd. XIV. p. 313 u. 324.

Hosch, Fr., Ueber d. angebl. Contractilität der Knorpelzellen und Hornhautkörperchen. Pflügers Arch. f. d. ges. Physiologie. Bd. VII. S. 515. 1873.

Hosch, Fr.. Ehrlichs Methylenblaumethode und ihre Anwendung auf das Auge. Graef. Arch. Bd. 37. 3. S. 46.

Hoyer, H., Ueber d. Nerven der Hornhaut. Arch. f. mikroskop. Anatom. (herausgegeben von M. Schultze). Bd. IX.

Hyrtl, Handbuch der praktischen Zergliederungskunst. S. 403.

Klein. E., Note on a method of preparing the cornea. Quart. Journ. of micr. science. Vol. XXII. S. 34. 1877.

Königstein, L., Das Verhältnis d. Nerven zu d. Hornhautkörperchen. Sitz.-Ber. d. Wiener Akad. Bd. 71. Abth. 3. 1875.

Krückow u. Leber, Studien über d. Flüssigkeitswechsel im Auge. Graef. Arch. Bd. XX. 2. S. 205—248.

Kühne, W., Untersuch. über d. Protoplasma u. d. Contractilität. Leipzig. 1864.

Kühne, Kurze Anleitung z. Verwendung d. Verdauung in der Gewebs-Analyse. Untersuch aus d. physiolog. Institut der Universität Heidelberg. Bd. III. Heft 1 u. 2.

Langerhans, P., Ueber mehrschichtige Epithelien. Virch. Arch. f. path. Anat. Bd. 58. 1873.

Leber, Th., Znr Kenntnis d. Imprägnationsmethoden d. Hornhaut u. ähnlicher Gewebe. Graef. Arch. f. Ophthalm. Bd. 14. 3. S. 300 1868.

Leber, Th., Ueber die intercellularen Lücken d. vorderen Hornhautepithels etc. Graef. Arch. Bd. 24. 1. S. 252. 1878.

Löwit, Die Nerven der glatten Muskulatur. Wiener Sitz.-Ber. Bd. 71. 1875.

Merkel u. Orr, Das Auge des Neugeborenen etc. Anatom. Hefte 1. S. 284. 1892.

Merkel, Fr., Makroskop. Anat. d. Auges in Graefe-Saemisch. Bd. 1.

Michel u. Wagner, Physiolog.-chem. Untersuch. d. Auges. Graef. Arch. Bd. 32. 3.

Nuel u. Cornil, De l'endothélium de la chambre antérieure de l'oeil, particulièrement de celui de la cornée. Arch. d'Ophth. T.X. p. 309, und Arch. de Biologie. T.X. Fasc. 2. pg. 235. 1890.

Preiss, O., Das v. Recklinghausen'sche Saftlückensystem in der Membr. Descemet. Centralbl. f. d. med. Wiss S. 934. 1880.

Preiss, O., Die Lymphbahnen d. Membr. Descemet. und ihr Zusammenhang mit der Hornhaut. Virch. Arch. Bd. 87. S. 157.

Rachlmann, E., Zur Histologie der Cornea. Graef. Arch. f. Ophthalm. Bd. 23. 1. 1877.

Digitized by Google

Ranvier, Leçons d'anatomie générale. Terminaisons nervenses sensitives de la cornée. Paris. 1881.

v. Recklinghausen, F., Ueber Eiter- und Bindegewebskörperchen. Virch. Arch. Bd. 28. p. 157.

v. Recklinghausen, D., Die Lymphgefässe und ihre Beziehung z. Bindegewebe. Berlin. 1862. 8°.

v. Recklinghausen, Notiz über Silberimprägnation. Virch. Arch. Bd. 19. S. 451.

v. Recklinghausen, Ueber die Saftkanälchen der Hornhaut. Anatom. Anz. S. 612. 1888.

Rollett, A., Ueber d. Gefüge d. Substantia propria corneae. Sitz.-Ber. d. Wiener Akad. Bd. 33. S. 516. 1859.

Rollett, A., Ueber die Contractilität d. Hornhautkörperchen etc. Centralbl. f. d. med. Wissensch. Berlin. No. 13. 1871.

Rollett, A., Ueber die Hornhaut. Strickers Handbuch der Lehre von den Geweben. p. 1091.

Rossi, Sulla machia scleroticale di Larcher. Annali di Ottalm. XVIII. p. 5. 1889.

Sattler, E., Die Verwendung des Lapisstiftes zur Untersuchung der Epithelien. Arch. f. mikroskop. Anat. XXI. S. 672. 1882.

Schirmer, Histolog. u. histochem. Untersuch. über Kapselnarben etc. Graef. Arch. Bd. 35. 1.

Schultze, M., Ein heizbarer Objecttisch und seine Verwendung bei Untersuchungen des Blutes. Arch. f. mikrosk. Anat. Bd. I. 1865.

Schwalbe, G., Lehrbuch der Anatomie der Sinnorgane. 1887.

Schweigger-Seidel, Ueber die Grundsubstanz und die Zellen der Hornhaut des Auges. Berichte der mathem.-physik. Klasse d. Kgl. sächs. Gesellsch. d. Wissensch. 12. Dez. 1869.

Smirnow, A., Ueber die Zellen d. Descemet'schen Haut bei Vögeln. Internat. Monatsschrift f. Anat. u. Physiol. Bd. VII. S. 312. 1890.

Straub, M., Ligam. pertinat. u. Endigung d. Membr. Descemet. Graef. Arch Bd. 33. 3.

Straub, M., Die Lymphbahnen der Hornhaut. Arch. f. Anat. u. Physiol. (Anat. Abt.). Heft 4 u. 5. 1887.

Stricker u. Norris, Versuche über Hornhautentzündung. Studien aus d. Institut f. exper. Pathol. in Wien. Bd. I. 1870.

Tamamscheff, J., Ueber d. Membrana Demoursiana. Centralbl. f. d. med. Wissensch. No. 23. S. 353. 1869.

Tartuferi, F., Nouvelle imprégnation métallique de la cornée Anat. Anz. No. 18. S. 524. 1890.

Thin, G., On the lymphatic system of the cornea. Lancet. Febr. 1874.

Waldeyer, W., Mikroskop. Anat. d. Auges in Graefe-Saemisch. Bd. I.

Zwölftes Kapitel.

Uvealtractus.

Die **Schichten** der Iris, des Ciliarkörpers, der Chorioidea studiert man an Horizontalschnitten durch den Augapfel. Um genügend dünne Schnitte herstellen zu können, muss man den Uvealtractus von der Sclera loslösen. Eröffnet man den Bulbus, zieht die Retina unter Wasser ab und versucht man das Gleiche mit der Aderhaut zu thun, so bemerkt man, dass eine vollkommene **Isolierung** dieser Membran im Zusammenhang mit der Suprachorioidea nicht möglich ist. Die Suprachorioidea wird beim Loslösen zerrissen; den einen Teil davon sieht man auf der Aussenfläche der Chorioidea in Form von braun gefärbten Fetzen, die im Wasser flottieren; der andere Teil bleibt an der Sclera haften. Bei dem Loslösen werden nämlich die auf die Chorioidea übertretenden Gefässe und Nerven abgerissen und bleiben, Gewebsfetzen mit sich nehmend, entweder auf der Chorioideal- oder auf der Scleralseite hängen. Leichter gelingt dagegen eine vollständige Loslösung der Suprachorioidea von der eigentlichen Aderhaut, wenigstens im vorderen Abschnitt, nachdem der Bulbus einige Zeit in Müller'scher Flüssigkeit gelegen hat.

Beim Zerzupfen des flockigen Gewebes der Suprachorioidea sieht man **Pigmentzellen, elastische Fasernetze** und Kerne der **Endothelmembran.** Die Zellen der Endothelmembran (sowohl auf der Aussenseite der Chorioidea als auf der Innenseite der Sclera) kann man auch durch Behandeln mit Argentum nitricum darstellen.

Um am nicht injicierten Auge die **Gefässe der Chorioidea** darzustellen, lege man den von Fett und Muskeln sorgfältig gereinigten Bulbus auf einen kleinen Glastrichter, den man in eine niedrige Glasflasche gesteckt hat und trage vorsichtig, am Aequator beginnend, mit Scheere und Pincette die ganze Sclera oder nur einen Quadranten desselben vorne bis zur Ora serrata und hinten bis zur Opticuseintrittsstelle ab. Alle festeren, die Sclera mit der Chorioidea verbindenden Gefässe und Nerven müssen abgeschnitten werden; man hüte sich, sie abzureissen. Dann entferne man durch vorsichtiges Streichen mit einem in Wasser getauchten Pinsel die der Chorioidea noch anhaftenden Teile der Lamina suprachorioiden. Hierdurch wird der Verlauf der gröberen Gefässe vollkommen deutlich. Von injicierten

Augen erhält man sehr schöne Präparate, wenn man die Iris im Zusammenhange mit der Chorioidea lospräpariert und ein Flächenpräparat davon herstellt. Dnmit dasselbe ausgebreitet werden kann, versehe man die Chorioidea mit einigen Einschnitten.

Die **Glaslamelle** ist ohne Anwendung künstlicher Mittel untrennbar mit dem Stroma der Chorioidea verbunden. Lässt man aber auf die Aderhaut concentrierte Alkalien oder Säuren einwirken, so geht ein Teil des der Glashaut anhängenden Stromas langsam zu Grunde, und es gelingt auf diese Weise, Fetzen derselben zu erhalten. (Iwanoff u. Arnold).

Legt man die Chorioidea auf längere Zeit in eine 10proc. Kochsalzlösung, so tritt die faserige Structur der Glashaut deutlich hervor. (Iwanoff.)

Die **Drusen der Glaslamelle** sind hyaline Gebilde, denn sie färben sich intensiv mit Eosin, Picrocarmin, Säurefuchsin. Die Drusen werden weder durch Säuren noch durch Alkalien verändert, und sind weder in Aether, noch in Chloroform lösbar. Auch zeigen sie Amyloidreaction nicht. (Kerschbaumer.)

Die **Krystalle des Tapetums** der Raubtiere lassen sich durch Zerzupfen leicht isolieren; sie sind unlöslich in verdünnten Mineralsäuren, in kochendem Wasser, in Alkohol und Aether; löslich dagegen in Kalilauge, concentrierter Schwefelsäure und Salpetersäure. Jod färbt sie gelb, Jod und Schwefelsäure rot, Carmin-Ammoniak nur sehr langsam rot. (M. Schultze.)

Anm. Nur das „Tapetum cellulosnm" der Raubtiere, Robben und Spinnen enthält diese Krystalle; das „Tapetum fibrosum" der Wiederkäuer, Pferde, Elephanten, Cetaceen und Beuteltiere nicht.

Um den **vorderen Uvealtractus** mit der Linse zu isolieren, verfährt man nach Czermak folgendermassen: Die gehärteten Bulbi werden im Aequator halbiert und hierauf in ein mit Wachs ausgegossenes Schälchen gebracht, mit Nadeln die Sclera fixiert, und nun unter Wasser präpariert. Nimmt man nämlich die Retina und etwas Glaskörper zwischen eine Pincette und hält Sclera und Chorioidea mit einer anderen, so gelingt es, durch einen ganz leichten Zug den Glaskörper successiv vollständig rein abzuziehen; blos vor der Ora serrata bleibt eine 1—1,5 mm breite Zone mit Pigment des Orbiculus ciliaris in Form flacher Bogen haften. Nun fasst man die Chorioidea mit einer Pincette, geht mit einer Depressionsnadel oder Lanzette zwischen ihr und Sclera ein, trennt, was sehr leicht geht, den Ansatz des Ciliar-

Digitized by Google

muskels an der Sclera und das Ligamentum pertinatum, und erhält so den ganzen vorderen Uvealtractus mit der Linse.

Zum Studium des **Reliefs** der vorderen Irisfläche kann man sich handliche und dauerhafte Präparate verschaffen, wenn man die Iris in toto, ohne die Pigmentlage zu entfernen, zwischen zwei Objectträgern in Gelatine einbettet (cf. S. 17). Sehr zu empfehlen ist auch die Betrachtung der Irisoberfläche, der Ciliarfortsätze, der Zonula Zinnii mit dem stereoskopischen Mikroskop (Zeiss). Man legt die Präparate in eine Schale mit Wasser oder Formalinlösung und betrachtet sie bei auffallendem Licht. Auch getrocknete Präparate (cf. S. 15) geben schöne Bilder. Die Contouren treten ebenso plastisch hervor, wie bei der Untersuchung des lebenden Auges mit der Zehender-Westhien'schen binokularen Lupe.

Für die ersten Untersuchungen des Reliefs eignet sich (nach Fuchs) die braune Iris besser als die blaue oder graue. Bei letzterer findet man sich infolge der vielen sichtbaren Details anfangs schwer zurecht.

Um die Pupille im Zustand der **Mydriasis** oder **Miosis** fixieren zu können, hat Müller die erwärmte concentr. Sublimatlösung empfohlen (cf. S. 29). Heine macht aber darauf aufmerksam, dass das Sublimat und ebenso das Formol auf den Ciliarmuskel reizend wirken und deshalb nicht als indifferente gute Fixierungsmittel angesehen werden dürfen. Er empfiehlt dafür die Flemming'sche Lösung, 24 Stunden bei 40° C. im Brütofen einwirkend.

Den **Ciliarkörper** untersuche man an feinen Schnitten eines mit Carminleim injicierten und gehärteten Auges. Am besten eignen sich albinotische Kaninchenaugen. Pigmentierte Augen müssen entfärbt werden (s. S. 157).

Zur Untersuchung des **Ciliarmuskels** färbe man mit Picrokarmin, oder fixiere in Chlorpalladium mit nachfolgender Carminfärbung. Nach Flemming kann man die mit Chlorpalladium behandelten Muskelfasern hinterher durch eine 12—24 stündige Einwirkung von 30—40 proc. Kalilauge noch isolieren.

Das **Endothel auf der vorderen Irisfläche** versilbere man auf folgende Weise: Man durchtrennt an einem möglichst frischen Auge die Sclera ringsum hinter dem Ciliarkörper. Dann zieht man den vorderen Teil der Sclera samt der Hornhaut vom Bulbus ab, so dass die Iris vollständig bloss liegt. Dieselbe wird nun, nach vorherigem Abspülen mit destilliertem Wasser, durch Auf-

träufeln von 1proc. Silberlösung gefärbt. Nach leichter Härtung in schwachem Alkohol wird die Iris ringsum von ihrer Insertion abgetrennt und dann die Pigmentlage abgepinselt. Hierauf wird die Iris, nach vollständiger Wasserentziehung, in toto, mit der Vorderfläche nach oben, in Damarlack eingebettet. Man kann zu diesen Präparaten sowohl braune als blaue Irides verwenden (Fuchs).

Die beiden Lagen der **retinalen Pigmentschicht** erkennt man deutlich nur im Auge des Embryo (und zuweilen selbst noch beim neugeborenen Kinde), sowie im albinotischen Auge.

Zum Nachweis eines **Dilatator pupillae** wird von Juler und Gabriélidès die Griffith'sche Entfärbungsmethode empfohlen. Dieselbe besteht in folgendem:

1. Fixation in Müller'scher Flüssigkeit. Herausschneiden eines Stückes der Ciliargegend. Auswaschen 24 Stunden lang in fliessendem Wasser.
2. Uebertragung in die Entfärbungsflüssigkeit:

   Kal. chlorat. 1.0,
   conc. Acid. hydrochlor. 2.0,
   Aq. dest. 300.0.

   Die Mischung muss von Zeit zu Zeit aufgeschüttelt werden und im Dunkeln stehen (48 Stunden).
3. Auswaschen in fliessendem Wasser (24 Stunden).
4. Alkohol von steigender Concentration (50-, 70-, 90-proc.) (3 Tage).
5. Fliessendes Wasser (24 Stunden).
6. Eintauchen in Gummi und Schneiden mit dem Gefriermikrotom.
7. Entfernen des Gummis aus den Schnitten durch Wasser und Färben in wässeriger Eosinlösung ($^1/_2$ Stunde).
8. Destilliertes Wasser. Differenzieren in 5proc. Salzsäurelösung einen Augenblick.
9. Auswaschen in destilliertem Wasser.
10. Nachfärben in Ehrlich's Haematoxylin.
11. Entwässern in Alkohol.
12. Aufhellung durch Nelkenöl, dem eine Spur Eosin zugesetzt ist.
13. Canadabalsam.

Sind die Schnitte überfärbt, so Behandlung derselben mit absolutem Alkohol längere Zeit. Statt des Haematoxylins kann man auch Saffranin zur Färbung benutzen. Die Entfärbung kann auch an den Schnitten vorgenommen werden. Beschleunigt wird

sie bei ganzen Stücken, wenn man die Entfärbungsflüssigkeit nach Gabriélidès folgendermassen modificiert:

Chlorsaures Kali	1,0,
Acid. hydrochlor.	3,0,
Aq. dest.	150,0.

Nerven der Iris.

1. Chlorgoldmethode (cf. S. 145). Am besten nehme man Vögel und albinotische Kaninchen. Sonst muss die Pigmentlage an der hinteren Fläche mit physiologischer Kochsalzlösung abgepinselt werden. Pause empfiehlt die Iris 7—12 Stunden nach dem Tode in der mit Essigsäure ganz schwach angesäuerten Goldlösung (5‰) auszubreiten und ½ Stunde darin zu lassen. Dann wird das Präparat in mit Essigsäure angesäuertem Wasser der Reduction durch das Tageslicht ausgesetzt. Die brauchbaren Präparate markieren sich schon dem blossen Auge dadurch, dass sie nicht einen roten, sondern bläulichen Farbenton annehmen. Nach 24—36 Stunden ist die Reduction beendet. Das Goldchlorid färbt die Nerven, ohne Rücksicht auf ihren Markgehalt, und zugleich auch die Ganglienzellen.

2. Osmiumsäure. Bei der Präparation hat man darauf zu achten, dass das hintere Pigment möglichst gut abgepinselt wird. Hat die Iris in Osmiumsäure gelegen, dann haftet die Pigmentschicht so fest an, dass sie sich selbst mit der Nadel schwer abkratzen lässt. Ferner unterlasse man es nicht, die Membran sorgfältig auszubreiten; bei der Eigenschaft der Osmiumsäure, das Gewebe zur Schrumpfung zu bringen, legt sich das Präparat leicht in Falten, die ein allseitiges Eindringen der Flüssigkeit erschweren. Man verhindert dies am einfachsten, wenn man den ganzen vorderen Bulbusabschnitt in die Lösung bringt. Das Präparat bleibt etwa ½ Stunde lang in einer 1 proc. Lösung von Osmiumsäure im Dunkeln. Dann Auswaschen und Entwässern. Anstatt der Osmiumsäurelösung empfiehlt Gehberg nach 5—6 stündiger Einwirkung einer 1 proc. Essigsäure die Uvea den Dämpfen der Osmiumsäure auszusetzen.

Die Osmiumsäure kann man unmittelbar nach dem Tode des Tieres anwenden; nur die markhaltigen Fasern in der Iris des Menschen scheinen nicht gut frisch auf das Mittel zu reagieren, Ungefähr 6—12 Stunden p. m. scheint die zweckmässigste Zeit zum Einlegen zu sein. (Pause).

Bei stark pigmentierter Iris kann man nach der Osmiumfärbung das Pigment mit Chlor bleichen. Das in der Markscheide

abgelagerte Osmium wird von einer 4—6 stündigen Einwirkung gewöhnlichen Chlorwassers nicht wesentlich angegriffen, während das Pigment sich soweit aufhellt, dass man gröbere Nervenverzweigungen gut verfolgen kann. (Pause).

Anm. Der Gehalt der Iris an markhaltigen Nervenfasern ist bei den verschiedenen Tierklassen sehr verschieden. Nach Pause sind dieselben relativ am zahlreichsten bei der Vogeliris, dann folgen in absteigender Ordnung: Ziege, Schwein, Schaaf, Rind, Kaninchen, Mensch.

3) Methylenblaumethode (cf. S. 104). Bei der Färbung auf dem Objectträger tingieren sich auch in störender Weise die Bindegewebszellen. Für das Corpus ciliare speziell empfiehlt Agababow eine Methylenblaulösung im Verhältniss 1 : 5000.

4) Methode von Ramón y Cajal (cf. S. 100).

Augenpigment.

Das Chorioidealpigment und das retinale Pigment soll der Bequemlichkeit wegen an dieser Stelle zusammen behandelt werden.

Die Pigmentmembran der Retina lässt sich niemals im Ganzen abziehen, sondern stets gelingt es nur, besonders leicht etwas länger nach dem Tode, sie in Fetzen zu isolieren. Trennt man die Aderhaut und die Netzhaut von einander, so bleibt die Pigmentmembran fast immer auf der ersteren haften.

Bei Kindern ist die Pigmentmembran dicker und kräftiger entwickelt. Auf der Rückseite der Iris ist sie meist so stark, dass sie sich durch Maceration als ganze Membran isolieren lässt. Dazu genügt einfaches Liegenlassen in Müller'scher Flüssigkeit. Das Pigment blättert sich dann ab und kann bis auf wenige Reste weggepinselt werden.

Anm. In der kindlichen Iris kommt bis auf einige von der Pigmentlamelle ausgehenden Pigmentballen kein Pigment vor. (Merkel und Orr.). Ely hat auch bei Negerkindern blaue Augen gefunden. Auch in der kindlichen Chorioidea findet sich nur wenig Pigment in der Umgebung des Sehnerven. Nach Rieke tritt das Pigment in der Aderhaut frühestens im 7. Foetalmonat auf, oft aber sehr viel später.

Um die **Pigmentkörnchen** des **Pigmentepithels** zu studieren, entferne man vorsichtig die Netzhaut, und pinsele das Pigmentepithel mit einem in physiologischer Kochsalzlösung angefeuchteten Pinsel ab. Untersuchung mit Oelimmersion.

Flächenpräparate und Querschnitte fertige man an, indem man den Bulbus einige Zeit in Müller'sche Flüssigkeit legt und dann die Pigmentmembran abzieht.

Zur Untersuchung des **Chorioidealpigments** zerzupfe man die Chorioidea, oder löse sie ab, nachdem sie einige Zeit in Müller'scher

Flüssigkeit gelegen hat. Nach Aufhellung in verdünnter Essigsäure kann man sie dann zu Flächenpräparaten benutzen.

Zur **Reindarstellung des Augenpigmentes** unterwarf Mays die Augen von einigen hundert Hühnern, welche durch Aequatorialschnitt zerspalten, mit Alkohol und Aether vollständig erschöpft und unter Aether aufbewahrt waren, der Pancreasverdauung (cf. S. 143). Das Pigment wurde dann durch Gaze abfiltriert, einige Male mit Wasser abgewaschen, und zur Entfernung der Nucleine verdünnte Natronlauge angewendet.

Entfärbungsmittel für Augenpigmente. Da uns das dunkle Augenpigment in vielen Fällen den Einblick in die Structur des Objectes verwehrt, so ist es nötig, dasselbe ohne Zerstörung der Gewebsstructur zu entfernen.

Das Pigment der Chorioidea und des Ciliarkörpers entfärbt sich leichter als das der Iris, und in dieser wieder das der vorderen Pigmentschicht leichter als das der hinteren. (Müller).

Folgende Entfärbungsmittel kommen in Betracht:

1. Das Chlor. Man verwendet es in drei Formen:
   a) als Chlorwasser. Dieses bleicht ziemlich langsam. Es muss täglich gewechselt werden.
   b) als Javellauge (Eau de Javel):

Natr. carbon.	
Calcar. chlorat. āā.	12,5
Aq. dest.	100,0

Bei dicken Schnitten nehme man die unverdünnte Lauge und lasse sie 10—30 Minuten lang einwirken. Namentlich zu empfehlen für injicierte (mit Schellack) Augen. Bei dünneren Schnitten muss die Lösung mit $^1/_2$—1 Volumen Wasser verdünnt werden. Werden die Schnitte gut ausgewaschen (24 Stunden), so können dieselben nach den gebräuchlichen Methoden weiter behandelt werden. Bei dieser Bearbeitung wird das Celloidin nicht nur nicht zerstört, sondern soll auch dem Gewebe eine merkwürdige Widerstandsfähigkeit gegen diese ätzende Flüssigkeit verleihen. (Bellarminow).

   c) als Chlordampf. Man bringt die Objecte in ein mit Alkohol gefülltes Glas, auf dessen Boden sich Krystalle von Kali chloricum befinden. Es wird nun Salzsäure (bis 1 pCt.) hinzugefügt und das Glas gut verschlossen. Wie bei allen Bleichungsprozessen mit Chlor ist auch hier eine genaue Ueberwachung nötig. [Das nascierende Chlor kann nun auch als Bleichungsmittel für zu

dunkel gewordene Osmiumsäurepräparate verwenden. (P. Mayer).]

2. Das Wasserstoffsuperoxyd (in dunkler Flasche aufzubewahren). Dasselbe ist ein vorzügliches und schonendes Bleichungsmittel, namentlich wenn man es im Dunkeln einwirken lässt. Es bleicht dann allerdings nur sehr langsam. Schnitte von Augen, die mit Carmin oder Berlinerblau injiciert sind, müssen Tage bis Wochen lang in der unverdünnten Lösung liegen bleiben, bis das Pigment genügend entfärbt ist. Dabei werden die Präparate aber gar nicht angegriffen, und der injicierte Farbstoff hält sich vorzüglich. Viel schneller, aber weniger schonend, erfolgt die Bleichung, wenn man die Präparate dem direkten Sonnenlicht aussetzt, wie es Müller vorgeschlagen hat. In 2—3 Tagen sind dann die Präparate gewöhnlich entfärbt, die Injectionsmasse leidet aber oft darunter. Nach der Bleichung bringt man die Schnitte in Alkohol. Hierin dürfen sie aber nicht zu lange bleiben, weil sie sonst brüchig werden und bei der nachfolgenden Färbung und Bearbeitung zerfallen. Man bearbeite sie deshalb sofort weiter bis zur Einbettung in Canadabalsam.

3. Fick empfiehlt als Entfärbungsmittel eine gesättigte Lösung von Kaliumbichromat mit Zusatz von einem Dritteile verdünnter Schwefelsäure. In kalter Lösung Dauer der Entfärbung $^3/_4$ Stunden, in erwärmter binnen wenigen Minuten.

4. Griffith'sche Entfärbungsmethode. (cf. S. 154).

Anm. 1. Das fetthaltige Pigment in der Vogeliris schwindet nach Behandlung mit Aether, das guaninhaltige nicht. Beide kommen neben einander vor. (Leydig).

Anm. 2. Zur Entfernung des Pigmentes aus den Augen wirbelloser Tiere dient die Grenacher'sche Flüssigkeit: Glycerin 1.0, Alkohol (80 pCt.) 2.0, reine Salzsäure 2—3 pCt. Sorgfältige Ueberwachung des Entfärbungsvorganges ist nötig. Ist das Pigment gelöst, so entferne man das Präparat (Schnitte oder ganze Organe) sofort und spüle es in 80 procentigem Alkohol sorgfältig ab.

Für alle Objecte, die ein säurebeständiges Pigment haben, empfiehlt Rawitz die alkoholische Natronlauge. Ganze Organe oder Schnitte werden in etwa 15—20 ccm Alkohol von 96 pCt. gebracht, dem 3—9 Tropfen offizineller Natronlauge zugefügt sind. Nach der Entfärbung wird sofort in neutralen Alkohol von 96 pCt. übergeführt.

Litteratur.

Agababow, A. Ueber d. Nervenendignngen im corp. ciliare etc. Intern. Monatsschrift f. Anatom. und Physiologie. Bd. 14. 1897.

Bellarminow, Schellackinjection, angewandt auf Augengefässe. Anat. Anz. Jahrg. III. S. 648. 1888.

Czermak, Zur Zonulafrage. Graef. Arch. Bd. 31. 1. S. 114.

Fick, A. E., Ueber Entfärben des Pigmentepithels der Netzhaut. Centralblatt f. Physiol. Heft 19. 1895.

Fuchs, Beiträge z. normalen Anatomie der menschlichen Iris. Graf. Arch. Bd. 31. 3.

Gabriélidès, A., Embryogénie et anatomie comparée de l'angle de la chambre antérieure chez le poulet et chez l'homme. Arch. d'Ophth. I. XV. p. 176. 1895.

Gehberg, A., Ueber die Nerven der Iris und des Ciliarkörpers bei Vögeln. Internat. Monatsschrift f. Anat. u. Histol. 1 Heft. S. 7. 1884.

Heine, L., Physiolog.-anat. Untersuch. über d. Accommodation d. Vogelauges. Graef. Arch. Bd. 45. 3. 1898.

Juler, H., An Contribution to the anatomy and physiology of the iris. Transact. of the VIII. Intern. ophth. Congr. Edinburg. p. 67. 1894.

Iwanoff, Tunica vasculosa. Strickers Handb. d. Lehre von den Geweben.

Iwanoff u. Arnold, Makroskop. Anat. d. Uvealtractus u. der Linse. Graefe-Saemisch. Bd. I.

Kerschbaumer, R, Ueber Altersveränderungen der Uvea. II. Graef. Arch. Bd. 38. 1. S. 135.

Leydig, F., Pigmente der Hautdecke u. der Iris. Verhandl d. physik. medic. Gesellsch z. Würzburg. N. F. Bd. 22. No. 9. S. 25. 1888.

Mayer, P., Ueber die in der zoolog. Station zu Neapel gebräuchlichen Methoden z. mikroskop. Untersuchung. Mitt. Zoolog. Stat. Neapel. Bd. II. 1881.

Mays, K., Ueber das braune Pigment d. Augen. Untersuch. a. d. Heidelb. physiol. Instit. II. S. 324. 1878.

Merkel, Makroskop. Anat. d. Auges. Graefe-Saem. Bd. I.

Merkel, D., Muskulatur d. menschlichen Iris. Gratulationsschrift. Rostock.

Merkel u. Orr, D. Auge der Neugeborenen etc. Anat. Hefte. Bd. I. S. 289. 1892.

Müller, L., Ueber Entfärbung des Pigmentes in mikroskop. Schnitten etc. Wiener klin. Wochenschrift. No. 4. 1895.

Pause, C. H., Ueber die Nerven d Iris. Graef. Arch. Bd. 22. 3. S. 1.

Rieke, A., Ueber Formen u. Entwickelung der Pigmentzellen in der Chorioidea. Graef. Arch. Bd. 37. I. S. 63.

Scherl, J, Einige Untersuch. über das Pigment d. Auges. Graef. Arch. Bd. 39. 2. S. 140.

Schultze, M., Ueber das Tapetum in der Choroides des Auges d. Raubtiere. Sitz.-Ber. d. niederrhein. Gesellsch. f. Natur- u. Heilkunde. Nachtrag z. Bericht über die Sitz. v. 27. Nov. 1871.

Dreizehntes Kapitel.

Die Retina.

Eröffnet man ein belichtetes, menschliches Auge unmittelbar nach der Enucleation, so giebt die Retina ihre Anwesenheit nur durch die in ihr enthaltenen Blutgefässe, die frei über der Pigmentmembran zu schweben scheinen, und durch die braunrote Farbe der Macula lutea kund. Sie selbst ist, namentlich an der Ora serrata, so durchsichtig, dass man sie so gut wie garnicht sieht. Sehr bald nach dem Tode aber fängt die Netzhaut an sich zu trüben. Sie wird zuerst weniger durchscheinend und schliesslich so opak, dass die unterliegende Pigmentmembran nicht mehr zu sehen ist. Die Macula lutea nimmt dann eine strohgelbe Farbe an. (Schmidt-Rimpler erklärt dies dadurch, dass bei der allmählich post mortem eintretenden Trübung der Retina die gelbe Eigenfarbe der Macula stärker hervortritt, da in Wirklichkeit die Elemente derselben gelb gefärbt sind. Die dunkelbraunrote Färbung ist aber dadurch zu erklären, dass die vorhandene gelbe Färbung bei durchsichtiger Retina dem durchschimmernden Pigment eine dunklere Nuancierung verleiht.)

Am längsten hält sich die Pars ciliaris durchsichtig, was sowohl von ihrer geringen Mächtigkeit, als auch von dem Fehlen der so vergänglichen und gerinnungsfähigen Nervenelemente herrührt.

Ganz besonders wenig resistent gegen die Einflüsse der Verwesung zeigt sich die Macula lutea. Wenn die übrige Netzhaut noch völlig intact erscheint, so treten hier schon die als Plicae centrales bekannten Falten auf. Diese Falten sind auch bei Neugeborenen als Leichenerscheinung anzusprechen[1]) (Dickmann). Sie scheinen allerdings an keinem Auge ganz zu fehlen, auch wenn dasselbe möglichst frisch in die beste Fixierungsflüssigkeit kommt. Sie werden um so ausgeprägter, je später das Auge in die Flüssigkeit kommt. Auch im Affenauge habe ich dieselben gefunden. Auch das an Stelle der Fovea entstehende Foramen centrale verdankt seine Entstehung der raschen Zerstörung der Netzhaut.

Sehr kurze Zeit nach dem Tode oder durch Behandlung mit den meisten scheinbar indifferenten Flüssigkeiten, namentlich aber mit Wasser, beginnen die Aussenglieder der Stäbchen und

[1]) Minot, Krischewsky, Lange halten sie bei Embryonen und Neugeborenen für physiologisch.

noch leichter die der Zapfen zerstört zu werden. Sie lösen sich von den Innengliedern, schwimmen frei in der Zusatzflüssigkeit, biegen sich, bekommen knotige Anschwellungen, hirtenstabförmige Krümmungen an ihrem Ende, lassen Myelin ähnliche Tropfen austreten und rollen sich auch wohl kreisförmig zusammen. An Netzhäuten von Tieren mit grösseren Stäbchen kann man den Zerfall derselben in kreisrunde Plättchen deutlich beobachten, die leicht auseinander fallen. (Krause.)

Je mehr Zeit nach dem Tode verstreicht, um so geringer wird die Consistenz der Netzhaut. Schliesslich zerfliesst dieselbe ganz von selbst. Lässt man dieselbe dabei in Wasser liegen, so entwickelt sich ein Geruch nach Trimethylamin, der um so stärker wird, je länger die Lösung steht. Es bildet sich ein Zersetzungsprodukt des in der Netzhaut vorhandenen Cholins. (Michel und Wagner.)

Um diese so wenig resistente Membran in ihrem wunderbaren Aufbau kennen zu lernen, können wir sie natürlich nicht im Zusammenhange mit den übrigen Schichten des Bulbus untersuchen, sondern wir müssen dieselbe vorsichtig aus dem Augapfel zu isolieren trachten. Ein Durchschnitt durch den ganzen Bulbus giebt uns wohl ein Uebersichtsbild über die verschiedenen die Retina zusammensetzenden Elemente, aber feinere Details sind daran nicht zu erkennen, schon deshalb, weil die Schnitte viel zu dick ausfallen.

I. Wollen wir die Netzhaut ganz **frisch** an **Flächenpräparaten** untersuchen, wie es z. B. für das Mosaik der Stäbchen und Zapfen zu empfehlen ist, so verfahren wir folgendermassen: Der Augapfel wird im Niveau des Ciliarkörpers mittels Rasiermessers und Scheere vorsichtig in zwei Hälften zerschnitten. Aus der hinteren Hälfte entfernt man dann unter physiologischer Kochsalzlösung in schonendster Weise den Glaskörper so weit als möglich und zerlegt diesen Abschnitt mittels einer Scheere in meridionaler Richtung in 3—4 Segmente, von denen ein jedes einen Teil der Retina ihrer ganzen Länge nach, von der Ora serrata bis zur Eintrittsstelle des Opticus enthält.

Will man die Retina gänzlich unversehrt erhalten, was wegen der festen Verbindung derselben mit dem Sehnerven seine Schwierigkeit hat, so schneidet man, bevor man den Bulbus eröffnet, mit einer gegen die Fläche gebogenen Augenscheere den Sehnerven möglichst tief bis auf die Chorioidea heraus. Die Scheere ist dabei mit ihrer convexen Seite sanft gegen den Bulbus zu

drücken. Schwieriger ist es, am geöffneten Auge die Anheftung der Netzhaut an den N. opticus zu lösen, indem man mit der gekrümmten Scheere den Opticus an der Durchtrittsstelle durch die Sclera durchschneidet. Kommt es auf ein kleines Loch an der Stelle des Sehnerveneintrittes nicht an, so kann man in sehr bequemer Weise die ganze Retina dadurch loslösen, dass man mit Hülfe eines kleinen Locheisens von der Retinalseite aus den Opticuseintritt herausdrückt.

Bei dem Abpräparieren der Netzhaut haben wir noch auf einen Umstand zu achten, auf den Boll und Kühne zuerst aufmerksam gemacht haben. Diese Forscher haben bekanntlich gefunden, dass das in der Stäbchenschicht des Frosches verteilte Retinalpigment nicht ortsbeständig ist, sondern wandert und sich je nach den verschiedenen **Beleuchtungsverhältnissen** der Retina ganz verschieden verhält. Dadurch gestaltet sich die Präparation der Retina unter den verschiedenen physiologischen Verhältnissen durchaus verschieden. Bei Augen, die einige Zeit lang, vor Licht geschützt, im Dunkeln aufbewahrt waren, löst sich die Retina stets leicht als eine continuirliche Membran rein von dem retinalen Pigment ab und zeigt sich bei der mikroskopischen Untersuchung fast völlig pigmentfrei. Noch viel mehr ist dies der Fall, wenn die Retina im roten Licht verweilt hat, weniger, wenn im gelben. Dagegen geht bei der durch das Tageslicht oder durch grünes, blaues und violettes Licht entfärbten Retina die Präparation lange nicht so glatt von Statten. Die Retina zerreisst gewöhnlich in mehrere Fetzen, denen dann grössere oder geringere Mengen retinalen Pigmentes untrennbar anzuhaften pflegen. Bei der mikroskopischen Untersuchung an gehärteten Augen zeigt sich dann, dass bei Dunkelfröschen die Zwischenräume zwischen den Stäbchen völlig pigmentfrei sind, während bei Lichtfröschen dagegen dichte braune Pigmentschnüre bis an die Basis der Stäbchen und der Membrana limitans externa heranreichen.

Bei Säugetieren und Vögeln sind diese auffälligen Erscheinungen des Haftens und Loslassens der Epithelschicht nicht zu bemerken. Nur an der Macula lutea ist die Pigmentmembran inniger mit der Netzhaut verbunden, und die Ausläufer der Pigmentzellen reissen lieber von den Kuppen desselben ab, als dass sie zwischen den Aussengliedern der Sehzellen herausgleiten.

Gegebenen Falles werden wir also vor der Präparation der Retina das Tier einige Zeit ($^1/_4$—$^1/_2$ Stunde) ins Dunkle setzen und die Augen in der Dunkelheit, resp. bei künstlicher Beleuchtung (cf. Sehpurpur) enucleiren.

Hat man die Retina auf die eine oder die andere Weise vorsichtig abgelöst, so bringe man Stückchen davon mit der chorioidealen Seite auf ein Deckgläschen und lege dieses auf einen hohlgeschliffenen Objectträger, eventuell mit Zusatz von etwas Glaskörper.

Bei dem Betrachten der Retina von der Chorioidealseite aus zum Studium der Stäbchen und Zapfen müssen wir daran denken, dass die Zapfenquerschnitte in dem Falle nicht sicher erkannt werden können, wenn die Aussenglieder der Stäbchen relativ stark entwickelt resp. sehr lang sind, wie dieses z. B. bei den nächtlichen Tieren der Fall ist, namentlich bei der Eule, Maus und dem Aal. (Krause.)

Um die Retina für diese Untersuchungsmethode etwas resistenter zu machen, kann man sie auch kurze Zeit (etwa zehn Minuten) mit einer fixierenden Flüssigkeit, etwa Formol (10 pCt.) oder Osmiumsäure ($^1/_2$ pCt.) behandeln. Eine derartig behandelte Vogelnetzhaut z. B. hält sich in der feuchten Kammer des hohlgeschliffenen Objectträgers 2—3 Tage ohne wesentliche Veränderung und gestattet auf bequeme Weise das Studium der farbigen Oelkugeln.

II. Zum Zwecke des topographischen Studiums der Netzhaut eignen sich am besten die **Querschnitte.** Es kommt hierbei vor allem darauf an, die Netzhautelemente gut zu fixieren. Es genügt nicht, den Bulbus einfach in die Fixierungsflüssigkeit zu legen, denn dann sind die zarten Retinalgebilde gewöhnlich schon zerstört, bevor noch die Fixierungsflüssigkeit zu ihnen gedrungen ist, die Netzhaut legt sich in Falten, oder es kommt auch vor, dass der ganze Bulbus an einer Stelle nach innen eingeknickt wird. Um dieses zu vermeiden, spritzt man entweder etwas von der Fixierungsflüssigkeit mittelst der Pravaz'schen Spritze in den Glaskörper (cf. S. 39) oder man halbiert das Auge durch einen Frontalschnitt, entfernt den Glaskörper aus der hinteren Hälfte und legt nun die hohle Halbkugel in die Fixierungsflüssigkeit.

Als Fixierungsmittel für die Retina der Vertebraten sind zu empfehlen namentlich: das Formol, die Salpetersäure, die Osmiumsäure in ihren verschiedenen Formen, das Sublimat und die Picrinsäure. Bei Wirbellosen kann die Salpetersäure nicht angewendet werden, weil sie das Pigment auflöst.

Zur Entfernung des dichten Pigmentmantels der Netzhaut der Evertebraten dienen die S. 158 angeführten Methoden.

Nachdem die Retina genügend fixiert, ausgewaschen und in Alkohol gehärtet ist, kann man sie in Paraffin oder in Celloidin einschliessen. Im ersteren Falle bringt man sie (immer noch im Zusammenhang mit der hinteren Bulbushälfte) aus dem absoluten Alkohol nach den im Kap. VIII. angeführten Grundsätzen in Chloroform, im zweiten Falle in Alkohol-Aether, entfernt dann die Sclera und Chorioidea oder nur die erstere, und bettet schliesslich in Celloidin oder Paraffin ein.

Will man die in mancher Hinsicht bedenklich erscheinende Behandlung mit den vielen Chemikalien vermeiden, so schneide man entweder die ganz frische Retina mit dem Rasiermesser (cfr. S. 56), oder man zerhacke die fixierten Netzhäute nach M. Schultze's Vorgange in wenig Flüssigkeit auf dem Objectträger mit einem scharfen Rasiermesser. Zu diesem Zwecke bringt man ein kleines Netzhautstückchen (2 mm lang, 1 mm breit) in etwas physiologischer Kochsalzlösung auf den Objectträger. Man nehme nur soviel Flüssigkeit, dass das Netzhautstückchen fest am Objectträger ankleben kann. Dann versuche man mit einem sehr scharfen Rasiermesser, indem man vertical hackt, Profilschnitte zu erhalten, was mit einiger Uebung leicht gelingt. Die Schnitte werden in reinem Glycerin untersucht und lassen sich darin gut conservieren. Die Methode hat den Nachteil, dass man nur kurze Schnitzelchen bekommt und dass man sich der Färbungen dabei nicht bedienen kann. (van Genderen Stort.)

Um die Verwendung des starken Alkohols auszuschliessen, hat Naumoff noch folgende Methode angegeben: Die fixierte und ausgewaschene Netzhaut wird mit Ammoniak-Carmin oder Nigrosin gefärbt, ausgewaschen und kommt dann auf 12 Stunden in ein Gemisch von gleichen Teilen Mucilago gummi arab. und Glycerin. Hierauf wird sie in 85procent. Alkohol gebracht, verbleibt darin 8 Stunden und wird dann zwischen zwei Scheiben von Eidamer Käse fixiert. (Der Käse wird so vorbereitet, dass man ihn in Scheiben schneidet, und in 95 prozent. Alkohol auf den Wärmeofen stellt. Jeden dritten Tag ist der Alkohol zu wechseln. Der Käse wird dabei weiss, hart und homogen. Dann legt man ihn in 85procent. oder in 90procent. Alkohol (in 95procent. wird er sehr hart). Schneiden mit befeuchtetem (Alkohol 85 pCt.) Messer. Einbetten in Glycerin).

Wozu diese umständliche Einklemmung zwischen den Käsescheiben gut sein soll, vermag Verfasser nicht einzusehen. Klemmleber wird wohl dasselbe leisten.

Bei der Anfertigung von Querschnitten durch die Retina achte man darauf, dass dieselben genau senkrecht zur Ebene der Retina stehen. Man erkennt dies leicht an dem Verlauf der radialen Stützfasern, der in seiner ganzen Länge zu überblicken sein muss. An etwas schrägen Schnitten sieht man nur kürzere Abschnitte dieser Fasern, wenn erstere hinlänglich fein sind. Wenn man unzweideutige Einblicke in den Bau dieser feinen Membran erhalten will, ist es durchaus erforderlich, sich auf solche Schnitte zu beschränken, die nur eine einzige Lage von Retina-Elementen, z. B. von Stäbchenkörnern enthalten. Da dieselben etwa 0,005 mm dick sind, so sollen die Querschnitte nicht mehr als 5 μ Dicke haben. (Krause.) Derartig feine Schnitte sind nur mit Paraffineinbettung herzustellen.

III. Zum Studium der Netzhaut bedürfen wir ausser den Querschnitten auch noch der **Flächenschnitte.** Dieselben sind unentbehrlich speziell zur Aufklärung des Baues der Zwischenkörnerschicht. Um das Retinastückchen bei der Paraffineinbettung möglichst horizontal zu stellen, verfahre man nach Krause folgendermassen: Man schmelze auf einen in der Mikrotomklammer eingeklemmten Kork ein Paraffinstückchen an und schneide es mit dem Mikrotommesser glatt und eben, darauf schmilzt man ein mehrfach zusammengelegtes Stanniolblättchen mit Paraffin durch einen erwärmten Spatel fest. Darauf kommt das mit Paraffin durchtränkte Retinastückchen und auf letzteres ein ebenfalls etwa vierfach zusammengefaltetes Stanniolblättchen von ähnlicher Grösse zu liegen. Es wird mittels Paraffin und Spatel auf der Retina festgeschmolzen und auf die letztere sanft angedrückt. Nach dem Erkalten wird zuerst das letztere Stanniolblättchen durch das Mikrotommesser selbst entfernt.

Um Flächenschnitte von Präparaten, die in Celloidin eingebettet sind, herzustellen, verfahre man nach Koster auf folgende Weise: In dem Objecthalter des Mikrotoms wird ein Stück guten Korkes festgeschraubt und seine Oberfläche mit dem Mikrotommesser glatt geschnitten; dann wird das zu untersuchende Stückchen Netzhaut, welches mit dünnem Celloidin durchtränkt ist, auf die mit Aether benetzte Fläche des Korkes gelegt und mit einigen Tropfen dicker Celloidinlösung übergossen. Die weitere Behandlung ist dieselbe wie für Einbettung anderer Präparate, nur wird die ganze Objektklammer mit dem Stück Kork in Alkohol 70 % gelegt, um das Celloidin zu härten. Wird nachher die Klammer wieder an ihre Stelle gebracht, so liegt

die Fläche der Schnittführung des Messers, das inzwischen natürlich nicht entfernt werden darf, parallel der Netzhaut.

Bei allen Flächenschnitten der Netzhaut ist wohl zu beachten, dass es teils wegen der Kugelgestalt der Retina, teils wegen geringer Biegungen der eingeschlossenen Retina, teils in Folge ungenauer Einstellung der Schnittebene des Mikrotoms unmöglich ist, nur in einer einzigen Schicht der Retina zu bleiben. Ein Flächenschnitt durch ein nur 5 qmm grosses Retinastückchen wird noch sämtliche Schichten der Retina treffen. Die Schnitte müssen natürlich bei der in maximo nur 0,4 mm, gewöhnlich und bei Säugetieren meist nur 0,2 mm dicken Membran möglichst dünn ausfallen. (Krause.)

Zur **Färbung der Retina** verwende man Haematoxylin-Eosin, — Orange oder — Säurefuchsin, Alauncarmin-Picrinsäure, die Färbung nach van Gieson oder das Ehrlich-Biondi'sche Dreifarbgemisch. Für die Darstellung von Nissl's Zellgranula die Färbung mit Toluidinblau oder Thionin. (Die körnige Zellstructur zeigt sich nicht bei allen Tieren gleich schön, am deutlichsten nach Bach in der Kaninchen- und Katzennetzhaut.)

Zur Darstellung der Nervenfasern empfiehlt Mann die Färbung mit Bleu de Lyon (stark verdünnte alkoholische Lösung). Krause empfiehlt die neutrale essigsaure Carminlösung nach Hamann.[1]) Auch die Gaule'sche Vierfärbung mit Haematoxylin, Nigrosin, Eosin und Safranin nach voraufgegangener Salpetersäurefixation ist noch zu erwähnen.

Die Kernfarbstoffe färben die Kerne der Ganglienzellen, die Körnerschichten und die Innenglieder der Stäbchen und Zapfen, namentlich das Ellipsoid. Die sauren Protoplasmafarbstoffe (Orange, Rubin etc.) färben die Aussenglieder und die übrigen Elemente der Netzhaut. In den Ganglienzellen findet sich vorwiegend oxyphiles Chromatin, d. h. solches, welches sich mit sauren Farbstoffen färbt, daneben aber auch basophiles.

Für besondere Zwecke kommen die Achsencylinder- und Markscheidenfärbungen in Betracht.

Die Anwendung der Weigert'schen Färbung für die Retina ist nach Lennox und Flesch folgende: Fixation in Müller'scher Flüssigkeit, Nachbehandlung mit Alkohol, Celloidineinschluss. Die Schnitte kommen etwa 24 Stunden in $^1/_2$—1%ige Chrom-

[1]) 30 gr. Carmin werden in 200 gr. Ammoniak gelöst, die Lösung mit Acid. acet. glaciale bis zu neutraler oder schwach saurer Reaction ausgefällt, und nach 2—4 Wochen langem Stehen wird filtriert.

säurelösung, werden dann abgespült und kommen in die Weigert'sche Haematoxylinlösung entweder 2 Stunden lang im Wärmeschrank bei 40° C. oder längere Zeit bei gewöhnlicher Zimmertemperatur. Schnitte, die mehrere Tage bei Zimmertemperatur in der Haematoxylinlösung liegen, färben sich entschieden weniger intensiv, als solche, die nur kurze Zeit einer Wärme von 40° C. ausgesetzt werden.

Man entfärbt dann die Schnitte mit der von Weigert angegebenen Ferridcyankaliumlösung (cf. S. 84). bis sie im allgemeinen gelblich erscheinen. Eine halbe Stunde genügt gewöhnlich. Dann gut abspülen in Wasser. Alkohol, Xylol, Balsam. Die Nerven der Nervenfaserschicht treten als dunkle Fäden hervor. Die Aussenglieder erhalten eine tiefblauschwarze Färbung.

Für die Darstellung der Stäbchen und Zapfen ist ferner die Färbung mit Kultschitzky's Essigsäure-Hämatoxylin zu empfehlen. Schaffer giebt dafür folgende Vorschrift: Die Schnitte (nach Fixation in Müller'scher Flüssigkeit oder besser in Chromsäure 1 p.C't.) kommen über Nacht in eine 1%ige Lösung von Chromsäure, werden kurze Zeit ausgewässert und kommen dann auf 20 Stunden in Essigsäure-Haematoxylin (cf. S. 87). Die Auswässerung darf nicht zu lange geschehen, weil sonst die Färbung eine mangelhafte wird. Nach der Beizung kommen die Schnitte auf 12 Stunden in die Weigert'sche Boraxferridcyankaliumlösung (cf. S. 84). Die Entfärbung geht ziemlich schnell vor sich. Die Differenzierung ist vollbracht, wenn die Stäbchen-Zapfenschicht allein noch dunkel gefärbt hervortritt, alle übrigen Schichten für das blosse Auge einen bräunlichen Ton angenommen haben. Ohne die Differenzierung erhält man nur eine intensive Blaufärbung der ganzen Retina. Die Aussenglieder und Ellipsoide der Stäbchen und Zapfen werden blau gefärbt, während die Innenglieder den hellbraunen Ton der übrigen Netzhaut annehmen.

Zur Darstellung der **Müller'schen Fasern** und der **Neuroglia** der Netzhaut dienen ausser der Färbung mit Säurefuchsin (Ehrlich-Biondi'sches Dreifarbgemisch mit vorhergehender Sublimatfixierung) noch die Methode von Golgi, die Weigert'sche Neurogliafärbung und die Färbung nach Wolters.

1. Methode von Golgi. Unter gewissen Bedingungen kann man eine ganz besonders vollständige Färbung der Neuroglia erhalten, während alle übrigen Elemente ganz ungefärbt bleiben. Man schneidet 1—1½ cm grosse Stückchen der Retina zusammen mit den übrigen Augen-

häuten heraus und bringt sie auf 3—4 Tage in die Osmium-Bichromatmischung (cf. S. 98). Am zweiten Tage wird die Sclera und Chorioidea sorgfältig von der Retina abgelöst. Nach Ablauf dieser Zeit abspülen in einer 0,25%igen Silbernitratlösung und einlegen in eine 0,75%ige Silbernitratlösung 2—3 Tage lang. Dann entwässern der Retina ($^1/_2$—1 Stunde) in Alkohol und Einschluss in Celloidin (Dogiel).

2. Methode von Weigert. Ueber die Anwendung der Weigert'schen Neurogliafärbung auf die Retina liegen bis jetzt noch keine Veröffentlichungen vor. Verfasser verfährt folgendermassen: Die Bulbi werden nach den oben auseinandergesetzten Regeln fixiert und zwar in der von Weigert angegebenen Fixierungsflüssigkeit (cf. S. 93). Sie bleiben ca. 8 Tage darin auf dem Wärmeofen stehen. dann kurz abspülen und härten in Alkohol von steigender Concentration. Heranspräparieren der Netzhaut, Einbetten in Celloidin. Schneiden 15—20 μ. Die Schnitte kommen auf 10 Minuten in eine $^1/_3$%ige Lösung von Kali hypermangan., werden kurz abgespült und kommen in eine ganz frische Lösung von Chromogen (5 pCt.) 9,0, Ameisensäure (5 pCt.) 9,0, Natriumsulfit (10 pCt.) 2,0. Hierin werden sie in wenigen Minuten entfärbt. Ein stundenlanges Liegenlassen in der Flüssigkeit ist überflüssig, schadet aber nicht. Nach kurzem Abspülen überträgt man die Schnitte mit einem Spatel auf den Objectträger, entfernt hier vorsichtig mittels 2 Präpariernadeln das anhaftende Celloidin und trocknet die Schnitte mit mehrfach zusammengelegtem Filtrierpapier ab. Dann giesst man auf dieselben einige Tropfen der Methylviolett-Oxalsäurelösung und trocknet dann nach wenigen Minuten wieder ab. Jetzt werden auf die blau gefärbten Schnitte mittelst einer Pipette einige Tropfen der Jodjodkaliumlösung gebracht (die Schnitte lösen sich dabei vom Objectträger und werden braunschwarz) und diese sofort mittelst Filtrierpapier abgetrocknet. Sie kleben jetzt wieder fest und werden mit Anilinöl-Xylol übergossen, und die Entfärbung unter dem Mikroskop controlliert. Treten die blau gefärbten Neurogliafasern deutlich hervor, so sistiere man die Entfärbung, indem man Xylol auf den Objectträger giesst. Zur gründlichen Entfernung des Anilinöls kommt dann der ganze Objectträger eine

Zeit lang in eine Schale mit Xylol. Schliesslich Canadabalsam.

3. Methode von Wolters. Wolters hat zur Färbung der Marksubstanz und der Achsencylinder sowie auch der Nervenelemente und der Müller'schen Fasern der Retina drei Methoden angegeben, von denen sich folgende nach Dogiel als die beste erweist: Die Retina wird in Müller'scher Flüssigkeit fixiert, sorgfältig ausgewaschen, in Spiritus gehärtet und in Celloidin eingeschlossen. Die Schnitte kommen 24 Stunden lang in eine 8%ige Lösung von Aluminium acetum liquidum oder in ein Gemisch von 2 Teilen Vanadium chlor. (10 pCt.) und 8 Teilen von Alum. acet. liq. (8 pCt.). Nach 24 Stunden abspülen in Wasser und einlegen in eine 2%ige Kultschitzky'sche Haematoxylinlösung 24 Stunden bei 38°C., dann Differenzierung nach Weigert (cf. S. 84). Bei der Entfärbung der Präparate controlliere man dieselben sorgfältig unter dem Mikroskop, da eine zu langdauernde Einwirkung der Differenzierungsflüssigkeit zu einer fast vollständigen Entfärbung führt. Die Müller'schen Fasern nehmen dabei eine fast schwarze Farbe an. Die Kerne derselben färben sich hell- oder dunkelbraun. Die Membrana limitans externa tritt sehr deutlich als schwarze Linie hervor. Ausserdem erscheinen die Kerne aller Zellelemente der Retina dunkelbraun oder schwarz, während die Zellkörper und ihre Fortsätze eine hellbraune Farbe annehmen. Die Aussenglieder der Stäbchen und Zapfen, die Stäbchen- und Zapfen-Ellipsoide und Füsschen mit ihren kegelförmigen Anschwellungen färben sich gleich den Kernen dunkelbraun oder schwarz.

Zum Studium der **belichteten** und **unbelichteten Netzhaut** empfiehlt Birnbacher die Biondi-Heidenhain'sche Flüssigkeit (cf. S. 77). In der belichteten Netzhaut werden die Zapfen grün, in der unbelichteten gelb gefärbt. Birnbacher macht ferner darauf aufmerksam, dass belichtete Netzhäute durch saure Farbstoffe diffus sehr schwach gefärbt werden, bei Anwendung von Eosin in einem schwachen, schmutzig gelblichen Farbenton. (Man bringt die Schnitte [Fixation in 3,5 pCt. Salpetersäure] in alkohol. concentr. Lösung von Eosinextragelb und überfärbt sie durch $^1/_2$stündiges Liegenlassen, dann entfärbt man sie in öfters gewechseltem Alkohol von 95 pCt., bis sie keinen Farbstoff mehr abgeben und ganz blassrosa aussehen). In der

nicht belichteten Netzhaut (6—24 Stunden im Dunkeln) werden die Zapfen-Ellipsoide bei Eosinfärbung rosenrot, bei Säurefuchsin kirschrot, bei Säureviolett blau, bei Aurantia gelb.

Rudloff hat auf eine Eigentümlichkeit der äusseren Körnerschicht aufmerksam gemacht: Färbt man eine in Sublimat fixierte Netzhaut nach der Gram'schen Methode, so werden nur die äusseren Körner dunkelblau gefärbt, alle Kerne der Retina bleiben farblos. Färbt man nachträglich mit alkoholischem Eosin, so bleibt jene Blaufärbung bestehen, färbt man dagegen mit wässerigem Bismarckbraun, so verschwindet die blaue Farbe und macht der Gelbfärbung des Bismarckbraun Platz.

IV. Die Anwendung der **Methylenblaumethode** auf die Retina bedarf noch einer besonderen Besprechung an dieser Stelle (cf. auch S. 104). Man kann die Retina färben 1. durch die vitale Injection, 2. durch Einspritzen der Methylenblaulösung in den Glaskörper, 3. durch Aufgiessen der Methylenblaulösung auf die in situ befindliche Retina nach Entfernung des Glaskörpers, 4. auf dem Objectträger.

Die ersten drei Methoden sind unpraktisch, führen selten zum Ziel und gestatten keine Controlle der Färbung. Die Färbung auf dem Objectträger ist ihnen bei weitem vorzuziehen.

Zu diesem Zwecke wird die Retina in Segmente zerschnitten (vergl. S. 161) und nebst dem anhaftenden Glaskörper auf einen grossen Objectträger übertragen. Hier wird dieselbe, mit der Nervenfaserschicht nach oben, ausgebreitet und der Glaskörper mit einer Scheere abgetragen, der Rest desselben teilweise aber im Zusammenhange mit der Retina belassen, so dass dieselbe vor Austrocknung geschützt bleibt. Auf die ausgebreitete Retina werden mittelst einer Pipette einige Tropfen einer $^1/_{16}$ %igen Methylenblaulösung (in physiolog. Kochsalzlösung) geträufelt und dann das Präparat durch Bedeckung mit einem grossen Uhrglase vor Verdunstung geschützt. Von Zeit zu Zeit untersucht man mit schwachen Objectiven und controlliert den Fortschritt der Nervenfärbung (cf. S. 107). Dabei ist es nötig, durch wiederholtes Aufträufeln von Methylenblau die Vertrocknung des Präparates zu verhüten. Sobald das Maximum der Färbung eingetreten, entfernt man die auf dem Objectträger befindliche Methylenblaulösung und den Rest des Glaskörpers, soweit als möglich. Dann benetzt man die Oberfläche der ausgebreiteten Retina auf dem Objectträger mit mehreren Tropfen einer gesättigten

wässerigen Ammoniumpicratlösung (allein oder unter Zusatz von Osmiumsäure) und lässt das Präparat, möglichst luftdicht zugedeckt, 18—20 Stunden lang stehen, worauf man die fixierende Flüssigkeit durch chemisch reines, mit gleichem Volumen Wasser verdünntes Glycerin ersetzt und dann ein Deckglüschen auf das Präparat legt. Um jeden Druck auf das Präparat zu vermeiden, wird es vor Auflegung des Deckglases mit einem Rähmchen aus dickem Papier umgeben. Nach einigen Tagen hat es dann einen genügenden Grad von Durchsichtigkeit erreicht (Dogiel.) Gefärbt sind meistens nur die Nervenfasern und Ganglienzellen. Für letztere ersetzt die Methylenblaumethode nach Dogiel vollständig die Nissl'sche Methode, indem die Bestandteile der Nervenzellen ausserordentlich klar und deutlich zu erkennen sind. Die Stäbchen der menschlichen Netzhaut werden durch Methylenblau nach Dogiel nur dann gefärbt, wenn eine möglichst frische Retina einer ziemlich lange dauernder Einwirkung des Farbstoffes ausgesetzt wird. Hierbei nehmen aber nur die Innenglieder der Stäbchen den Farbstoff auf, während die Aussenglieder ungefärbt bleiben. In dem Innenglied färbt sich das Stäbchenellipsoid viel intensiver als die übrigen Teile der Zelle. Bei Säugetieren und Vögeln tritt die Färbung innerhalb der inneren Körnerschicht an den sternförmigen Zellen, an den bipolaren Nervenzellen und an den Spongioblasten ein. Bei den Amphibien lassen sich in der inneren Körnerschicht dreierlei färbbare Zellenarten darstellen. (Dogiel.)

Um Schnittpräparate aus der mit picrinsaurem Ammoniak fixierten Netzhaut herzustellen, hat sich nach Dogiel Folgendes als das Brauchbarste herausgestellt: Man breitet ein in Methylenblau gefärbtes Stück Retina auf der einen Seite eines zersägten Hollundermarkstückchens vorsichtig aus und lässt das Präparat sodann an das Hollundermark anfrieren. Dann werden Schnitte angefertigt und dieselben in Ammoniumpicrat fixiert, oder man fixiert die Retina vorher, fertigt dann Schnitte an und bringt dieselben direkt in Glycerin. Dogiel macht auch darauf aufmerksam, dass die bei den Flächenpräparaten nicht zu vermeidenden Falten, sowie Incisionen, die man nach Einwirkung der fixierenden Flüssigkeit mit einer Scheere in den Rand des Präparates macht, oft mit demselben Erfolge wie regelrechte Schnittpräparate zu verwenden sind.

Auch eine Einbettung der mit Methylenblau gefärbten Retina in Celloidin oder Paraffin ist möglich. Man fixiert zu diesem

Zwecke die gefärbte Retina nach Bethe mit Ammoniummolybdat (cf. S. 108).

V. Die **Golgi-Cajal'sche Methode** und ihre Anwendung auf das Auge ist schon auseinandergesetzt (cf. Kap. IX.) Speziell für die Retina sind noch folgende Punkte zu beachten. Je zarter eine Netzhaut ist, desto ungünstiger ist sie für die Golgi'sche Methode. Man wird sich daher am zweckmässigsten der Netzhaut von grossen Tieren bedienen. Von Säugern ist das Auge des albinotischen Kaninchens für die ersten Versuche zu empfehlen. Man halbiert das Auge in der Frontalebene, entfernt den Glaskörper und löst die Retina ab. Man kann jetzt die Netzhaut schonend zu einem kleinen cylindrischen Klümpchen zusammenrollen und auf eine Secunde in eine dünne Celloidinlösung eintauchen, damit das Stück durch eine feine Celloidinrinde an der Wiederausbreitung in den Lösungen gehindert werde. Anstatt die Retina zusammenzurollen, kann man sie noch zweckmässiger auf ein Streichholz oder einen Pinsel oder am allerbesten auf ein dünnes Hollundermarkstäbchen aufrollen.

Der Ueberzug mit Celloidin soll auch die Bildung von oberflächlichen Niederschlägen verhindern, hat aber den grossen Nachteil, dass er die an und für sich schon schwierige Imprägnation mit dem Chromsilber noch mehr erschwert. Anstatt mit Celloidin kann man auch die Netzhaut mit einer dünnen Schicht von Gelatine auf der Glaskörperseite überziehen. Das Zusammenrollen oder Aufwickeln hat noch den Vorteil, dass man in der Regel an einem Stück sowohl senkrechte wie auch schiefe Durchschnitte und auch Flächenbilder der Netzhaut erhält. Bei den Netzhäuten sehr grosser Tiere (Ochs, Pferd) wickele man nicht die ganze Netzhaut auf, sondern zerschneide sie vorher in mehrere Segmente.

Die kleine Rolle kommt dann in das Golgi'sche Gemisch und wird nach den für diese Methode gültigen Regeln weiter behandelt. Namentlich die doppelte Methode ist zu empfehlen.

1. Einlegen der Netzhaut in d. Golgi'sche Gemisch (24—48 St.)
2. Imprägnation mit Arg. nitr. 1% (24 St.)
3. Neues Eintauchen in eine schwächere Osmio-Bichromlösung (1 pCt. Osmiumsäure 1,0, 2,5 Kal. bichrom. 10,0) (24—36 St.)
4. Arg. nitr. (24 St.)

Kommt man hiermit noch nicht zum Ziel, so kann man statt der doppelten Methode die dreifache anwenden.

Statt des Kaliumsalzes der Chromsäure hat Kallius auch das Natrium- und Ammoniumsalz angewendet, angeblich mit besserem Erfolg.

Die imprägnierten Stücke kommen für kurze Zeit in 96proc. Spiritus, dann für ¼ Stunde in dicke Celloidinlösung. (Auf Holz aufgewickelte Netzhäute werden nach der Spiritushärtung losgelöst; Retinae, die mit dem Pinsel aufgewickelt waren, streift man von diesem ab, wenn man sie in das Golgi'sche Gemisch bringt; Netzhäute, die auf Hollundermark aufgewickelt waren, werden nicht abgelöst, sondern zusammen mit dem Hollundermark in Celloidin eingeschlossen und geschnitten.)

Aus der Celloidinlösung werden sie in ein ausgehöhltes Stück Hollundermark gelegt: Man spaltet ein dickes Stück Hollundermark der Länge nach, bringt an einem Ende eine genügend grosse Aushöhlung an, legt die Retinarolle hinein und fügt beide Hälften des Hollundermarks, mit Celloidin befeuchtet, aufeinander. Man taucht jetzt das ganze Stück noch in Celloidin ein, lässt es einige Minuten trocknen und bringt schliesslich den ganzen Block für eine halbe Stunde in Spiritus 80 pCt. Dann kann man das Hollundermarksstück in die Mikrotomklammer einspannen und beliebig schneiden. Weiterbehandlung und Fixierung der Schnitte wie gewöhnlich.

Man kann natürlich die Retinastückchen auch regelrecht in Celloidin einbetten. Da man es aber oft mit vielen kleinen Stückchen zu thun hat, bei denen eine regelrechte Celloidineinbettung viel zu lange dauern würde, und da der Erfolg der Imprägnation viel zu zweifelhaft ist, um die Aufwendung von so viel Zeit und Mühe zu rechtfertigen, so thut man gut, sich mit dieser oberflächlichen Celloidineinbettung zu begnügen, zumal da die Schnitte gar nicht dünn zu sein brauchen.

Am leichtesten imprägnieren sich die radialen Stützfasern, dann die bipolaren Zellen und die Spongioblasten, ferner die Opticusganglienzellen, die Nervenfasern, die Stäbchen- und Zapfenkörner, die Stäbchen- und Zapfenfaserkegel und deren Fortsätze, die Innenglieder der Stäbchen und Zapfen, und manchmal auch die Aussenglieder.

An Stelle der Osmiumsäure im Golgi'schen Gemisch hat Kopsch das Formol gesetzt. Die Resultate sind unzweifelhaft besser (cf. S. 101).

Die Netzhaut kommt in eine Mischung von

Kaliumbichromat	3,5 pCt.	40 ccm.
käufl. Formaldehyd		10 „

Dunkelstellen ist nicht durchaus nötig, aber zu empfehlen. Nach 24 Stunden wird das Kaliumbichromat-Formaldehydgemisch abgegossen und durch 3,5 proc. Kaliumbichromatlösung (ohne Formaldehydzusatz) ersetzt. Nach 2 Tagen sind die Müller'schen Stützfasern und Stäbchen- und Zapfenzellen imprägniert, nach 3—6 Tagen die Bipolaren, Spongioblasten etc. Länger soll man die Lösung auf die Netzhaut nicht einwirken lassen, da die Färbung dann schlechter wird. Die Stücke kommen dann in die Silberlösung (0,75 pCt.).

VI. Wenn es darauf ankommt, Formelemente, namentlich Stäbchen und Zapfen isoliert zu untersuchen, so müssen wir uns der **Macerationsmethoden** mit nachfolgendem Zerzupfen bedienen.

Als Macerationsflüssigkeiten kommen folgende in Betracht:

1. Osmiumsäure $^1/_4$—$^1/_2$ pCt. mit nachheriger Maceration in Wasser. Hierin werden die einzelnen Bestandteile der Retina weniger brüchig als unter Anwendung stärkerer Lösungen und lassen sich so leichter isolieren; sie quellen aber darin sehr leicht und werden körnig. Namentlich geeignet zum Studium der Innenglieder. (M. Schultze.)

   Nach Ranvier lässt man das Auge eines Triton 24 Stunden lang in der 1 proc. Osmiumsäurelösung, halbiert es dann am Aequator und maceriert es 2—3 Tage in Wasser; dann schneidet man ein Stückchen Retina heraus, zerzupft es auf dem Objectträger in einem Tropfen Wasser, färbt die so isolierten Elemente mit Picrocarmin und bewahrt sie in Glycerin auf. Auf diese Weise gelingt es, die Structur der Stäbchen und Zapfen, die meist von den Zellen getrennt frei schwimmen, deutlich zu erkennen.

   Nach Kuhnt verwende man eine $^3/_4$ proc. Osmiumsäure (20—28 Stunden), maceriere dann 14 Tage lang mit Wasser, das nach der ersten Woche zu wechseln ist, und übertrage dann die Netzhaut auf 3—4 Wochen in ein Gemisch aus:

Wasser	80,0
Alkohol	12,0
Glycerin	8,0

2. $^1/_3$ Alkohol. (28,0 Alkohol absol., 72,0 Wasser.)
3. Jodserum (nach M. Schulze): Amniosflüssigkeit bis zur Sättigung mit Jod oder mit wenigen Tropfen Jodtinctur versetzt. (Ein Gewichtsteil Jod löst sich in 7000 Wasser.)
4. Ammoniummolybdänat 5 pCt. Dieses ist dem Jodserum wegen seiner schwachen Lichtbrechung und Unzersetzbarkeit vorzuziehen (Krause).
5. Chloralhydrat 10 pCt., von Krause als ein vorzügliches Mittel, das in mancher Beziehung die Osmiumsäure übertrifft, empfohlen zur Conservierung der Aussenglieder der Retinastäbchen, der Radialfasern und Ganglienzellenfortsätze, zur Darstellung der netzförmigen Structur der Stäbchen- und Zapfen-Ellipsoide, der Kernkörperchen in den sonst quergestreiften Stäbchenkörnern. Einwirkung 3 Tage oder länger.
6. Chromsäurelösung $^1/_{10}$ pCt. Einwirkung Tage bis Wochen lang.
7. Oxalsäurelösung 1 : 22.
8. Picrinsäurelösung. 5—10 Tropfen der kalt gesättigten wässerigen Lösung werden mit 15 ccm dest. Wasser verdünnt.
9. Schwefelsäure 0,6 pCt.
10. Die Schiefferdecker'sche Methylmixtur:

Aq. dest.	20,0
Glycerin	10,0
Methylalkohol	1,0

Das ausgeschnittene Auge oder die Retina allein wird mehrere Tage in dieser Flüssigkeit gelassen, dann ein Stückchen Netzhaut herausgenommen und in wenig Wasser in einem Reagenzglas geschüttelt. Ist die Retina richtig erweicht, so zerfällt sie mässig leicht in ihre Bestandteile. Ist dieser Zerfall eingetreten, so wird das Reagenzglas in ein Uhrschälchen entleert, und in dieses noch einige Tropfen von Glycerin und von einer kalt gesättigten wässerigen Lösung von picrocarminsaurem Natron hineingethan. Dann wird alles zur besseren Mischung mit einer Nadel durchgerührt und das Uhrschälchen in einen Schwefelsäure-Trocken-Apparat gestellt. Hier dunstet dann bald das Wasser ab, und die isolierten Retinaelemente bleiben schön gefärbt in rotem Glycerin liegen und können darin beliebig lange Zeit aufbewahrt werden.

VII. Es bleibt uns noch übrig, die Untersuchungsmethoden zu besprechen, die für die einzelnen **Schichten der Retina** in Betracht kommen.

A. **Gehirnschicht** [Schwalbe]

(nervöse Schicht [Henle], Neurodermteil, cerebraler Teil der Retina [W. Müller]).

1. **Margo limitans retinae** s. interna [Schwalbe].

Eine glatte Trennung des Glaskörpers mit der Hyaloidea von der inneren Oberfläche der Retina, dem Margo limitans, gelingt an erhärteten Augen nur schwer, leichter an frischen Augen vom Schaaf und Schwein. Im menschlichen Auge dagegen und überhaupt in allen denjenigen, die sich durch Mucinreichtum auszeichnen, gelingt es selbst im frischen Zustande schwer, den Glaskörper von der Retina vollkommen zu trennen. Man findet deshalb gerade beim Menschen die Limitans auf Durchschnitten der Retina durch die Hyaloidea verstärkt. Die Radialfaserkegel haften der Limitans so innig an, dass bei dem Versuche, die Hyaloidea durch Abziehen von der inneren Fläche der Netzhaut zu isolieren, dieselben meist der Glashaut folgen, also von den zugehörigen Radialfasern abreissen. (Schwalbe.)

In den Fällen, wo eine Trennung der Hyaloidea von der Innenfläche der Retina im frischen Zustand nicht leicht gelingt, empfiehlt Schwalbe, die betreffenden Augen in toto einen Tag lang in Alkohol von 60 pCt. zu legen; es lassen sich dann Linse mit Zonula und Glaskörper leicht herauslösen, und man findet in diesem Falle die Hyaloidea stets auf der Oberfläche des Glaskörpers.

Durch Injectionen von Berliner Blau, Alkannin-Terpentin unter die innere Opticusscheide gelingt es, die farbigen Massen zwischen Hyaloidea und Limitans interna zu treiben; (beim Mensch, Schaaf, Schwein). (Schwalbe.)

Breitet man eine frische Retina nach Entfernung der Hyaloidea in Wasser mit ihrer inneren Oberfläche nach oben auf dem Objectträger aus, so bedeckt sich ihre ganze Oberfläche mit hellen, hyalinen Kugeln. Dieses beruht auf Quellung der die Radialfaserkegel ausfüllenden Protoplasmakörper. (Kölliker.)

Die Grenzen der Radialfaserkegel kann man darstellen durch Versilberung mit Silbernitrat $^1/_4$—$^1/_2$ pCt. (Schelske, Retzius). Durch Maceration der versilberten Retina in Glycerin kann man Radialfasern isolieren, deren eckige

Kegelbasen von einer dunklen Linie umsäumt werden, während die dem Glaskörper zugewandte glatte Basalfläche selbst gebräunt erscheint. (Schwalbe.)

Auch Methylenblau macht die Grenzen deutlich sichtbar.

2. **Nervenfaserschicht** (Opticusfaserschicht).

Eine Isolierung der Nervenfasern gelingt im frischen Zustande nur unvollständig, dagegen leicht nach Anwendung von Jodserum, Chlornatrium 10 pCt., dünnen Lösungen von Chromsäure und Kal. bichrom. Dieselben sind dann mit Varicositäten versehen. Diese kommen dadurch zu Stande, dass die interfibrilläre Substanz der Achsencylinder, die bei niederen Wirbeltieren, besonders bei den Knorpelfischen viel reichlicher vertreten ist als beim Menschen, sowohl durch das Absterben des Nervengewebes als auch durch den Einfluss der verschiedenen Reagentien rasch eintretende Veränderungen erleidet. Die Varicositätenbildung ist zu vermeiden, wenn man eine vorsichtige Erhärtung in concentrierten Lösungen anwendet: in stärkeren Lösungen der Chromsäure, in Alkohol erhalten sich die Nervenfasern meist in ihrer natürlichen Gestalt. Bei der Isolierung derselben durch Jodserum kann man nach M. Schultze die Varicositätenbildung durch Zusatz von Kochsalz zum Jodserum vermeiden, durch Verdünnung mit Wasser befördern. Eine Isolierung der ganzen Schicht ist möglich, wenn man die Augen (Kalb) einige Tage in Alkohol 60 pCt. legt.

Um den Verlauf der Fasern an Flächenpräparaten zu übersehen, bediene man sich der Methylenblaumethode. Chiewitz wandte zu diesem Zweck eine oberflächliche Carminfärbung an: Die mit Salpetersäure fixierte Netzhaut wird mit Picrinsäurelösung imbibiert und dann die innere Seite mit Alaunkarmin und neutralem Karmin im Verhältnis 4 : 1 gefärbt, wobei es darauf ankommt, dass die Farbe nicht tiefer als in die Opticusfaserschicht eindringt.

Eine etwas umständliche Methode hat Michel beschrieben, um die Ausstrahlung der Sehnervenfasern auf der inneren Oberfläche der Retina zu erkennen: „Man durchtreune einen menschlichen Bulbus, welcher 4—6 Wochen in Müller'scher Lösung oder 2proc. Kali bichromicum-Lösung aufbewahrt war, in der Gegend der ora serrata durch einen äquatorial geführten Schnitt, nachdem man zuvor den N. opticus so weit als möglich von seiner Eintrittsstelle in den Bulbus durchschnitten hat; der Glaskörper fällt gewöhnlich von selbst oder nach leichtem Schütteln des

Bulbus heraus. Drei bis vier Schnitte von 6—8 mm Länge führe man dann in radiärer Richtung an verschiedenen, ziemlich gleichweit von einander entfernten Stellen durch Sclera, Chorioidea und Retina, biege zunächst die so abgeteilten Stücke der Sclera etwas um und löse sie durch Weiterführung der Schnitte bis in die Nähe der Eintrittsstelle des Opticus, zuletzt an dieser Stelle ringsherum ab; die Chorioidea folgt zur gleichen Zeit fast regelmässig mit, oder kann mit einer feinfassenden Pincette entfernt werden. Während man diese ganze Manipulation über einem grösseren Objectträger ausgeführt hat, wird die Retina mit der inneren Fläche sogleich auf demselben ausgebreitet, der Rest der Chorioidea und Sclera an der Eintrittsstelle des Sehnerven entfernt, indem man mit einer Scheere zwischen diesem Reste und der Retina eingeht, und den N. opticus in der Lamina cribrosa durchtrennt. Die glattere Ausbreitung bewirke man dadurch, dass man den feinen Wasserstrahl einer Spritzflasche auf das Präparat einwirken lässt. Das Wasser wird alsdann sorgfältig mit Fliesspapier aufgesaugt. Auf die Retina bringe man nachher einige Tropfen einer aus gleichen Teilen Gummi arab. und Glycerin zusammengesetzten, mit 1 pCt. Acid. carbolicum versetzten und filtrierten Flüssigkeit, glätte die Retina nötigenfalls mit einem breiten Spatel auf dem Objectträger, und lasse das Präparat, geschützt durch eine Glasglocke, liegen. In den meisten Fällen ist nach ca. 24 Stunden eine Verdunstung eingetreten, die Oberfläche des ausgebreiteten Präparates erscheint etwas trocken, und dasselbe klebt auf der Glasplatte an. Ist dies eingetreten, dann benutzt man eine feine Staarnadel, um zur Isolierung der Nervenfaserschicht durch Entfernung der über derselben gelegenen Schichten der Retina überzugehen. Man setze die Staarnadel ziemlich fest mit der scharfen Kante an den Grenzen der Papille auf und gehe schabend von hier aus gegen die Peripherie vor. Dass man bis auf die Nervenfaserschicht vorgedrungen ist, erkennt man leicht daran, dass eine homogene und durchscheinende Schicht sich zeigt. Mit unbewaffnetem Auge kann man die gröberen Nervenfaserbündel ziemlich deutlich wahrnehmen, mit einer Lupe gelingt dies unschwer. Um keine Risse in die Nervenfaserschicht zu machen, ist es am zweckmässigsten, mit der Staarnadel genau in den Richtungen des Verlaufs der Nervenfasern fortzuschreiten. Nachdem man auf diese Weise die Nervenfaserschicht isoliert hat, kann man das Präparat durch Abspülen mit der Gummi-Glycerinlösung von den abgeschabten, teilweise zurückgebliebenen Gewebsteilen reinigen und es in derselben einschliessen; die einzelnen

Nervenbündel erscheinen gelblich gefärbt. Oder, nachdem man Objectträger nebst Präparat zum Zwecke der Reinigung mit der Spritzflasche behandelt und in eine mit Aq. dest. gefüllte Schaale getaucht hat, lässt man es $^1/_2$—$^3/_4$ Stunde darin verweilen, damit das anhaftende Gummi arab. sich auflöse. Ist dies geschehen, dann gehe man zur Färbung des Präparates (Carmin oder Haematoxylin), Entwässerung etc. über. Die innere Fläche der Nervenfaserschicht lässt man auf dem Objectträger nach oben sehen."

Anm. Markhaltige Nervenfasern finden sich manchmal beim Menschen, Hund, Ochsen. Konstant kommen sie vor beim Kaninchen und Hasen; ferner bei den Fischen (Stör, Plagiostomen, Aal) und auch bei den Vögeln.

3. Ganglienzellenschicht. [Schwalbe].

(Nervenzellenschicht [H. Müller]; innere gangliöse Schicht [Henle], Schicht des Ganglion N. optici [W. Müller]).

Zur Untersuchung der Ganglienzellen in ganz frischem Zustande nehme man Teile aus der Ora serrata und untersuche sie in Humor aquens.

Zur Isolierung der Ganglienzellen eignen sich dünne Lösungen von Chromsäure, von Kal. bichrom., Maceration in Osmiumsäure $^1/_{10}$ pCt. und Glycerin, doppeltchromsauren Ammoniak 1:3000—5000, concentrierte Oxalsäure, Jodserum etc.

Maceriert man die Retina des Pferdes längere Zeit in dünnen Chromsäurelösungen $^1/_{20}$—$^1/_{30}$ pCt., so lässt sich die Nervenfaserschicht mit einem Teile der Ganglienzellen von den äusseren Teilen der Netzhaut trennen. (Golgi u. Manfredi).

Nach Manz gelingt dieses auch an der Retina des Frosches nach Behandlung mit dünnem Alkohol.

Anm. Die grössten Ganglienzellen kommen vor beim Elephanten und den Cetaceen (Walfisch, Braunfisch), die kleinsten bei den Vögeln (Taube) und Reptilien (Chamäleon). Kleine Ganglienzellen enthält auch die Netzhaut des Frosches, grössere die der Fische.

4. Innere reticuläre Schicht. [Schwalbe].

(Granulöse Schicht [H. Müller], innere granulierte Schicht oder moleculäre Schicht [Henle], Neurospongium [W. Müller], Plexus cerebralis retinae, Innere plexiforme Schicht [R. y Cajal]).

Die netzförmige Structur dieser Schicht zeigt sich besonders schön bei den niederen Wirbeltieren (Fische, Frosch) nach Anwendung von dünnen Chromsäurelösungen. Namentlich die Plagiostomen (Raja) zeichnen sich durch weite Maschen aus

(M. Schultze). Auch Osmiumsäure, Alkohol, die Merkel'sche Flüssigkeit machen die Structur deutlich (Schwalbe).

Behandelt man die frische Netzhaut mit Essigsäure, so wird die Schicht dadurch deutlicher (Schwalbe).

Anm. Die innere reticuläre Schicht ist bei den Tieren meist dicker als beim Menschen, namentlich bei den niederen Wirbeltieren. An Netzhäuten von Reptilien und Vögeln zeigt diese Schicht einen geschichteten Bau.

5. Körnerschicht (Schwalbe).

(Innere Körnerschicht [H. Müller], äussere gangliöse Schicht [Henle], Schicht der Spongioblasten und des Ganglion retinae [W. Müller], Schicht der amakrinen, bipolaren und horizontalen (sternförmigen, konzentrischen Zellen, corpuscules basals) Zellen [R. y Cajal]).

Isolation der Ganglienzellen dieser Schicht mit ihren Ausläufern gelingt durch Jodserum (Schwalbe).

Die Schicht der Spongioblasten zeichnet sich durch stärkeres Imbibitionsvermögen gegen Farbstoffe (Haematoxylin, Karmin) gegenüber den anderen inneren Körnern aus.

6. Aeussere reticuläre Schicht (Schwalbe).

(Aeussere subepitheliale Schicht, Zwischenkörnerschicht [H. Müller]. Aeussere granulierte oder moleculäre Schicht [Henle], Schicht der Nervenansätze und tangentialen Fulcrumzellen [W. Müller], Membrana fenestrata [Krause]. Aeussere plexiforme Schicht [R. y Cajal].)

Um diese Schicht kennen zu lernen, ist es notwendig, sich Flächenansichten davon zu verschaffen. Dieses geht durch Flächenschnitte, aber besser verfährt man so, dass man die ganze Lage zu isolieren sucht. Es gelingt dies allerdings nur im Zusammenhang mit einer der beiden anliegenden Schichten.

Die Retina der Fische (Hecht) kann man durch Maceration in Müller'scher Flüssigkeit in zwei Lagen spalten, deren äussere Stäbchen und Zapfen mit äusseren Körnern und die Hauptmasse der äusseren granulierten Schicht enthält; letztere gelingt es dann beim Zerzupfen dieser Lage bruchstückweise zu isolieren (Schwalbe).

Auch beim Pferde gelingt die Flächenspaltung durch 10—20tägige Behandlung der angeschnittenen Bulbi mit Chromsäure (0,05—0,10 % oder Kali bichromicum (0,25—0,75 %) Man erhält auf diese Weise die äussere granulierte Schicht in Verbindung mit einem Teile der inneren Körner (Rivolta).

B. Neuroepithelschicht (Schwalbe).

(Musivische Schicht [Henle], Ektodermteil oder epithelialer Teil der Retina [W. Müller].)

7. Zapfenfaserschicht (Aeussere Faserschicht) [Henle].

Dieselbe ist im Gebiet der Macula lutea am mächtigsten entwickelt.

In dieser Schicht zeigen sich am leichtesten Veränderungen.

8. Aeussere Körnerschicht

(Zapfen- und Stäbchenkörner).

Während bei Amphibien, Reptilien und Vögeln die Stäbchen- und Zapfenkörner als solche nicht zu unterscheiden sind, ist dies bei den Säugetieren und Fischen leicht möglich: 1. Hier liegen die Zapfenkörner zunächst an der Limitans externa, während die viel zahlreicheren Stäbchenkörner in den inneren Schichten liegen. 2. Die Zapfenkörner übertreffen an Länge und Breite die Stäbchenkörner. 3. Die Kerne der Stäbchenkörner sind quergestreift, die der Zapfenkörner nicht, dafür besitzen sie aber ein deutliches Kernkörperchen.

Anm. Die äussere Körnerschicht ist am mächtigsten entwickelt bei den Säugetieren und Fischen. Dagegen zeigen Amphibien, Reptilien und Vögel nur eine sehr dünne Granulosa externa. Landolt'sche Keulen finden sich in der Retina von Triton und Salamandra.

9. Membrana limitans externa.

Flächenansichten des Gitterwerks dieser Membran erhält man nach Krause, wenn man Netzhäute, die vorher mit dünner Chromsäure oder Kali bichromicum behandelt waren, gefrieren lässt und dann Flächenschnitte anfertigt.

10. Stäbchen-Zapfenschicht

(Sehzellenschicht).

a) Die Stäbchen.

Die einfach lichtbrechenden Innenglieder der Stäbchen färben sich durch ammoniakalische Carminlösung, Jodlösung etc., die doppelt lichtbrechenden Aussenglieder durch Osmiumsäure, namentlich beim Frosch, grünbraun oder grünschwarz. (Kühne nennt diese sich grünschwarz färbende Masse Myeloid im Gegensatz zu dem Myelin der Markscheiden. In den Stäbchen-Aussengliedern der Säugetiere kommt das Myeloid in viel geringerer Menge vor; deshalb tritt nur eine grünbraune Färbung ein.)

Digitized by Google

Ueber weitere Färbungen s. Anfang dieses Kapitels.

Der kuppelförmige Aufsatz an den **Aussengliedern** (Frosch, Schwein) trennt sich sehr leicht von diesen. Um ihn gut zur Anschauung zubringen, empfiehlt Schwalbe eine 24stündige Behandlung der Retina mit concentrierter Salzsäure, dann Auswaschen.

Eine Längsstreifung an den Aussengliedern erkennt man leicht an den dicken Stäbchen der Froschnetzhaut.

Einen Zerfall der Aussenglieder in Plättchen beobachtet man nach Einwirkung von verdünntem Serum, Humor vitreus, Kochsalzlösungen etc. Dabei treten hirtenstabförmige Verbiegungen und Knickungen ein. Schliesslich bilden sich helle, myelinähnliche Tropfen. Durch Behandlung mit dünner Chromsäure oder Kali bichromicum kann man letzteres leicht hervorrufen.

Die Querstreifung der Stäbchen wird deutlich durch Behandlung mit dünner Essigsäure.

Auf Zusatz von sehr verdünnter Kalilauge wird im ersten Moment die Querstreifung deutlicher, dann treten starke Quellungserscheinungen ein.

Durch etwas concentriertere Säuren etc. werden die Aussenglieder augenblicklich zerstört.

Mit Zucker und Schwefelsäure färben sie sich rötlich, durch Schwefelsäure nach Uebersättigung mit Alkalien gelblich.

Zur Untersuchung des **Sehpurpurs** setze man einen Frosch ins Dunkle, eröffne die enucleirten Augäpfel und härte jetzt die Netzhäute in 4 proc. Alaunlösung oder 10 proc. Formollösung 3—24 Stunden lang.

Auf diese Weise kann man die Netzhäute leicht ohne Zerreissung von der Chorioidea abziehen, und ausserdem wird der Sehpurpur dadurch resistenter gegen das Licht gemacht. Alle Manipulationen werden im dunkeln Zimmer bei Natronlicht vorgenommen. Man erzeugt dasselbe, indem man nach der Anweisung von Kühne in die Flamme eines Bunsen'schen Brenners ein auf einem Platindraht angeschmolzenes Sodastückchen einführt. Nach vollendeter Härtung wird die Retina unter physiologischer Kochsalzlösung oder schwacher Formollösung abgelöst und dann ins Helle gebracht. Die Untersuchung muss möglichst rasch ausgeführt werden, da die Intensität des Sehpupurs sehr rasch abnimmt.

Froschnetzhäute, die am Sonnenlicht total ausgebleicht sind, zeigen, wieder ins Dunkle gebracht, eine Wiederherstellung des Sehpurpurs in 1—2 Stunden, Kaninchennetzhäute schon in einer

$^1/_2$ Stunde. Diese Regeneration kann sich öfter wiederholen und wird noch deutlicher an Netzhäuten, die 24 Stunden in gewöhnlicher Na Cl-Lösung gelegt, mit verdünnter Salzsäure ausgewaschen und hierauf gebleicht werden. Von Einfluss auf die Regeneration ist die Berührung mit dem Epithelpigment.

Anm. Alle Tiere mit ausgebildeter Stäbchenschicht besitzen Sehpurpur. Bei Amphibien, bei Knochen- und Knorpelfischen, sowie bei Säugetieren ist er nachgewiesen. In der menschlichen Netzhaut fehlt er nur in der Macula lutea und Fovea centralis, sowie in einer 3—4 mm breiten Randzone der Ora serrata. Bei Kaltblütern und bei den Arten mit stärkeren Stäbchen conserviert sich die Purpurfarbe länger und besser als bei den Warmblütern mit sehr feinen Stäbchen. Bei Vögeln und Reptilien ist die Untersuchung wegen der bunten Oeltropfen schwierig. Die Cephalopoden und Seekrebse zeigen eine noch intensivere Purpurfarbe als die Wirbeltiere, bei den Cephalopoden in der Stäbchenschicht, bei den Krebsen in den plättchenstructurierten Sehstäben. Die nur Zapfen enthaltenden Netzhäute der meisten Reptilien entbehren des Sehrots. (Boll, Kühne.)

Zur Herstellung einer Lösung des Sehpurpurs giebt Kühne folgende Vorschriften: Am besten eignen sich dazu die Amphibienretina und namentlich die Retina des Frosches, bei dem die Blutgefässe in der Membrana hyaloidea liegen. Die Froschretinae zeichnen sich auch durch einen grossen Reichtum an Sehpurpur aus, der nur noch von der Netzhaut der Eulen und der meisten Fische erreicht wird, während die Netzhäute vieler Säuger und die des Menschen verhältnismässig wenig Purpur liefern. Am meisten eignen sich von den Säugetieren die Augen von Pferden und Kaninchen, deren Netzhäute grössere gefässlose Strecken besitzen.

Will man aber gefässhaltige Netzhäute, so besonders die des Menschen, untersuchen, so muss man den Purpur von dem Haemoglobin trennen.

Zur Lösung des Sehrotes kann man sich einer wässerigen Lösung farbloser Rindsgalle oder krystallisierter Galle bedienen, und, um den Purpur auszuscheiden, versetzt man die Purpurcholatlösung mit reichlichem Ueberschuss von kryst. Magnesiumsulfat. Der Sehpurpur und die Cholate werden dann ausgeschieden, während das Haemoglobin gelöst bleibt. Die ausgeschiedene, purpurne, harzige Masse wird dann mit gesättigter Magnesialösung ausgewaschen und in Wasser gelöst.

Bei diesem Verfahren muss man sich aber vor der Beimengung der kleinsten Spuren von Alkohol, die der krystallisierten Galle hartnäckig anhaften, hüten, da diese den Sehpurpur in der Magnesiafällung nach einiger Zeit zerstören.

Man nimmt deshalb lieber die nach Hüfners Verfahren einfach durch Ansäuern der rohen Galle hergestellte und ohne Anwendung von Alkohol farblos auskrystallisierte Glykocholsäure, indem man gewogene Anteile mit Wasser und soviel Natriumcarbonat erwärmt, dass die Lösung schwach alkalisch reagiert.

Der Purpur kann aus der Gallelösung auch durch reines neutrales Ammoniumsulfat gefällt werden, jedoch wird dann das Hämoglobin mitgefällt.

Die Reinigung des Purpurs mit Magnesiumsulfat empfiehlt Kühne für die Bearbeitung aller Netzhäute, die ohne Härtung gut aus dem Auge herauszunehmen sind, also für die der Amphibien und Fische. Für die anderen, insbesondere die der Säuger ist die Härtung der Netzhaut mit 4proc. Alaunlösung 24 Stunden lang das einfachste Mittel zur Herstellung haemoglobinfreien Purpurs. Die Retinae kommen dann auf eine Stunde in viel Wasser, dann einige Stunden lang in 10proc. Kochsalzlösung und werden nach dem Abtropfen mit wenigstens 4proc. Galle auf dem Filter übergossen. Um nichts zu verlieren, presst man die Netzhäute auf dem Filter mit einem Platinspatel gründlich aus und filtriert eventuell noch einmal, wenn der Rest darauf trübe abläuft.

Um die sich bald reichlich einstellende Bacterien- und Schimmelbildung zu verhüten, sättigt man die Purpurlösung mit Na Cl, indem man einen einzigen, die Oberfläche überragenden Krystall von chemisch reinem Steinsalz in die Lösung hineinsetzt, wodurch am besten ein Verlust an Flüssigkeit vermieden wird.

Man kann auch den durch Magnesiumsulfat gereinigten Purpur oder die nach der Alaunhärtung gewonnene Auflösung über Schwefelsäure im Vacuum eintrocknen und sich so einen dauerhaften Vorrat an Sehpurpur verschaffen, von dem jederzeit Lösungen in Wasser herzustellen sind.

Bei den Fischen muss man die Sehpurpurlösungen von den aus der Netzhaut in sie übergehenden Beimischungen von Guanin (Bley, Zander) oder oft stark gefärbten Pigmenten (Hecht, Barsch) durch Centrifugieren befreien. (Abelsdorff u. Köttgen.)

Wird eine begrenzte Stelle der Netzhaut von intensivem Licht längere Zeit beleuchtet, so bleicht an dieser der Sehpurpur, und man erhält ein weisses Bild von dem hellen Objecte auf purpurnem Grunde, ein **Optogramm**. Kühne und Ewald haben für das Frosch-, Kaninchen- und Ochsenauge die Bedingungen festgestellt, unter welchen ein deutliches Optogramm zu erhalten ist. Das auf die Netzhaut fallende Bild muss scharf, das Licht

gut sein und wenigstens 3—5 Minuten einwirken, das Auge des lebenden oder noch nicht lange getöteten Tieres muss gut fixiert werden und eine passende Stellung dem Objecte gegenüber einnehmen; das Auge muss vorher und nachher im Dunkeln sein. Im Froschauge erhält man scharfe Bilder, wenn das Object (eine Gasflamme oder eine matte Glastafel mit 5 hellen und 5 schwarzen Streifen versehen) etwa 12—15 cm vom Auge entfernt steht. Der Frosch wird curarisiert, und dann lässt man das Gaslicht oder trübes Tageslicht 1—2 Stunden, Sonnenlicht etwa 30 Minuten einwirken. Bei längerer Exposition haftet das Retinaepithel so fest an der Netzhaut, dass entweder die Stäbchen abreissen, oder das Optogramm von dem Pigmentepithel verdeckt wird; im ersteren Falle erhält man höchstens Pseudooptogramme.

Für die Versuche am Kaninchen benutze man einen Kasten, dessen Deckel sich etwa 25 cm über der Cornea des Kaninchens befindet. Dem Kaninchen, das sich vorher 3—4 Stunden in einem absolut dunklen Raume befinden muss, wird hier der Kopf mit einem schwarzen Tuche bedeckt und hierauf der Kopf schnell abgeschnitten. Damit die auch am abgeschnittenen Kopfe fortgesetzten Kaubewegungen, die für einen optographischen Versuch stets störend wirken, wegfallen, wird mit einer Federspule Medulla oblongata und Gehirn zerstört. Der Kasten steht im Garten auf einem Tische, sodass vom freien Himmel möglichst viel Licht auf ihn fallen kann. In diesen Kasten wird der im Dunkelzimmer präparierte und bis dahin noch im schwarzen Tuche gehaltene Kopf gelegt, der Deckel wird geöffnet, das eine Auge zwei Minuten lang dem freien Lichte ausgesetzt, der Deckel wieder geschlossen und das andere Auge hierauf ebenso behandelt. Das dem Lichte exponierte Auge muss genau nach oben sehen. Als Objecte für die Optographie werden aus schwarzem Papier geschnittene Figuren benutzt, die auf eine direkt unter dem Kastendeckel befindliche Scheibe aus mattem Glase gelegt werden. Nach Beendigung der Exposition muss der Kopf schnell wieder bedeckt und in die Dunkelkammer getragen werden. Dann Eröffnung der Augen bei Natriumbeleuchtung und Härtung in Alaunlösung. Die Retina wird dann losgelöst und so auf ein Porzellanschälchen ausgebreitet, dass die concave Fläche der Netzhaut auf die convexe des Schälchens zu liegen kommt. Die Optogramme werden am besten conserviert, wenn man die Schälchen mit den Netzhäuten in einen Exsiccator mit concentrierter Schwefelsäure stellt. Hier trocknen sie in 2—3 Tagen völlig und erhalten eine grössere Widerstandsfähigkeit gegen bleichendes Licht.

An den **Innengliedern** sieht man eine Längsstreifung nach Isolation durch Ueberosmiumsäure, Jodserum etc.

Das Stäbchen-Ellipsoid (Opticus-Ellipsoid, linsenförmiger Körper, empfindlicher Körper) ist bei dem Frosch leicht zu sehen. Durch Jod färbt sich dasselbe dunkelgelb, während der übrige Teil des Innenglieds nur hellgelb gefärbt wird. Auch Osmiumsäure, ammoniak. Karmin etc. färbt das Ellipsoid stärker als die übrige Substanz.

Bei den Säugetieren und Menschen zeigt das Ellipsoid nach Behandlung mit Osmiumsäure $^1/_4$—$^1/_2$ pCt. eine faserige Structur (Fadenapparat von M. Schultze).

Bei Belichtung verkürzen sich die Innenglieder (Gradenigo, Angelucci).

Anm. Die längsten Stäbchen besitzen die Fische (bis 140 μ), die dicksten die Amphibien (Frosch, Salamander, Triton), die feinsten besitzt die Ratte. Man beachte die verschiedenen Formen der Innenglieder bei den Säugetieren und Menschen, bei den Fischen und Vögeln, bei den Amphibien, Bei vielen Eidechsen, Schlangen, Schildkröten und beschuppten Amphibien fehlen die Stäbchen.

b) Die Zapfen.

Die **Aussenglieder** der Zapfen verhalten sich im Allgemeinen ähnlich wie die der Stäbchen. Der Plättchenzerfall tritt hier aber noch leichter ein als bei den Stäbchen, jedoch zerstreuen sich diese Plättchen nicht so leicht, wie die der Stäbchen in der umgebenden Flüssigkeit.

Einen bemerkenswerten Unterschied des Verhaltens der Stäbchen und Zapfen gegen gewisse Agentien erwähnt Schwalbe: Durch Behandlung mit 10 proc. Kochsalzlösung kann man beim Frosch die Zapfen mit ihren Aussengliedern vollkommen isolieren, während die Aussenglieder der Stäbchen in dieser Lösung unter Quellung und Schlängelung zu Grunde gehen.

In den **Innengliedern** verhalten sich die Zapfen-Ellipsoide ähnlich wie die Stäbchen-Ellipsoide. An Stelle dieses Ellipsoids haben die Reptilien und die Vögel (besonders in einem der beiden Constituenten eines Doppelzapfens) einen ovalen Körper (Oval von Merkel). Chemisch unterscheiden sich beide dadurch, dass das Oval durch Jod schön weinrot gefärbt wird, während das Ellipsoid eine gelbe oder gelbbraune Färbung annimmt. (Schwalbe.)

Eine sogen. Achsenfaser im Innenglied kann man (ähnlich auch bei den Stäbchen) sehen nach Behandlung mit verschiedenen

Digitized by Google

Reagentien (Müller'sche Flüssigkeit, Osmiumsäure, Essigsäure 3 pCt., Jodserum).

Farblose oder **farbige** (rubinrot, orange, gelb, gelbbraun, grün, blassblau?) **Kugeln** lassen sich besonders schön bei den Reptilien und Vögeln wahrnehmen. Auch die Amphibien und von den Fischen die Ganoiden (Stör) besitzen Oelkugeln.

Die an die Oelkugeln gebundene farbige Substanz (Frosch, Eidechse, Chamäleon, Huhn, Taube) ist in Wasser und in wässerigen alkalischen, sauren oder neutralen Lösungen unlöslich, und wird in Lösung übergeführt durch Aethylalkohol, Amylalkohol, Methylalkohol, Benzin, Chloroform und Aether. Alle diese Lösungen zeigen eine goldgelbe (Pigmentschicht des Frosches und Retina der Reptilien) oder eine orangegelbe (Huhn) Farbe. Im Gegensatz hierzu zeigen die nach Behandlung mit Schwefelkohlenstoff erhaltenen Lösungen eine orangerote und mit der Farbe des Sehrotes übereinstimmende rote Farbe.

Drei Reaktionen sind charakteristisch für die in den Oeltropfen erhaltene Substanz:

1. Concentrierte Schwefelsäure verwandelt die Farbe der Tropfen momentan in ein prachtvolles Dunkelviolett, welches sehr bald in ein tiefes und gesättigtes Blau übergeht.

2. Concentrierte Salpetersäure färbt die Tropfen für einen Augenblick blaugrün und macht sie gleich darauf völlig farblos.

3. Jodlösung verwandelt die Farbe der Tropfen erst in ein sehr schönes Grün, später in Blaugrün. (Capranica.)

Anm. 1) Kühne gelang es, entsprechend den drei Farben der farbigen Kugeln in den Zapfen der Vögel, drei Pigmente darzustellen. Dazu wurden ca. 100 frisch in Alkohol geworfene Hühnernetzhäute mit Aether extrahiert, der gelbliche Alkohol zur Trockene verdampft, der Rückstand mit Aether ausgezogen, derselbe mit der Hauptlösung vereinigt, nach Verdunstung des Aethers das rote Fett in heissem Alkohol gelöst und darin mit Natron verseift. Die feste mennigrote Seife gab bei fraktionierter Extraction an Petroleumaether zuerst nur den grüngelben, an Aether nur den orangefarben, zuletzt an Terpentinöl nur einen tief rosaroten Farbstoff ab. Der letztere ist nach Befreiung von Fett in Schwefelkohlenstoff unlöslich, während die beiden anderen davon, jeder mit besonderer Farbe, gelöst werden. Diese Farbstoffe werden als Chlorophan, Xanthophan und Rhodophan bezeichnet, und sie entsprechen den in der frischen Retina auffälligen und erkennbaren Fettkugeln in den Zapfen.

Das Chlorophan und Xanthophan geben die grünlichblaue Jodreaction am besten, während sie am Rhodophan zwar dunkler, aber schmutziger und mehr grünlich ausfiel.

Die Untersuchung mit concentrierter Schwefelsäure und Salpetersäure ergab eine unterschiedliche Reaction bei den getrennten Pigmenten; mit Salpetersäure am schwächsten von Rhodophan, das nur vorübergehend blass

blaugrün wurde und sich schnell grau entfärbte, intensiv und weniger flüchtig von Xantho- und Chlorophan; mit Schwefelsäure erschienen die letzteren Pigmente reiner blau, das erstere vorübergehend schwarzblau, dann dunkelbraun.

Anm. 2) Ganz verschieden von den drei Farbstoffen der Vogelretina ist das gelbe Pigment der Fettkugeln im Retinaepithel des Frosches. Das gereinigte Pigment wird Lipochrin genannt. Dasselbe stimmt mit dem Gelb des lappigen Fettkörpers in der Bauchhöhle des Frosches überein. (Kühne.)

Diffuses Pigment findet man in den Zapfen mancher Vögel (Taube, Huhn) und Reptilien (Eidechse).

Doppel- oder Zwillings-Zapfen finden sich bei allen Wirbeltierklassen mit Ausnahme der Säugetiere.

Bei Belichtung verkürzen sich die Innenglieder, im Dunkeln verlängern sie sich, und zwar sind bei Fröschen und Fischen, sowie bei Tauben die Veränderungen so gross, dass sie auch schon bei schwachen und mittelstarken Vergrösserungen konstatiert werden können, denn die Verkürzungen betragen bei Fröschen etwa 45 μ, bei Tauben etwa 15 μ. (Engelmann und van Genderen Stort).

Die centrifugale Verschiebung der grossen Doppelzapfen der Fischretina bedingt eine entsprechende Krümmung der Stäbchenaussenglieder (van Genderen Stort).

Anm. Die Zapfen sind sehr gross bei den Fischen, schank und deshalb stäbchenähnlich bei Reptilien und Vögeln. Bei den Fröschen sind sie auffallend klein.

11. Das Pigmentepithel

(Epithel der Retina).

Man untersuche dasselbe an Flächenpräparaten und an Durchschnitten. Eine grosse Rolle spielt die Pigmentwanderung unter dem Einflusse des Lichtes. Für solche Versuche eignen sich der Frosch, der Wassersalamander (Triton cristatus), die Taube, der Barsch (Perca fluviatilis) etc. [Die Netzhaut des Brassen (Abramis Brama) eignet sich weniger gut dazu, weil in den oberen zwei Dritteln der Retina sich neben dem Pigment in den Protoplasmafäden der Epithelzellen sowie in jenen Zellen selber eine weisse amorphe Masse (Guanin) befindet (Pseudotapetum nach Brücke, Tapetum retinale nach Kühne), die ein undurchsichtiges Hindernis bildet (v. Genderen Stort)].

Bei Untersuchungen über die Pigmentwanderung beim Frosch muss nach Fick stets die ganze Netzhaut zur Untersuchung kommen, da die einzelnen Regionen der Netzhaut bei

Dunkelfröschen immer die Dunkelwirkung in sehr verschiedenem Grade zeigen. In der oberen Netzhauthälfte ist die Aussenstellung des Pigments am ausgesprochensten, weiter nach unten folgt sogenannte Bürstenstellung, in dem unteren Teil ist bald Aussenstellung, bald Bürstenstellung vorhanden.

Im Protoplasma der Kuppe der Pigmentzellen finden sich farblose **Fettkugeln** beim Kaninchen, goldgelb gefärbte beim Frosch und den Vögeln.

Myeloidkörner (Kühne) finden sich beim Frosch, Eule, Bussard.

Näheres s. unten „Augenpigment“ S. 156.

Macula lutea und Fovea centralis.

Für die Untersuchung dieses Teiles der Retina gelten im Allgemeinen dieselben Regeln wie sie für die ganze Netzhaut angegeben sind. Man beachte nur, dass gerade hier die Netzhaut besonders fest mit dem Pigmentepithel zusammenhängt. Zur Fixierung können nur Salpetersäure und Formol in Betracht kommen, da sich hierin die Farbe der Macula sehr gut hält. In Wasser und Alkohol löst sich aber der Farbstoff.

Um Schnitte anzufertigen, verfahre man daher nach Dimmer folgendermassen: Man fixiert die Retina, schneidet dann ein viereckiges Stück derselben samt dem gelben Fleck heraus, legt es zwischen zwei Stückchen Hollundermark, welche mit einer dicken Gummilösung befeuchtet sind und bringt es auf die Platte des Gefriermikrotoms. Da beim Schneiden die Schnitte rasch aufthauen und dann zerreissen, so thut man gut, nach jedem Schnitt auf den gefrorenen Block mit dem Pinsel eine dünne Schicht der Gummilösung aufzutragen und diese Schicht vor dem Schneiden zum Gefrieren zu bringen. Man bringt die Schnitte auf dem Objectträger in einen Tropfen concentrierter Lösung von Kali acet. und schützt sie vor der Berührung mit dem Deckgläschen durch ein viereckiges Rähmchen aus Seidenpapier.

Anm. Ausser dem Menschen besitzen nur die Affen und das Chamäleon (cf. S. 10) eine gelbe Macula und eine Fovea centralis. Eine ähnlich gebaute, aber nicht pigmentierte Stelle, die Area centralis findet sich, abgesehen von den Insectivoren und gewissen Nagern, bei den meisten Säugetieren. Vögel und Reptilien haben eine einfache oder mehrfache Fovea; auch bei Knochenfischen kommt eine Fovea vor.

Glioma retinae.

Das Gliom der Netzhaut färbe man mit Haematoxylin. Hierbei werden die verfetteten Partieen violett, die übrigen blau

gefärbt. Ferner kommen in Betracht die Golgi'sche Methode (cf. S. 96), die Neurogliafärbung nach Weigert (cf. S. 93) und nach Mallory (cf. S. 96).

Litteratur.

Abelsdorff u. Köttgen, Die Arten des Sehpurpurs in der Wirbeltierreihe. Sitz.-Ber. d. kgl. preuss. Akad. d. Wissensch. Juni—Dezember. S. 921. 1895.

Andogsky, N., Ueber d. Verhalten des Sehpurpurs bei der Netzhautablösung. Graef. Arch. Bd. 44, 2. 1897.

Angelucci, gazzetta medica di Roma. 1885.

Bach, L., Znr feinen Anatomie u. Pathologie der Ganglienzellen der Retina. Transact. of the VIII. Internat. Ophthalm. Congr. Edinburgh. p. 137. 1894.

Birnbacher, Ueber eine Farbenreaction der belichteten und unbelichteten Netzhaut. Graef. Arch. Bd. 40, 5. 1894.

Boll, Fr., Zur Anatomie u. Physiologie d. Netzhaut. Berl. akadem. Monatsber. 1876.

Boll, Fr., Zur Anatomie u. Physiologie d. Retina. Arch. f. Anat. u. Physiol. 1877.

Capranica, St., Physiolog.-chem. Untersuchungen über die farbigen Substanzon der Retina. 1877.

Chiewitz, J. H., Untersuch. über d. Area central. retinae. Arch. f. Anat. n. Physiol. (Anat. Abth.). Supplementsband. 1889.

Denissenko, Ueber den Bau der äusseren Körnerschicht der Netzhaut bei den Wirbeltieren. Arch. f. mikrosk. Anat. Bd. 19. 1881.

Dickmann, A., Beiträge zur Anatomie u. Physiologie d. Neugeborenen-Auges. Inaug.-Dissert. Marburg. 1896.

Dimmer, Fr., Beiträge z. Anatomie u. Physiologie d. Macula lntea d. Menschen. Leipzig u. Wien. 1894.

Dogiel, A. S., Ueber d. Verhalten d. nervösen Elemente in d. Retina d. Ganoiden, Reptilien, Vögel u. Säugetiere. Anat. Anz. III. No. 4 u. 5. 1888.

Dogiel, Ueber die nervösen Elemente in d. Netzhaut d. Amphibien. Ebd. No. 11 u. 12.

Dogiel, Ueber d. nervösen Elemente in d. Retina d. Menschen. Arch. f. mikrosk. Anat. Bd. 40. 1892.

Dogiel, Neuroglia d. Retina d. Menschen. Arch. f. mikrosk. Anat. Bd. 41. 1893.

Dogiel, Die Structur d. Nervenzellen d. Retina. Arch. f. mikrosk. Anat. Bd. 46. 1895.

Engelmann, Th., De bewegingen van kegols en pigment in de retina onder den invloed van het licht. Konigl. Akad. v. Wetenschappen in Amsterdam. Zitting van 28. Jnni und Onderzock in het physiolog. Laborat. te Utrecht. Zde. recks IX. 1884. cf. Pflüger's Arch. Bd. 35.

Engelmann en van Genderen Stort, Nieuwe nitkomsten betreffende de bewegingen van kegels en pigment in de retina onder den invloed van het licht. Onderzock. Ebd. cf. Pflüger's Arch. f. d. ges. Physiol. Bd. 35.

Ewald, A., Ueber Optographie und die dazu erforderlichen Apparate. Sitz.-Ber. d. Heidelb. ophth. Vers. S. 105. 1877.

Ewald u. Kühne, Ueber künstl. Bildung d. Sehpurpurs. Centralbl. f. d. med. Wissensch. No. 42.

Falchi, Histogenese d. Retina u. d. N. opticus. Graef. Arch. Bd. 34, 2.

Fick, Untersuch. über d. Pigmentwanderung in d. Netzhaut d. Frosches. Graef. Arch. Bd. 37, 2. 1891.

Flosch, Zur Woigert'schon Haematoxylinfärbung d. centralen Nervensystems. Zeitschrift f. wissensch. Mikrosk. Bd. I. 1884.

van Genderen Stort, Ueber Form- u. Ortsveränderungen dor Netzhautelemente nnter Einfluss von Licht und Dunkel. Graef. Arch. Bd. 33, 3. 1887.

Golgi e Manfredi, Annotazioni istogliche snlla retina del cavallo. Giornale della R. acad. di Torino. Agosto. 1872.

Gradenigo, G., Intorno all' influenza della Luce e del Calore sulla retina della Rana. Padova. Stabilimento Prosperini. 1885.

Grosskopf, W., Der Markstreifen in d. Netzhaut d. Kaninchens u. d. Haasen. Anat. Hefte. Bd. I. Abth. I. Heft 4.

Hamann, O., Eino nene Carminlösung. Internat. Zeitschrift f. Anat. u. Histol. I. S. 346. 1884.

Kallius, E., Untersuch. über d. Netzhaut d. Säugetiere. Merkel-Bonnets Anat. Hefte. 1894.

Kopsch, Fr., Erfahrungen über d. Verwendung d. Formaldehyds bei d. Chromsilber-Imprägnation. Anat. Anz. Bd. 11. S. 727. 1896.

Koster, W., Untersuch. z. Lohre vom Farbensinn. Graef. Arch. Bd. 41, 4.

Kranse, W., Die Membrana fenestrata d. Rotina. Leipzig. 1868.

Krause, Handbuch d. menschl. Anatomie. 1876.

Krauso, Ueber d. Retinazapfon d. nächtlichen Tiere. Arch. f. mikrosk. Anat. Bd. 19. 1881.

Krause, Die Retina. Internat. Monatsschrift f. Anatomie u. Histologie. Bd. I. 1884.

Krause, Untersuchungsmethoden. Internat. Monatsschrift f. Anat. u. Histol. Bd. I. 1884.

Krause, Die Retina. Internat. Monatsschr. f. Anat. u. Physiol. Bd. XI. 1894.

Kühne, W., Uobor lichtbeständigo Farben in d. Notzhaut. Untersuch. a. d. physiolog. Instit. d. Univ. Heidelberg. 4. 1877.

Kühne, W., Ueber die Darstellung von Optogrammon im Froschauge. Untersuch. a. d. phys. Inst. Heidelberg. I. 1877.

Kühne, Weitere Beobachtungen über don Sehpurpur d. Menschen. Ebd. 1877.

Kühne, Zur Darstellung d. Sehpurpurs. Zeitschrift f. Biologie. Bd. 32. 1895.

Kühne u. Ewald, Untersuch. über d. Sehpurpur. Unters. a. d. phys. Inst. Heidelberg. 1877.

Kühne u. Sewall, Zur Physiologie d. Sehepithels, insbes. d. Fische. Ebd. Bd. III. 1880.

Kuhnt, H., Zur Architektonik der Retina. Ber. d. ophthal. Gesellsch. z. Heidelberg. 1877.

Kuhnt, Histolog. Studien an d. menschl. Netzhaut. Jenaische Zeitschrift f. Wissensch. Bd. 24. 1889.

Kultschitzky, Anatom. Anz. Jahrgang V. 1890.

Lennox, Beobachtungen über d. Histologie d. Netzhaut etc. Graef Arch. Bd. 32, 1.

Mann, G., On the preparation of nerve cells for experimental histological investigations. Proceed. Scot. Mikrosk. Soc. p. 154. 1894.

Manz, Die Ganglienzellen der Froschnetzhaut. Zeitschrift f. ration. Medicin. Bd. 28. 1866.

Merkel, Ueber die menschliche Retina. Graef. Arch. Bd. 22, 4. 1876.

Merkel, Makroskop. Anat. d. Auges. Graef.-Saem. Bd. I.

Michel, J., Ueber die Ausstrahlungsweise d. Opticusfasern in d. menschl. Retina. Beitrag z. Anat. u. Physiol. als Festgabe Carl Ludwig gewidmet. Leipzig. 1874.

Michel u. Wagner, Physiol.-chem. Untersuch. d. Auges. Graef. Arch. Bd. 32, 2.

Naumoff, Ueber einige patholog.-anatom. Veränderungen im Augengrunde bei neugeb. Kindern. Graef. Arch. Bd. 36, 3.

Ramon y Cajal, Die Retina der Wirbeltiere. Uebersetzt vo R. Greeff. Wiesbaden. 1894.

Retzius, G., On membrana limitans retinae intorna. Nordiskt medicinskt arkiv. Bd. III. No. 2. 1871.

Rivolta, Delle cellule multipolari che formano lo strato intergranuloso e intermedio nella retina del cavallo. Giorn. di anat. fisiol. e patologia degli animali. III. 1871.

Rudloff, P., Ueber eine Eigentümlichkeit d. äusseren Körner. Arch. f. Anat. u. Physiol. S. 271. 1886.

Schaffer, J., Die Färbung d. menschl. Retina mit Essigsäure-Haematoxylin. Sitz.-Ber. d. kaiserl. Akad. d. Wissensch. in Wien. Mathem.-naturw. Klasse. 99. III. 1890.

Schelske, Ueber d. Membrana limit. interna d. menschl. Netzhaut. Virchow's Arch. Bd. 28. S. 482. 1863.

Schiefferdecker, P., Studien z. vergl. Histolog. d. Retina. Arch. f. mikrosk. Anat. Bd. 28. S. 318. 1886.

Schmidt, H., Die Farbe der Macula lutea im Auge des Menschen. Centralbl. f. d. med. Wissensch. No. 57. 1874.

Schmidt-Rimpler, Die Macula lutea anatomisch u. ophthalmoskopisch. Graef. Arch. Bd. 21, 3.

Schultze, M., Die Retina. Stricker's Handbuch der Lehre von den Geweben.

Schwalbe, Mikrosk. Anat. d. Sehnerven, d. Netzhaut u. d. Glaskörpers. Graef.-Saemisch. Bd. I.

Tartuferi, F., Sulla anatomia della retina. Internat. Monatsschrift f. Anat. u. Physiol. Bd. 4. 1887.

Thin, G., The optic nerve fibres and ganglion cells of the mammalian retina. Journ. of Anat. and Physiol. XIII. 1881.

Waelchli, Zur Topographie der gefärbten Kugeln der Vogelnetzhaut. Graef. Arch. Bd. 29, 3.

Wolters, M., Drei neue Methoden z. Mark- u. Axencylinderfärbung mittelst Haematoxylin. Zeitschrift f. wissensch. Mikrosk. Bd. 7. Heft 4. 1891.

Zackenfels, M., Litterar.-histor. Darstellung d. Optographie. Inaug.-Dissert. Berlin. 1897.

Digitized by Google

Vierzehntes Kapitel.

Die Linse und Zonula Zinnii.

Zur Untersuchung der **Linsenkapsel** und des **Epithels** dienen Flächenpräparate und Schnittpräparate.

Erstere eignen sich zum Studium der Kapselkatarakte und der Beteiligung der Kapselzellen an derselben, ferner zum Studium des Wachstums der Linse, speziell der Beobachtung der Karyokinese (Becker). Ob die Kapsel sich leicht oder schwer von der Linse abziehen lässt, hängt von dem Alter und der Behandlungsweise der Linse, resp. der Katarakte ab. Bei Embryonen, z. B. vom Rind, gelingt es nach Becker oft nur sehr schwer, mit der Kapsel auch die Epithelschichten von der Linse zu trennen. Die Beobachtung des Epithels wird meist noch dadurch erschwert, dass die Gefässe der Pupillarmembran aussen anhaften.

Gute Präparate erhält man, wenn man die frische oder einige Tage mit Müller'scher Flüssigkeit oder Chromsäure behandelte Linse in absolutem oder 95%igem Alkohol schrumpfen, und dann in sehr verdünntem Alkohol oder destilliertem Wasser wieder aufquellen lässt. Bei in der Kapsel extrahierten Katarakten gelingt es bei diesem Verfahren fast immer, die ganze Kapsel, nachdem man den Sack mit der Scheere eingeschnitten, abzuziehen. Man kann sie dann mittels einiger radiär gegen die Mitte der vorderen und hinteren Kapsel gerichteter Schnitte in toto auf dem Objectträger ausbreiten.

Ein anderes empfehlenswertes Verfahren, die Kapsel mit dem Epithel zu isolieren, besteht darin, die frische oder etwa 1 Stunde lang mit $^1/_3$ Alkohol behandelte Linse mit Eröffnung der Kapsel zu extrahieren. Man macht am Linsenrand oder in der Nähe desselben einen kleinen Schnitt, fasst dann die Kapsel mit einer feinen Irispincette und zieht sie ab.

Die isolierte Linsenkapsel färbe man mit Haematoxylin-Eosin oder Alauncarmin.

Will man die Linsenkapsel ohne Epithel haben, so breite man die abgezogene Kapsel auf Filtrierpapier oder auf einem kuppenartigen gläsernen Knopf so aus, dass mit einem Pinsel das Linsenepithel abgewischt werden kann. Allenfalls anhängendes Glaskörpergewebe oder Aderhautpigment entferne man mit Filtrierpapier (Michel und Wagner). Schnittpräparate der isolierten Linsenkapsel fertige man nach den allgemein gültigen Regeln an.

Einen **lamellären Bau der Linsenkapsel** kann man auf folgende Weise nachweisen (Berger, Schirmer):

1. Durch Zerzupfen der Linsenkapsel nach mehrtägiger Maceration in Kal. hypermangan (0,1 %). Die Rissränder werden nicht geradlinig, sondern treppenförmig. (In stärkeren Lösungen werden die Kapseln bröckelig und lassen sich nicht mehr bearbeiten, in schwächeren lassen sich die Lamellen nicht genügend trennen).
2. Durch Maceration in Kalkwasser oder 10%iger Kochsalzlösung (mehrere Wochen).
3. Färben der Linsenkapsel mit Goldchlorid und 2—3 tägige Maceration in einer aus Salzsäure, Glycerin und dest. Wasser bestehenden Flüssigkeit.
4. Behandeln mit Arg. nitr. längere Zeit. Durchschnitte anfertigen.
5. Behandeln mit stärkeren Salpetersäurelösungen.
6. Anfertigung feiner Dickendurchschnitte mit dem Gefriermikrotom und Behandeln derselben mit der Verdauungsmethode.

Zur Untersuchung des **Linsenepithels** bringe man die Linse (Frosch) mit unverletzter Kapsel auf 2 Stunden in ½ %ige Arg. nitr.-Lösung und untersuche die abgezogene Kapsel nach erfolgter Reduction in Glycerin. Auch Behandlung mit ½ %iger Osmiumsäure (Methode von Nuel und Cornil cf. S. 144). Färbung mit Picrocarmin, Haematoxylin und Fuchsin.

Linsenfasern. Durch Maceratiou (s. unten) oder andere ähnliche wirkende Eingriffe auf die Linse entstehen Blätter, die wie die Blätter einer sich eben öffnenden Blütenknospe über einander liegen. Der harte Kern nimmt meist an dieser Blätterspaltung nicht Teil. Diese **lamelläre Anordnung** der Linsenfasern tritt nach Robinski deutlich hervor, wenn man die Linsen auf 15—20 Minuten in eine schwache Lösung von Arg. nitr. 1 : 800—1000 legt und sie dann auf etwa 24 Stunden in schwach mit Salzsäure angesäuertes Wasser bringt. Noch besser tritt der lamelläre Bau hervor, wenn man die in der beschriebenen Weise behandelten Linsen trocknet. Nur der Linsenkern spaltet sich nicht. (cf. S. 15). Die Fischlinse lässt sich, nachdem sie gesotten ist, in lauter concentrische Kugelschalen zerlegen.

Ebenfalls durch Maceration entsteht der **Linsenstern.** Spritzt man bei grösseren Linsen eine wässerige Lösung von preussisch Blau peripher unter die Linsenkapsel und spült den Ueberschuss der Farbe mit dest. Wasser fort, so erscheint die Sternfigur

Digitized by Google

tiefblau. Legt man die frische Linse mit der Kapsel 24 Stunden in Arg. nitr. 1 : 500—1000, so wird die Oberfläche chokoladenartig, die Sternfigur intensiv schwarz (Fridenberg).

Zur **Isolation der Linsenfasern** dienen folgende Methoden:

1. Isolation mit $^1/_3$ Alkohol. Frische Linsen von Säugetieren, Fischen etc. kommen auf 2 Stunden in $^1/_3$ Alkohol, dann eröffne man die Linsenkapsel durch Anstechen, und lasse die Linsen noch weitere 24 Stunden oder länger in dem Alkohol liegen. Man kann dann die Linse mit Leichtigkeit in schalenförmige Stücke zerlegen. Diese werden auf dem Objectträger in Glycerin zerzupft, und nach Picrocarminzusatz eingelegt und umrandet.
2. Salzsäure, Schwefelsäure oder Salpetersäure in einer Concentration von 1 : 100—200. (Moriggia, Becker.)

   Diese beiden Methoden sind sehr zu empfehlen. Von den vielen anderen angegebenen Methoden erwähne ich noch:
3. Argentum nitricum 1 : 600—1000 (Robinski).
4. Kal. chlorat. 1,0, Acid. nitr. 3,0. An frischen Linsen wirkt das Reagens in 1—2 Minuten, bei schon etwas getrockneten erst in 4 bis 5 Minuten. (Fubini.)
5. Verdünnte Osmiumsäure 0,1%. Die Linsen zerfallen zunächst in Lamellen, später in einzelne Fasern, welche letztere wieder in feine Fibrillen sich spalten. (Arnold.)
6. Goldchloridlösung $^1/_4$% und lauwarm. Dieselbe wird in die Blutgefässe injiciert. 10 Minuten nach der Injection werden die Augen herausgenommen, auf die Dauer von 15 Minuten in eine $^1/_2$%ige Goldlösung gelegt und dann in eine Mischung von Wasser und Glycerin. Nach 24 Stunden wird die Linse herausgenommen, in Haematoxylin gefärbt, und die Linsenfasern durch Zerzupfen in Glycerin oder Einwirkung starker Kalilauge isoliert. (Thin und Ewart.)
7. Verdauung in künstlichem Magensaft. 1 gr mit Alkohol behandelter und getrockneter Magenschleimhaut löst sich in 20 ccm 0,5—1%iger Salzsäure bei Brutwärme in 3—4 Stunden. Vor der Maceration in der filtrierten Flüssigkeit kann man mit Picrocarmin färben. Einwirkung von mehr als $^1/_2$—1 Stunde zerstört das Protoplasma. (Bikfalvi.)
8. Formalin (4—10%) Einwirkung 2 Tage lang, Uebertragen für einige Stunden in 50—60% Alkohol, zerzupfen

in Wasser oder Glycerin. Die Fasern lassen sich ihrer ganzen Länge nach isolieren. (Gebhardt.)

Eine feine **Längsstreifung der Linsenfasern** kann man beobachten, wenn man Linsen von Kaninchen einige Zeit lang mit Na. Cl.-Lösung 2 % behandelt und dann die Fasern durch dünne Salzsäure isoliert. (Moriggia.)

Zum Erkennen der **Kittsubstanz der Linsenfasern** verfertige man an gefrorenen Linsen Längs- und Querschnitte an und lege dieselben auf kurze Zeit in schwache Silberlösungen (1 : 800—1000). Die Randcontouren der Fasern erscheinen dann von braunen oder schwarzen Linien umsäumt. (Merkel).

Um **Querschnitte der Linsenfasern** zu erhalten, kann man die ganze Linse einbetten und schneiden. Da dieses aber mit Schwierigkeiten verknüpft ist (s. unten), so verfahre man auf folgende Weise: Man lege eine Linse auf 24—48 Stunden in 0,05 %ige Chromsäure. (Damit die Linse nicht anklebt, lege man sie auf etwas Watte.) Dann spalte man dieselbe mit Nadeln in schalenförmige Stücke, bringe sie auf weitere 10—15 Stunden in die Chromsäurelösung zurück und härte sie dann in Alkohol von steigender Concentration. Jetzt schneide man mit einer Scheere die Schalen in der Gegend des Aequator durch und bette dieselben entweder in Celloidin ein oder klemme sie so in Leber ein, dass die ersten Schnitte die dem Aequator zunächst liegende Zone treffen. Die Schnitte werden auf den Objectträger gebracht und in verdünntem Glycerin (5,0 Glycerin, 25,0 dest. Wasser) conserviert. (Stöhr.)

Die Anfertigung von **Schnitten durch die ganze Linse** ist mit grossen Schwierigkeiten verknüpft, wenigstens bei erwachsenen Tieren und älteren Foeten, da sich der Kern derselben nicht durchtränkt und so hart ist, dass er dem Mikrotommesser beträchtlichen Widerstand leistet. Der Kern ist es auch, der sich nach dem Tode zuerst zu trüben pflegt, er ist schon milchweiss und völlig undurchsichtig, wenn die Rinde noch völlig intact erscheint. Legt man eine Linse in Alkohol, so zeigt sich umgekehrt die Rinde opak und weiss, während der Kern gelb und hornartig durchscheinend bleibt. Die Vögel haben eine sehr weiche Linse, während die Linse der Fische so fest und wasserarm ist, dass der Kern beim Trocknen nicht einmal trüb wird.

Zur Fixierung der Linsen sind zu empfehlen: die Müller'sche Flüssigkeit, die 3proc. Salpetersäure, die Flemming'sche Lösung.

Ritter empfiehlt eine Mischung von etwa 10 Tropfen reiner Salzsäure und 10 Tropfen reiner Salpetersäure mit etwa 25 g

Wasser. Kalbslinsen sind nach 3 Tagen darin erhärtet. Diese Mischung soll die Elemente der Linse in bester Form fixieren, die Contouren der Fasern gleichmässig erhalten und den Inhalt derselben am wenigsten verändern. Zur Einbettung empfehlen sich Celloidin, Photoxylin, und die Einbettungsmasse nach Calberla-Ruge (cf. S. 54). Mit der letzteren lassen sich nach Becker feinere Schnitte herstellen als mit dem Celloidin.

Zur Untersuchung der verschiedenen Formen der **Cataracte** fixiere man die Linsen und bette sie ein, wie oben angegeben. Die besten Bilder geben ungefärbt in Glycerin eingelegte Schnitte. Aber auch Färbung mit Alauncarmin, Haematoxylin-Eosin, Anilinfarben etc. ist möglich.

Anm. 1. Das Verhalten der getrübten Linse gegen Farbstoffe ist übrigens ein Kapitel, das noch sehr der Aufklärung bedarf. So sollen z. B. nach Hess die in vivo durchsichtigen Linsenteile den Farbstoff (Alauncarmin) annehmen, die getrübten so gut wie vollkommen ungefärbt bleiben (Fixierung in Salpetersäure). Derselbe Autor beschreibt das Verhalten bei Cataracta zonularis folgendermassen: Der Inhalt der Hohlräume des Kernes nimmt den Farbstoff wesentlich stärker an als die Umgebung und erscheint daher dunkelviolett auf hellem Grunde; der Inhalt der Hohlräume in den perinuclearen Schichten färbt sich viel schwächer als die Umgebung und erscheint zum grossen Teil fast farblos auf violettem Grunde. (Fixierung in Alkohol. Färbung mit Grenacher's Haematoxylin). Nach Schirmer färben sich beim Schichtstaar Staarschicht, Kerne und Corticalis ganz gleichmässig. (Müller'sche Flüssigkeit: Haematoxylin, Eosin, Picrolithioncarmin, Jod, Osmiumsäure, Anilinfarben). In einem Falle gelang es ihm, durch kurzes Färben mit Haematoxylin und nachheriges Abspülen in Wasser eine tief dunkelblau gefärbte Staarschicht auf schwach blau gefärbtem Grunde zu erhalten.

Bei der Cataracta diabetica färbt Alauncarmin nach Becker das ganze Präparat gleichmässig, lässt die Kerne aber fast gar nicht hervortreten. Auch Haematoxylin färbt fast gleichmässig Zell- und Kernsubstanz. Bei der Cataracta senilis praematura punctata färben sich die punktförmigen graugrünen Trübungen kaum mit Alauncarmin, sehr gut mit Haematoxylin, wenig mit Eosin. Schöne Bilder mit Haematoxylin-Eosin. Bei der Cataracta punctata congenita färben sich die Trübungen nicht. (Hess).

Anm. 2. Die Linsen junger Tiere zeigen häufig eine natürliche centrale Trübung, die am leichtesten an der Linse des Kalbes, aber auch junger Katzen (bis zur 6. Woche) und, wenn auch nur eben angedeutet, bei dem Schwein sichtbar ist. Diese Trübung ist nicht physiologisch vorhanden, denn sie verschwindet vollständig, wenn man die Temperatur der Linse auf einen gewissen Wärmegrad bringt, z. B. indem man das Auge in der geschlossenen Hand hält. Man kann diese Erscheinung wiederholt an derselben Linse zur Anschauung bringen, unabhängig davon, ob man die Abkühlung durch Auflegen der Linse auf eine kalte Unterlage, Verdunsten aufgegossenen Alkohols oder Einlegen in kaltes Wasser erzeugt. (Michel.)

Ein der Naphthalinlinse ähnliches Bild (die äquatoriellen Einkerbungen samt der vorderen und hinteren Linsennaht) erhält man, wenn

man einer normalen Linse im Wärmeofen das Wasser entzieht. Ebenso durch Behandlung mit Salpetersäure oder wasserfreiem Glycerin. (Magnus).

Um etwa vorhandenes Naphthalin in Naphthalinlinsen nachzuweisen, kann man nach Magnus auf folgende Weise verfahren: Die Linsen werden im Wärmeofen (bei 90° 24 Stunden) getrocknet, dann pulverisiert und mit siedendem absol. Alkohol ausgezogen. Man filtriert dann heiss, lässt abdunsten und behandelt mit Picrinsäurealkohol. Neben zahlreichen Picrinsäurekrystallen findet man feine lange, gelbe Nadeln, die sich bei Alkoholzusatz nicht lösen, also wohl als Naphthalin-Picrinsäure $C_{10}H_8C_6H_2(NO_2)_3OH$ anzusprechen sind.

Eine richtige Vorstellung von der **Lage der einzelnen Bestandteile in der Linse,** besonders in Cataracten, kann man nur dann gewinnen, wenn die Linsen in ihrer natürlichen Verbindung mit dem Corpus ciliare durch die Zonula Zinnii eingebettet und geschnitten werden können. Dazu muss der Einbettung eine besondere Präparation vorhergehen: Man halbiert dazu den Augapfel, trägt die Cornea ab, schneidet die Iris radiär ein und entfernt sie vollständig mittelst einer Pincette durch totale Iridodialyse, spült dann den Glaskörper mittelst eines feinen Wasserstrahles ab und schneidet die Sclera mit der Scheere ringsum soweit ab, dass nur ein einige Millimeter breiter Ring übrig bleibt, an welchem innen das Corpus ciliare festsitzt und in welchem die Linse mittelst der Zonula Zinnii freischwebend aufgehängt ist. (Becker).

Dieses ist auch eine vorzügliche Methode, um den **Petit'schen Canal,** die **Zonula Zinnii** und ihre Anheftung an die Linse zu demonstrieren. Den **Canalis Petiti** kann man am eröffneten Auge durch Einblasen von Luft in den Canal sofort anschaulich machen. Injectionen von Berliner Blau zeigen ihn noch besser in seinem ganzen Umfange. Auch durch Einstich-Injection in die vordere Augenkammer mit Berliner Blau oder Carminleim lässt sich der Petit'sche Canal teilweise füllen. Es gelingt dies an erwärmten Augen sogar mit geschmolzenem Paraffin. Am geeignetsten sind dazu Menschen- und Schweineaugen, schwieriger gelingt es beim Hund und Kaninchen. Nach der Injection bringe man die Augen 24 Stunden lang in Alkohol und öffne dann den Bulbus. Es lassen sich dann Glaskörper, Linse und Zonula sehr leicht vom Corpus ciliare ablösen, so dass man den gefüllten Petit'schen Canal unverletzt erhält. (Schwalbe, Merian.)

Zur **Isolierung der Zonula Zinnii** seien noch einige Methoden erwähnt: Ulrich empfiehlt an frischen Schweineaugen die Cornea und Iris abzutragen und die Bulbi dann in sehr wässerigem

Alkohol zu macerieren. Nach einigen Tagen gelingt die Isolierung leicht. Aeby empfiehlt die Methode der freiwilligen Maceration des Auges. Für frische Tieraugen genügt durchschnittlich ein Liegenlassen während 2—3 Tage bei mittlerer Temperatur. Man kann dieselbe nach ihm in 3 verschiedenen Formen zur Darstellung bringen:

1. Im Zusammenhang mit Glaskörper (Hyaloidea) und Linse (Kapsel) durch schwache Fäulnissmaceration.

2. Im Zusammenhang mit dem Glaskörper (Hyaloidea) allein durch weiter fortgeschrittene Fäulnissmaceration.

3. Völlig isoliert und ausser jeglichem Zusammenhang mit Glaskörper und Linse durch Säuremaceration. (concentr. Salzsäure oder Salpetersäure. 24 Stunden lang.)

Nach Czermak verfährt man so, dass man zuerst den ganzen vorderen Uvealtractus mit der Linse isoliert (s. S. 152). Ist dieses geschehen, so dreht man ihn um, dass die Iris nach oben sieht, fixiert ihn mittelst durch die Randteile der Chorioidea gesteckter Nadeln, fasst mit einer Pincette vorsichtig den Pupillarrand und schneidet vorerst die Iris quer bis zu ihrer Insertion durch und hierauf längs dieser vom Ciliarkörper vollständig ab. Man kann auch einfach die Iris packen und Dialysis machen. Alle diese Manipulationen gehen sehr leicht von statten, man braucht nichts zu zerren oder zu drücken.

Die intensivste **Färbung der Zonula Zinnii** erhält man bei der Behandlung mit Orcein, Saffranin, Viktoriablau und Jodviolett, ferner auch durch Fuchsin, Aurantialösung, und mit der Weigert'schen Neurogliafärbung. (Agababow.)

Litteratur.

Aeby, Ch., Der Canal. Petiti u. d. Zonula Zinnii beim Menschen u. bei Wirbeltieren. Graefe's Arch. Bd. 28, 1. S. 118.

Agababow, A., Untersuchungen über d. Natur d. Zonula ciliar. Arch. f. mikrosk. Anat. Bd. 50. S. 563. 1897.

Barabaschew, P., Beitrag zur Anatomie der Linse. Graefe's Arch. Bd. 38, 3. 1892.

Becker, Zur Anatomie der gesunden und kranken Linse. Wiesbaden. 1883.

Berger, Bemerkungen über die Linsenkapsel. Centralbl. f. prakt. Augenheilk. 1882.

Berger, Beiträge zur Anatomie der Zonula Zinnii. Graefe's Arch. Bd. 28, 2. 1882.

Bikfalvi, Beitrag zur Verwendung der Magenverdauung als Isolationsmethode. Centralbl. f. d. med. Wissensch. No. 46. 1883.

Czermak, Zur Zonulafrage. Graefe's Arch. Bd. 31, 1.

Friedenberg, P., Ueber die Figur des Linsensternes. Arch. f. Augenheilk. Bd. 31. S. 295. 1895.

Fubini, S., Beiträge z. Studium der Krystalllinse. Moleschott's Untersuch. z. Naturlehre. XI. 1873.

Hess, C., Zur Pathologie u. patholog. Anatomie verschiedener Staarformen. Graefe's Arch. Bd. 39, 1. 1893.

Leuckart, Organologie des Auges. Graefe-Saemisch. Bd. II.

Magnus, Exper. Studien über die Ernährung der Krystalllinse. Graefe's Arch. Bd. 36, 4. S. 163.

Martinotti, Un metodo semplice per la colorazione delle fibre elast. Zeitschrift f. wissensch. Mikrosk. IV. 1887.

Matthiessen, L., Ueber den physik. Bau des Auges der Vögel. Deutsche med. Wochenschrift. Bd. 38. 1885.

Merian, C., Versuche über die Lymphwege des Auges. Arch. f. Anatom. u. Physiol. S. 108. 1891.

Merkel, Makroskop. Anatomie d. Auges. Graefe-Saem. Bd. I.

Michel, J., Ueber natürl. u. künstl. Linsentrübung. Festschrift z. III. Säcularfeier d. Alma Julia Maximiliana, gewidmet v. d. med. Fak. z. Würzburg. I. 1882.

Michel u. Wagner, Physiol.-chem. Untersuch. d. Auges. Graefe's Arch. Bd. 32, 2.

Moriggia, Ueber d. beste Darstellungsweise u. d. Entwicklung d. Röhrchen d. Krystalllinse. Moleschott's Untersuch. z. Naturlehre. Bd. X. Heft 6.

Richter, Zur Histologie der Linse. Graefe's Arch. Bd. 22, 2.

Robinski, Zur makroskop. Technik der Augenlinse. Arch. f. Anat. u. Physiol. 1870. p. 724.

Schwalbe, Lehrbuch der Anatomie der Sinnesorgane.

Schwalbe, Untersuchungen über die Lymphbahnen des Auges. Arch. f. mikroskop. Anat. Bd. VI. S. 342. 1870.

Schirmer, Studie über d. Förster'sche Maturation d. Cataract. Graefe's Arch. Bd. 34, 1.

Schirmer, Histolog. u. histochem. Untersuch. über Kapselnarbe etc. Graefe's Arch. Bd. 35, 1.

Schirmer, Zur patholog. Anatomie u. Pathogenese des Schichtstaars. Graefe's Arch. Bd. 35, 3.

Thin u. Ewest, A contribution to the anatomy of the lens. Journ. of anatomy and physiology. Vol. X. 1876.

Ulrich, R., Zur Anatomie u. Physiologie d. Canal. Petiti u. d. anstossenden Gewebes. Graefe's Arch. Bd. 26, 2.

Wagenmann, Exper. Untersuch. über d. Einfluss der Circulation etc. Graefe's Arch. Bd. 36, 4. S. 45.

Fünfzehntes Kapitel.

Der Glaskörper.

Als Fixationsflüssigkeit für den Glaskörper sind zu empfehlen: eine 3 proc. Bichromatlösung, eine 1—2 proc. Sublimatlösung, die Flemming'sche Flüssigkeit. Nach der Fixierung ist eine langsame Erhärtung in Alkohol und eine sehr langsame und stufenweise geschehene Einbettung in Celloidin, und zwar nach einseitiger Oeffnung der Sclera nötig. Gerade bei dem letzten Ueberführen der Augen in dickes Celloidin sinkt das Glaskörpergewebe gerne ein, und dadurch wird das Material verdorben.

Zur Färbung des eigentlichen faserigen Glaskörpergewebes dienen die Anilinfarben (Gentianaviolett, Säurefuchsin, Rosanilin, Dahlia und Bismarckbraun). Bei der Anwendung aller dieser Farben muss aber das Celloidin vorher entfernt werden. Namentlich zu empfehlen ist aber das Rubin, da dieser Farbstoff das Celloidin nicht mitfärbt und daher eine vorhergehende Entfernung desselben überflüssig macht. (Retzius.)

Die **Membrana hyaloidea** lässt sich im frischen Zustande leicht mit dem Glaskörper im Zusammenhange von der Innenfläche der Retina abziehen. Es empfiehlt sich auch, die betreffenden Augen einen Tag lang in Alkohol 60 pCt. zu legen. (Schwalbe) (cf. „Margo limit. retinae" S. 176). Auch an Augen, die ein oder zwei Tage nach dem Tode zur Untersuchung gelangen, bleibt die Hyaloidea im Zusammenhang mit dem Glaskörper (Aeby).

Beim Frosch lässt sich die Membrana hyaloidea durch eine 2proc. Lösung von Chloralhydrat leicht von der Netzhaut isolieren. Sie bewirkt zugleich auch eine Ablösung der Innenhaut der Gefässe. Färbung mit Violett B. (S. Mayer.)

Glaskörperhäute. Die Consistenz des Glaskörpers ist in ganz frischem Zustande eine rein gallertartige, und es fliesst beim Durchschneiden derselben nur wenig tropfbare Flüssigkeit ab. Erst durch Leichenveränderung, die freilich sehr früh eintritt, verflüssigt sich seine Substanz mehr und mehr, ebenso durch sehr lange fortgesetztes immer wiederholtes Einschneiden, bis zuletzt nur noch unbedeutende Reste festerer membranöser Massen zurückbleiben. (Merkel.) Im frischen Glaskörper lassen sich keine Faserzüge nachweisen; Alkohol und Chromsäure rufen dagegen leicht die Erscheinung von Fasern hervor. Auch bei der Behandlung mit essigsauren Blei, salpetersaurem Silber etc. lassen sich Niederschläge hervorbringen. Man kann dieselben vermeiden,

wenn man den Glaskörper zuvor so lange mit destilliertem Wasser auswäscht, bis durch essigsaures Blei kein Niederschlag mehr entsteht. Dann bleibt auf Zusatz von Alkohol etc. die Gallertsubstanz unverändert. Absoluter Alkohol in grosser Quantität macht dagegen die Gallerte zu einer durchsichtigen Membran schrumpfen, die auf Zusatz von Wasser wieder quillt. (Lieberkühn.)

Bei Behandlung des Glaskörpers von Fischen mit Chromsäure gestattet derselbe ein Abblättern in Schichten. (H. Virchow).

Bringt man den Glaskörper eines Schafauges 24 Stunden in Gummilösung und darauf in starken Alkohol, so wird er auf eine $^1/_4$ mm dicke Platte reduciert, die leicht in dünne Schnitte zerlegt werden kann. In Wasser gebracht quellen sie sehr stark auf bis zu 10 und mehr Millimeter und nehmen eine durchsichtige gelatinöse Beschaffenheit an. Nach 24stündiger Anwendung von Osmiumsäure (1 : 50) zerfallen die Schichten bei leichtem Drucke in zahlreiche dünne Blättchen (Hache).

Um die Glaskörperfasern gut zu erhalten und jede artificielle Schrumpfung möglichst zu vermeiden, empfiehlt Straub folgende Flüssigkeit.

Acid. chromici	0,5
Glycerini	25,0
Alkohol 60 pCt.	150,0

Spalträume, die concentrisch zur Oberfläche verlaufen, lassen sich nachweisen (nach Schwalbe):

1. durch Aequatorialschnitte des Glaskörpers von Augen, die in Müller'scher Flüssigkeit oder Chromsäure conserviert waren (Iwanoff, Hannover, Schwalbe),
2. durch Auftröpfeln farbiger Flüssigkeiten auf die Schnittflächen des im Aequator halbierten Glaskörpers (Stilling),
3. durch Gefrierenlassen des Glaskörpers. Beim Aufthauen lassen sich von der Oberfläche feine concentrisch angeordnete Eisscheibchen abblättern.

Glaskörperzellen. Fixe Bindegewebszellen finden sich im Glaskörper von Embryonen (Potiechin). Im reifen menschlichen Glaskörper kommen nur Wanderzellen vor.

Von den Fischen haben diejenigen, die eine gefässführende Leiste am Boden des Auges besitzen, neben dieser Leiste oft Zellen, aber der ganze übrige Glaskörper ist frei davon; bei anderen, z. B. den Plötzen, sind Zellen über der ganzen Oberfläche verbreitet (Virchow). Nach Virchow ist es notwendig, beim Studium der Gefässe und Zellen an der Glaskörperoberfläche

der Cyprinoiden ungefaltete Präparate und möglichst die äusserste Schicht allein zu untersuchen. Solche Präparate vom frischen Auge herzustellen, ist etwas mühsam, da beim Einschneiden des Glaskörpers eine zähe Masse hervorquillt, welche sich zu fusslangen Fäden ausziehen lässt. Virchow giebt folgende Vorschrift: Man trage von einem Auge, welches nach Ablösung der Sclera und Chorioidealdrüse 7 Stunden in 1 proc. auf etwa 30° erwärmter Sublimatlösung (oder 24 St. in Müller'scher Flüssigkeit oder 2 pCt. Kal. bichrom.) war, den hinteren Teil ab, lege Glaskörper und Netzhaut auseinander, fasse mit einer Pincette die Glaskörperhaut, mit einer anderen den übrigen Glaskörper, löse sie von einander und lege die Glaskörperhaut, welcher immer eine dünne Schicht anhaften bleibt, die Aussenseite nach abwärts, auf einen Objectträger, bedecke das Präparat mit einem Deckgläschen, drücke dieses leicht an und bringe den Objectträger mit Präparat und Deckgläschen in eine Schale mit Alkohol. Nach einigen Stunden schiebe man vorsichtig das Deckgläschen, dem das Präparat anhaften bleibt, von dem Objectträger herunter, und färbe mit Haematoxylin und Eosin. Dann Entwässern, Aufhellen, Einschluss in Lack.

Anm. Der Glaskörper von allen Kaltblütern, auch der Schlangen, nimmt alle Färbungen nur sehr schwer an. Carmin giebt eine matte und verwaschene Färbung (Virchow).

Centralkanal. Derselbe ist auf folgende Weisen zu demonstrieren:

1. nach der Methode von Stilling füllt sich der Kanal, wenn man auf die hintere Fläche eines aus den Häuten herausgeschälten Glaskörpers oder auch auf eine aequatoriale Schnittfläche eine farbige Flüssigkeit (Berliner Blau, Carmin) aufträufelt. Besonders leicht gelingt dies an Schweinsaugen,
2. nach Schwalbe ist der Canal in seiner ganzen Ausdehnung durch Einstich-Injection mit gelöstem Berliner Blau oder Alkannin-Terpentin unter die Pialscheide des Sehnerven zu füllen,
3. nach Merian schneidet man den Sehnerven bei seinem Eintritt in die Sclerotica ab, sticht durch die Mitte der Lamina cribrosa eine Nadel ein, um sicher zu sein, dass dieselbe durch die Papille des Sehnerven hindurch gedrungen ist, und führt in diesen künstlich gebahnten Weg die Canüle ein. Bei Schweineaugen füllt sich der

Canal fast ausnahmslos in seiner ganzen Ausdehnung, bei Ochsenaugen seltener.

Anm. Der Glaskörper der verschiedenen Tiere unterscheidet sich sehr durch seinen Wassergehalt. Der Glaskörper bei Embryonen ist fester als der bei erwachsenen Tieren, der Glaskörper des Kalbes fester als der des Rindes. Eine zähe fadenziehende klebrige Beschaffenheit hat der Glaskörper beim Menschen, Affen, Fischen; einer schlüpfrigen compressiblen Gallerte gleicht er beim Hunde, Ochsen.

Litteratur.

Aeby, Chr., Der Canal. Petiti u. d. Zonula Zinnii beim Menschen und bei Wirbeltieren. Graefe's Arch. Bd. 28. 1. 1882.

Hache, Edm., Structure et signification morphologique du corps vitré. Acad. des scienc. Séance du 4. Juillet 1887 und France médic. p. 1143.

Hannover, Entdeckung des Baues des Glaskörpers. Müllers Arch. 1845.

Iwanoff, Glaskörper. Strickers Handbuch der Lehre von den Geweben. 1871.

Lieberkühn, N., Ueber d. Auge d. Wirbeltierembryo. Schriften der Gesellsch. z. Beförderung d. ges. Naturw. zu Marburg. Bd. X.

Mayer, S., Studien zur Histologie u. Physiologie d. Blutgefässsystems. Sitz.-Ber. d. Wiener Akad. 1886.

Merian, K., Versuche über die Lymphwege des Auges. Arch. für Anat. u. Physiol. 1891.

Merkel, Makroskop. Anatomie d. Auges. Graefe-Saemisch. Bd. I.

Potiechin, A., Ueber die Zellen d. Glaskörpers. Virch. Arch. Bd. 72. 1878.

Retzius, G., Ueber d. Bau d. Glaskörpers u. d. Zonula Zinnii in dem Auge d. Menschen und einiger Tiere. Biolog. Untersuch. Neue Folge. VI. Stockholm. 1894.

Schwalbe, Handbuch d. Anatomie d. Sinnesorgane.

Stilling, J., Zur Theorie des Glaucoms. Graefe's Arch. Bd. 14. 3. 1868.

Stilling, J., Eine Studie über den Bau des Glaskörpers. Graefe's Arch. Bd. 15. 3. 1869.

Straub, Beitrag zur Kenntnis des Glaskörper-Gewebes. Graefe's Arch. Bd. 34. 3. 1888.

Virchow, H., Beiträge z. vergl. Anatomie d. Auges. Habilitationsschrift. Berlin. 1882.

Virchow, H., Ueber Zellen des Glaskörpers. Arch. f. mikrosk. Anat. Bd. 24. 1885.

Sechzehntes Kapitel.

Nervus opticus.

Kommt es einem nur auf die Elemente des Sehnerven selbst an, so thut man gut, die Sehnervenscheiden von dem Opticus abzupräparieren, bevor man denselben in die Fixationsflüssigkeit bringt. Als Fixationsflüssigkeiten sind zu empfehlen: das Formol, das Formol-Müller, und für die Neurogliafärbung das Golgi'sche

Gemisch und die Weigert'sche Fixationsflüssigkeit. Die Einbettung erfolgt am besten in Celloidin, doch ist auch Paraffineinbettung möglich. Zum Färben der Schnitte gebrauche man Carmin[1]), Haematoxylin-Eosin, die Färbung nach van Gieson und besonders die Weigert'sche Markscheidenfärbung. Letztere ist namentlich auch zu empfehlen bei der **Atrophie des Sehnerven,** für diesen Zweck giebt auch eine Behandlung der in Müller'scher Flüssigkeit fixierten Nerven mit schwacher ($^1/_{50}$%) Goldchloridlösung, die etwas mit Essigsäure angesäuert ist, hübsche Bilder: die atrophische Nervensubstanz wird blassrosa, die normal gebliebenen Fasern tief dunkel violett gefärbt. Um die Wucherung des **Gliagewebes** zu zeigen, dient die Weigert'sche Neurogliafärbung. Die Golgi'sche Färbung ist für diesen Zweck nicht zu gebrauchen, da dabei nur ein Teil der vorhandenen Fasern und Zellen imprägniert wird.

Die Golgi'sche Methode eignet sich dagegen gut zur Darstellung der **Neurogliazellen** (Deiter'sche Zellen, Spinnenzellen, Astrocyten). Diese finden sich in jedem Teil des Sehnerven: im Tractus, Chiasma, Nervus opticus bis in die Papille und in die Retina hinein. Auffallend ist, dass die Zellen sich im Sehnerven viel leichter färben als in der Netzhaut. Aber auch im Sehnerven finden sich meist nur die Zellen in der Peripherie des Nerven imprägniert, weil die zur Färbung benutzten Flüssigkeiten nur schwer in die Tiefe dringen. Pathologische Veränderungen der Neurogliazellen, die mit dieser Methode dargestellt werden, sind mit der allergrössten Vorsicht aufzunehmen. Der Sehnerv ist ein sehr schönes Object, um den grossen Unterschied zu zeigen, den die Glia darbietet bei der Behandlung nach Golgi und bei der Behandlung nach Weigert.

Die Gliazellen lassen sich auch isolieren. Von einem in Müller'scher Flüssigkeit fixierten und in Alkohol gehärteten Sehnerven werden dicke longitudinale Schnitte angefertigt und dieselben mehrere Tage lang in Picrocarmin, Ammoniumcarmin oder Methylenblau gefärbt. Darauf wird der Schnitt in Glycerin zerzupft oder in $^1/_3$ Alkohol maceriert (Petrone). Auf Schnitten von in Müller'scher Flüssigkeit fixierten Präparaten sieht man den Zellleib nach Färbung mit saurem Carmin, Picrocarmin, Haematoxylin.

Injiciert man Berliner Blau in den frischen Opticus, so

[1]) Die Achsencylinder des Sehnerven färben sich mit ammonikalischem Carmin viel schwieriger als die anderer markhaltiger Nervenfasern.

dringt die Injectionsmasse leicht ins Innere der Nervenbündel und umgiebt jede Nervenfaser mit einem blauen Ringe (Schwalbe).

Eine Isolierung des Neuroglianetzes (?) gelingt nach Kuhnt, indem man feine Querschnitte von Nerven, die längere Zeit der Einwirkung von Alkohol und Aether ausgesetzt waren, mit Wasser schüttelt. Die Nervenfasern fallen dann aus dem neurogliösen Netze heraus.

Zur Isolation des **Bindegewebsgerüstes** des Sehnerven maceriere man einen Nerven einige Zeit in sehr dünner Chromsäurelösung ($^1/_{40}$%), fertige dann dicke Längsschnitte an und befreie durch sanftes Streichen mit der Präpariernadel das starre Bindegewebsgerüst von den weich gewordenen Nervenfaseru (Schwalbe).

Eine Isolierung der **Nervenfasern** gelingt nur ziemlich schwer, da dieselben keine Schwann'sche Scheide haben. Das Nervenmark zerbröckelt daher leicht, und die dünnen Achsencylinder werden eingerissen. Am besten gelingt nach Schwalbe die Isolierung nach Anwendung dünner Chromsäurelösungen ($^1/_{30}$—$^1/_{40}$%) oder von 10%iger Kochsalzlösung; doch muss das Gewebe ganz frisch in die Flüssigkeit eingelegt werden. Auf diese Weise isolierte Achsencylinder zeigen meist Varicositäten. Ohne solche Entstellungen als feine glattrandige Fäden gewinnt man sie dagegen, wenn man dicke Längsschnitte eines Sehnerven in Silbernitratlösungen von 1:800—1000 maceriert. An Isolationspräparaten erkennt man auch die Verbindung und spitzwinklige Teilung der Nervenbündel besser als an Längsschnitten: Zu diesem Zwecke maceriere man dicke Längsschnitte nach Tinction mit Carmin einige Tage in angesäuertem Glycerin. Es lösen sich dann beim Zerzupfen der Stückchen die Bündel ziemlich leicht aus dem Bindegewebe heraus (Schwalbe).

Das **Endothel der Opticusscheiden** kaun man durch Silberimprägnation darstellen. Nach Maceration in 3% Kali bichrom. Lösung lässt sich ein zartes Endothelhäutchen ablösen, das sehr leicht in zarte Zellplatten zerfällt (Schwalbe).

Lamina cribrosa. Färbung mit Carmin und Picrinsäure. Die rot gefärbten Bindegewebszüge heben sich dann scharf von den gelben Nervenfasernbündeln ab (Wolfring).

Als siebförmig durchlöcherte Platte erhält man die Lamina nach Maceration der durchtretenden Nerveufasern.

Hydrops vaginae N. opticii. cf. S. 4.

Myxosarcom des Sehnerven. Neben Schnittpräparaten fertige man auch Zupfpräparate an. Das Verhältnis der Zellen

zu den Fasern kann nur auf diese Weise mit Sicherheit erkannt werden.

Amyloidkörperchen. cf. S. 123.

Litteratur.

Greeff, R., Die Spinnenzellen im Sehnerven und in der Retina. Archiv f. Augenheilk. Bd. 29. 1894.

Kallius, C., Ueber Neurogliazellen in peripher. Nerven. Nachricht. d. kgl. Gesellsch. d. Wissenschaft. u. d. Georg-Augusts-Universität zu Göttingen. 1892.

Kuhnt, H., Zur Kenntniss d. Sehnerven u. d. Netzhaut. Graefe's Arch. Bd. 25. 3.

Petrone, L., Sur la structure des nerfs cérébro-rachidiens. Internat. Monatsschrift f. Anat. u. Physiologie. Bd. V. 1888.

Schwalbe, G., Ueber Lymphbahnen d. Netzhaut u. d. Glaskörpers. Berichte d. Kgl. sächs. Gesellsch. d. Wissensch. 1872.

Schwalbe, G., Mikroskop. Anatomie d. Sehnerven etc. Graefe-Saemisch. Bd. I.

Wolfring, Beitrag zur Histologie der Lamina cribrosa sclerae. Graefe's Arch. Bd. 18. 2.

Siebzehntes Kapitel.

Schutz- und Hilfsapparate des Auges.

I. Conjunctiva.

Zur Isolierung des **Epithels** dient die 10%ige Kochsalzlösung, 1/3 Alkohol, concentrierte Salpetersäure. Auch das Czerny'sche Gemisch, aus gleichen Teilen Müller'scher Flüssigkeit und Speichel bestehend, ist empfohlen worden (Langerhans). Diese Maceration ist für viele Flächenpräparate zu empfehlen.

Knäuel- oder **Schweissdrüsen** findet man am Cornealrande einiger Wiederkäuer (Rind, Ziege).

Becherzellen. cf. S. 119.

Verhornung der Epithelien erkennt man mittelst der Gram'schen Methode.

Nerven und **Krause'sche Endkolben.** Zur Untersuchung dienen die Goldmethoden, die Osmiumsäure, das Methylenblau. Man lässt dabei am zweckmässigsten die Conjunctiva in ihrem Zusammenhange mit der Sclera und Cornea. Zu diesem Zwecke durchschneide man nach Dogiel den Augapfel samt seiner Bindehaut längs einer Linie, welche 5—8 mm weit hinter dem Cornealrande und dem Aequator parallel verläuft. Der so erhaltene vordere Abschnitt des Bulbus wird von dem Ciliarkörper,

der Linse etc. befreit und darauf in mehrere Teile zerschnitten, deren jeder für sich gefärbt wird.

Die Nerven treten auch schon hervor, wenn man nach der Krause'schen Angabe ganz frische Conjunctiva flach ausbreitet und in Humor aqueus, verdünnter Natronlösung, Jodserum etc. ohne jeglichen Druck betrachtet. Man muss dabei das subconjunctivale Gewebe so gut als möglich entfernen.

Ueber Goldmethoden s. unter Cornea S. 145, Methylenblau S. 104.

Die Osmiumsäure kann man so anwenden, dass man die Conjunctiva entweder in eine Osmiumsäurelösung ($^1/_3$—1 proc.) eintaucht oder sie den Dämpfen einer solchen 12—24 Stunden lang aussetzt. Das Epithel lässt sich alsdann leicht entfernen. Poncet injicierte die Osmiumsäurelösung (1 : 1000) unter die Conjunctiva bulbi.

Die Lymphbahnen der **Trachomdrüsen** bei jungen Ochsen oder Kälbern lassen sich mittelst Einstichinjection füllen. Man halte sich an den sogenannten Bruch'schen Haufen der Trachomdrüsen des unteren Augenlids (Frey).

Conjunctivitis trachomatosa. Zur Untersuchung wird ein Teil der Conjunctiva palpebrae mit der Scheere weggekappt und frisch oder gehärtet untersucht. Manchmal kann man, je nach dem Zustande der betreffenden Augen, recht grosse lange Stücke entfernen, manchmal nur unbedeutende. Follikel werden durch Ausquetschen entfernt und frisch auf den Objectträger gebracht oder nach vorheriger Härtung untersucht. Auch Stücke der Conjunctiva bulbi, dicht an der Cornea, oder entfernter liegende, kann man ausschneiden und der mikroskopischen Untersuchung zugänglich machen (Mandelstamm).

Xerosis conjunctivae. Von dem weisslichen Belag der Scleralbindehaut und von dem die Hornhaut bedeckenden Secret lässt sich leicht etwas abschaben und frisch untersuchen. Die weissliche Substanz wird von Wasser schlecht benetzt, aber leicht von 25 proc. Alkohol; sie lässt sich darin gut zerzupfen und löst sich in lauter dünne Epithelplättchen auf, die mit feinen Pilzelementen bedeckt sind. Die Färbung der Spaltpilze gelingt an Trockenpräparaten mit verschiedenen Anilinfarben, Gentianaviolett, Fuchsin und Bismarckbraun gleich gut.

An Präparaten, die in Müller'scher Flüssigkeit fixiert sind, lässt sich das Epithel der Bindehaut im Umfang der Hornhaut überall mit der Präpariernadel in steifen, weissen Lamellen abheben, welche sich mit Wasser befeuchten lassen und in eine

Anzahl sehr zarter, leicht perlmutterglänzender Häutchen zu spalten sind. Auf der Oberfläche des Epithels findet man die Spaltpilze, welche auch ohne Tinction mit Zusatz von etwas Wasser oder Glycerin zu erkennen sind. Zur Tinction eignet sich besonders Gentianaviolett. Haematoxylin ist nicht zu gebrauchen, weil bei hinreichender Intensität die Epithelzellen zu dunkel werden, als dass man auf denselben die Pilze gut unterscheiden könnte (Leber).

II. Augenlider.

Zur Aufertigung von Schnittpräparaten spanne man die wo möglich in toto ausgeschnittenen Lider mittelst Igelstacheln auf einen kleinen Korkrahmen und bringe sie so in die Fixierungsflüssigkeit. Als solche sind zu gebrauchen: Müller'sche Flüssigkeit, Formalin, Formalin-Müller, Zenker'sche Flüssigkeit, Alkohol. Einbettung in Celloidin. Färbung mit Haematoxylin-Eosin, Carmin-Picrinsäure, van Gieson'sche Methode.

Zur Darstellung der **Nerven** dienen die Methode von Golgi und die Methylenblaumethode. Im ersteren Falle zerschneide man die Lider in senkrechter Richtung in kleinste Stückchen und behandele sie dann nach der Golgi-Cajal'schen Methode (doppelte und dreifache Imprägnation) (Bach). Im zweiten Fall entferne man von dem ausgeschnittenen Lide die ganze Haut samt der darunter liegenden Bindegewebeschicht, und färbe dann das Lid auf dem Objectträger mit der Conjunctivalseite nach oben mit Methylenblau (cf. S. 106). 1—1½ Stunden genügen zur Färbung. Fixierung in picrinsaurem Ammoniak 18—24 Stunden. Einschluss in Glycerin, picrins. Ammoniaklösung $\overline{aa}$, in der die Lider nach 3—4 Tagen ganz durchsichtig werden. Da sich bei dem Fixieren das Epithel leicht ablöst und man deshalb nicht im Stande ist, alle intraepithelialen Nervenfäden zu beobachten, so fixiere man besser mit einem Gemisch aus picrinsaurem Ammoniak und Osmiumsäure (Dogiel).

Injection der **Meibom'schen Drüsen.** Man kann dieselben sowohl von ihrer Mündung aus, als auch durch Einstich injicieren. Die erhaltenen Injectionspräparate teilen sich in zwei Kategorieen; solche, wo die Masse das Lumen der Drüse ausfüllt, und solche, wo sie die Räume um die Acini herum erfüllt.

Die Injectionen in das Lumen der Drüse geschehen am besten durch Einstich in das obere Ende derselben. Die in das Lumen vordringende Injectionsflüssigkeit (Berliner Blau cf. nächstes Kapitel) treibt den talgartigen Inhalt der Drüse vor sich her,

welcher in Gestalt eines feinen Würmchens unter drehenden Bewegungen aus der Mündung der Drüse herausgepresst wird, bis endlich die Injectionsmasse selbst aus der Mündung abfliesst.

Durch Einstichsinjectionen und ebenso bei Injection von der Mündung aus füllt sich nicht das Lumen der Drüse, sondern die Masse dringt zwischen die Drüsenacini und deren Membrana propria ein. Eine derartig injicierte Drüse gewährt an vollständig durchsichtig gemachten Lidern einen höchst lehrreichen Anblick (Fuchs, Czerny).

III. Thränenapparat.

Die **Thränendrüse** fixiere man in Formalin, Zenker'scher Flüssigkeit, Flemming'scher Lösung, Alkohol. Einbettung in Paraffin. Färbung mit Haematoxylin, Carmin etc.

Flächenpräparate der accessorischen Thränendrüsen erhält man, indem man die ganze Conjunctiva vom Lidrande aus bis auf den Bulbus abpräpariert und nach Behandlung mit Acid. tartaricum oder Acid. aceticum zwischen zwei Glasplatten bringt (Terson).

Zum Nachweis von **Nerven** dienen die Goldmethoden, die Golgi'sche Methode und die Färbung mit Methylenblau auf dem Objecträger.

Geeignet hierzu sind die Thränendrüsen des Kaninchens oder Meerschweinchens. Man verwechsele sie nicht mit der an der nasalen Seite des Bulbus unter der Conjunctiva der Nickhautbasis gelegenen Harder'schen Drüse.

Die gesamten **Ableitungswege** der Thränen kann man injicieren, und zwar von der Ausmündung des Thränenkanals aus, nach Entfernung der unteren Muschel.

IV. Augenmuskeln.

Zur Fixierung dienen Formalin, Formalin-Müller, Picrinsäure-Sublimat, Flemming'sche Lösung. Zur Einbettung eignet sich am besten Celloidin. Paraffin durchtränkt die Muskeln nur schwer, jedenfalls müssen die Muskeln sehr gut entwässert sein und mehrere Tage in Chloroform liegen. Zur Färbung dienen Haematoxylin-Eosin, Carmin-Picrinsäure oder Picrocarmin, Boraxcarmin-Indigocarmin (bei der letzten Färbung wird die Muskelsubstanz blaugrün, die Kerne rot gefärbt), (cf. S. 226) Safranin.

Die **Nerven** und **Terminalorgane** derselben stellt man durch die Goldmethoden und die Methylenblaufärbung dar.

Digitized by Google

V. Ganglion ciliare.

Dasselbe wird untersucht durch Behandlung mit Ueberosmiumsäure und Carminfärbung, durch Maceration mit schwachen Lösungen von Kali bichrom. und nachfolgendem Isolieren der Nervenzellen durch Zerzupfen, durch die Golgi'sche und Methylenblaumethode. Ferner kommt in Anwendung die Thioninfärbung, die Weigert'sche Markscheidenfärbung und die Degenerationsmethode nach Marchi.

Am besten eignen sich nach Retzius und D'Erchia zur Untersuchung neugeborene Katzen, die ein sehr grosses Ganglion ciliare haben.

Man lässt das Ganglion in situ neben dem Opticus und färbt es mit den umgebenden Muskeln, um die Schnitte dann vertical gegen die Längsachse anzulegen.

Litteratur.

Apolant, H., Ueber die Beziehung d. Nerv. oculomotorius z. Ganglion ciliare. Arch. f. mikrosk. Anat. Bd. 47. 1896.

Apolant, Ueber d. Ganglion ciliare. Arch. f. Anat. u. Physiol. (Physiol. Abt.). 1896.

Apolant, Ueber d. Ganglion ciliare. Verhandl. d. anatom. Gesellschaft. 10 Vers. Berlin. 1896.

Bach, L., Die Nerven der Augenlider und der Selera etc. Graefe's Arch. Bd. 41. 3.

Czerny, Zur Anatomie der Meibom'schen Drüsen. Ophth. Gesellsch. Klin. Monatsbl. f. Augenheilk. 1874.

Helfreich, Ueber die Nerven der Conjunctiva u. Selera. Würzburg. 1870.

Holtzmann, H., Untersuch. über Ciliarganglion und Ciliarnerven. Morphol. Arbeiten, herausgegeben v. G. Schwalbe. VI. 1. 1896.

Dogiel, A. S., Die Nervonendkörperchen in der Cornea und Conjunctiva d. Menschen. Arch. f. mikrosk. Anat. Bd. 37. 1891.

Dogiel, Die Nervenendigungen in der Thränendrüse der Säugetiere. Arch. f. mikrosk. Anat. Bd. 42. 1893.

Dogiel, Die Nervenendigungen im Lidrande u. in der Conjunctiva palpebrae d. Menschen. Arch. f. mikrosk. Anat. Bd. 44. 1895.

D'Erchia, Fl., Contributo allo studio della struttura e delle connessioni del ganglio ciliare. Monitore zoolog. italiano. V. Anno 1894 u. ibid. 1895.

Fuchs, E., Zur Anatomie der Blut- und Lymphgefässe der Augenlider. Graefe's Arch. Bd. 24. 3.

Krause, W., Ueber Nervenendigungen. Zeitschrift f. rat. Med. 3. Reihe. V. 1859.

Krause, Die terminalen Körperchen der einfach sensiblen Nerven. Hannover. 1860.

Leber, Th., Ueber die Xerosis der Bindehaut etc. Graefe's Arch. Bd. 29. 3.

Longworth, L. R., Ueber die Endkolben der Conjunctiva. Arch. f. mikrosk. Anat. Bd. XI.

Mandelstamm, E., Der trachomatöse Prozess. Graefe's Arch. Bd. 29. 1.

Michel, J., Ueber die feinere Anatomie d. Ganglion ciliare. Transact. of the VIII. Internat. Ophth. Congr. Edinburgh. 1894.

Poncet, F., Recherches critiques et histologiques sur la terminaison des nerfs dans la conjonctive. Archives de Physiologie normale et pathologique. II. Série. T. II. No. 5.

Retzius, G., Ganglion ciliare. Biolog. Untersuch. Neue Folge. VI. Jena. 1894.

Terson, Notes sur les glandes acineuses de la conjonctive et sur les glandes lacrymales orbito-palpebrales. Arch. d'Ophth. XII. 1892.

Achtzehntes Kapitel.

A. Blutbahnen.

Um die Gefässverteilung im Auge genauer zu studieren, ist es notwendig, die Gefässe dadurch deutlich sichtbar zu machen, dass man sie mit einer farbigen, transparenten Masse injiciert. Aber nicht nur demjenigen, der speziell über die Gefässe des Bulbus arbeiten will, sondern auch dem praktischen Ophthalmologen, der über die Vascularisierung des Auges und deren Bedeutung im gesunden Zustand und bei krankhaften Prozessen eine richtige Vorstellung zu bekommen wünscht, sind derartige Injectionen auf das angelegentlichste zu empfehlen. Wer zum ersten Male eine injicierte Retina mit dem Mikroskop betrachtet, wird über den Blutreichtum dieses Organes erstaunt sein, da wir mit dem Augenspiegel nur eine verhältnismässig geringe Vascularisation zu sehen gewohnt sind.

Die Injectionstechnik wird gewöhnlich als eine grosse Kunst hingestellt; trotzdem aber kann sie jeder, der nicht gar zu ungeschickt ist, erlernen.

Um **menschliche Augen** zu injicieren, ist es notwendig, den ganzen abgeschnittenen Kopf zur Verfügung zu haben. Noch besser freilich ist es, wenn der Kopf nicht vom Körper getrennt ist, weil dann keine Luft in die Carotiden eindringen kann. Dieses Eindringen von Luft hat man möglichst zu vermeiden, da sonst die der Injectionsmasse vorangehende Luftmenge grössere Strecken des Capillargefässsystems für sich in Anspruch nimmt. Je grösser das Gefäss ist, das man zum Einbinden der Injectionscanüle anschneiden muss, um so mehr klafft es, und um so mehr Luft kann in dasselbe eindringen. Man injiciert daher das Auge des Menschen am besten von der Art. ophthalmica aus, zumal da das Lumen dieser Arterie noch weit genug ist, um bequem eine Canüle einbinden zu können.

Digitized by Google

Anm. Wer sich von der schädlichen Wirkung des Lufteintrittes überzeugen will, braucht nur den abgeschnittenen Kopf einer neugeborenen Katze durch die Carotiden zu injicieren: er wird dann die Art. centralis corporis vitrei sowie die Ausbreitung derselben an der hinteren Linsenfläche nicht mit der Injectionsmasse, sondern mit Luft gefüllt sehen.

Steht einem nicht der ganze Kopf zur Verfügung, sondern nur die Augen, die mit dem ganzen Orbitalinhalt herausgeschnitten sind, so versuche man, dieselben von dem kleinen Stück der Art. ophthalmica aus zu injicieren, welches man an dem herausgenommenen Orbitalinhalt in allen denjenigen Fällen findet, in welchen man mit dem exstirpierenden Messer bis in das Foramen opticum eingedrungen ist. Vor der Injection ist es aber nötig, sämtliche durchschnittenen Gefässe sorgfältig zu unterbinden. Es ist dies zwar etwas mühsam; aber dass die Injectionen auch auf diese Weise gut auszuführen sind, hat ja Leber bewiesen, dessen grundlegende Arbeit über die Blutgefässe des menschlichen Auges auf Injectionen von solchen Bulbi beruht.

Die Injection geschieht durch die Arteria oder die Vena ophthalmica. Durch beide Gefässe lässt sich das Auge vollständig injicieren, nur sind im ersteren Falle die Arterien, im letzteren die Venen stärker gefüllt. Um Arterien und Venen besser unterscheiden zu können, kann man doppelte Injectionen anwenden, indem man durch die Arterie hinter einander zwei verschieden gefärbte Massen (rot und blau) einspritzt, wobei die zuletzt injicierte Masse nur in die gröberen Zuflüsse eindringen darf. Man kann auch so verfahren, dass man zuerst die Arterien füllt und dann von der Vene aus durch eine andere Masse die erstere teilweise zu verdrängen sucht.

Leber macht darauf aufmerksam, dass die Füllung der Venen beim Erwachsenen grosse Schwierigkeiten darbietet, da sie sich nur sehr selten vollständig füllen. Leichter gelingt dies bei Kindern, bei welchen alle Gefässe der Uvea weiter und daher leichter zu injicieren sind.

Anm. 1. Nach Elschnig kann man am Cadaver mit niedrigem Injectionsdruck nicht nur bei unversehrtem, sondern auch bei eröffnetem Schädel, wenn die Art. ophthalmica von der Carotis interna vollständig abgetrennt, die letztere also ausgeschaltet ist, von einer Carotis externa oder sogar von einer Maxillaris externa aus die Gefässe der Augenhöhle der gleichen und auch der anderen Seite in relativ sehr kurzer Zeit füllen.

Anm. 2. Nach Ulrich gelingt es, wenn auch schwierig, von der Art. ciliar. longa aus Injectionen mit Berliner Blau zu machen. Mittels sehr feiner Glascanülen kann man in das am normalen Auge ca. 0,04 mm Durchmesser betragende Lumen eindringen und mit einer Pravaz'schen Spritze injicieren. Leichter ist dies beim Glaucom, wo die Arteriae ciliares longae dilatiert sind.

Anm. 3. Nach Schwalbe gelingt die Füllung der episcleralen Venen von der Vorderkammer aus. Injiciert man gelöstes Berliner Blau durch Einstich in die Vorderkammer unter einem Druck von 30—50 mm Quecksilber etwa ½ Minute lang, so erhält man eine Injection der Venen auf der Oberfläche der Sclera um den Cornealrand herum.

Anm. 4. Die Gefässverhältnisse der Macula lutea werden vielfach nicht auf anatomischem Wege, sondern auf entoptischem untersucht, indem man z. B. gegen eine helle Fläche, ein weisses Stück Papier oder eine Lampenglocke blickt und ein feines Diaphragma in leicht kreisenden oder zitternden Bewegungen vor dem Auge bewegt.

Die Injection der Bulbi von grösseren **Säugetieren** (Pferd, Rind, Maultier, Ziege) nehme man ebenfalls von der Arteria oder Vena ophthalmica aus vor. Die Injection von solchen grossen Augen gelingt auch nach der Enucleation von der Arterie aus leichter als beim kleineren menschlichen Auge. Solche Füllungen nehme man nach der Unterbindung der zahlreichen durchschnittenen Gefässe stets mit kaltflüssigen Gemischen, dem Berliner Blau oder Carmin, vor, wenn es sich um histologische Untersuchungen handelt. Handelt es sich wesentlich um Injectionspräparate, so injiciere man mit Carminleim. Am häufigsten misslingen (nach Lungenbacher) die Injectionen an Pferdeaugen, was wohl von den verhältnismässig feinen Gefässen des Auges dieser Tiere herrührt. Sehr oft dagegen und vollständig gelingen die Injectionen bei Wiederkäuern.

Kleinere Säugetiere (Kalb, Schaf, Schwein, Hund) injiciert man besser durch eine der Carotiden und kleine (Katze, Kaninchen Meerschweinchen, Ratte) vom Herzen aus durch die Aorta.

Für die übrigen Klassen des Tierreiches hat uns Hyrtl sehr genaue Vorschriften hinterlassen, die hier zum Teil wörtlich angeführt werden sollen:

Grössere **Vögel**[1]) injiciere man von den Carotiden aus. Man findet diese, einfach oder doppelt, tief unter der auf der vorderen Fläche der Wirbelsäule auflagernden Halsmusculatur, und in der Furche zwischen den unteren Bogenelementen der Halswirbel gelegen. Man injiciert die doppelten mit einem Gabeltubus. Unerlässlich ist die Verkeilung des Kanals der Querfortsätze and des Rückgratkanals, da, wenn sie unversorgt gelassen werden, der zur Füllung der Augengefässe nötige Druck durch das Ausströmen der Masse aus den Arteriae vertebrales und spinales sich zu sehr abschwächt.

Kleinere Vögel müssen von der Aorta, oder von einer oder beiden Anonymae aus injiciert werden. Sehr leicht regurgitiert eine vollständig gelungene Injection durch die Venen.

[1]) Hierzu gehört auch die Taube.

Bei den nackten **Amphibien** wird der Bulbus arteriosus dicht über dem Herzen injiciert. Selbst dickere Massen kehren alsbald durch alle Venen zurück, da die Capillargefässe dieser Amphibienordnung an Weite alle übrigen übertreffen.

Bei grossen beschuppten **Reptilien** ist an der Schnittfläche des Halses die einfache (Chelonier und Ophidier) oder doppelte (Saurier) Carotis leicht zu finden und isoliert zu injicieren. Mässiger, fortgesetzter Injectionsdruck macht die Masse durch die Jugulares zurückkehren.

Bei den kleineren Ophidiern und Sauriern muss die Aorta abdominalis blossgelegt und gegen den Kopf zu injiciert werden, da die beiden aus dem Herzen entspringenden Aortenbogen nur für ein sehr feines Kaliber der Injectionsröhrchen Raum haben.

Bei grossen **Knorpel-** und **Knochenfischen** suche man die Carotis auf, wo sie von der ersten Kiemenvene abgeht. Man führe zu diesem Zwecke von den beiden Mundwinkeln aus mit der Knochenscheere zwei Parallelschnitte nach hinten, lang genug, um die Kiemenbogen, und, wenn nötig, auch den Schultergürtel durchzuschneiden. Ist der von diesen Schnitten begrenzte und aushebbare Boden der Mund- und Rachenhöhle nach hinten umgelegt, so lüfte man dicht vor dem oberen Segment des ersten Kiemenbogens die leicht abnehmbare Schleimhaut des Gaumens, nahe an der Seitenwand der Gehirnkapsel, und präpariere sie über die Basis dieser Kapsel so weit los, bis man in der Medianlinie auf die Vereinigungsstelle der rechten und linken vorderen Kiemenvene stösst. Verfolgt man die erste Kiemenvene der präparierten Seite gegen den ersten Kiemenbogen hin, so wird man nicht zu weit zu gehen haben, um auf den Ursprung der Carotis zu stossen, welches Gefäss isoliert gegen das Auge zu injiciert wird. Die Injection kehrt durch die Venen zurück.

Kleinere Fische müssen von der Arteria coeliaca aus rückläufig, d. h. gegen die Aorta injiciert werden.

Injectionsmassen.

Zur Injection dienen sogenannte kaltflüssige und warmflüssige Gemische. Erstere können ohne weiteres benutzt werden, letztere müssen unmittelbar vor dem Gebrauch in einer Porzellanschale auf dem Wasserbad verflüssigt werden. Die warmflüssigen Gemische sind in allen denjenigen Fällen vorzuziehen, wo es einem auf schöne pralle Füllung der Gefässe ankommt, also bei makroskopischen Demonstrationspräparaten, bei Flächenpräparaten der Retina, Iris etc. Die kaltflüssigen Gemische sind bequemer anzu-

wenden, geben aber bei weitem nicht so schöne Resultate wie die erstereu, da die Injectionsmasse die Gefässe nicht völlig anfällt. Bei der Härtung der Bulbi in Alkohol tritt nämlich das Glycerin, welches diese Gemische enthalten, aus den Gefässen aus, während der Farbstoff auf ihrer Wandung niedergeschlagen haftet. Die Gefässe sind daher nur wenig ausgedehnt, und ihre Wände liegen meist platt aufeinander. Solche Präparate eignen sich aber gut zur Herstellung von feinen Schnitten.

Kaltflüssige Gemische.

Rote Masse. (Beale'sches Carmin.)

31 Centigramm Carmin werden mit etwas Wasser angefeuchtet, dann durch 5—6 Tropfen Lig. Ammon. caustic. gelöst, und die Lösung mit 15 g Glycerin unter Schütteln verdünnt. Ferner werden 15 g Glycerin mit 8—10 Tropfen concentrierter Essigsäure angesäuert, und der Carminlösung unter starkem Umschütteln langsam und allmählich zugesetzt. Das Carmin fällt dann höchst feinkörnig aus, und das Ganze nimmt eine arteriell rote Färbung an. Zur Verdünnung dient ein Gemisch aus:

Glycerin	15,0 g
Alkohol	7,5 „
Aq. dest.	22,5 „

Blaue Masse.

Hierzu dient „lösliches" Berliner Blau in Wasser im Verhältnis 1:15—20. Eine derartige Lösung kann direkt zur Injection benutzt werden, eventuell mag man sie noch mit Alkohol und Glycerin $\overline{aa}$ 5,0 verdünnen.

Anm. Die Bezeichnung „lösliches" Berliner Blau ist ungeeignet, da dasselbe in Wasser gar nicht löslich ist, sondern sich nur so fein verteilt, dass der Eindruck einer Lösung entsteht.

Da das käufliche Berliner Blau oft nicht allen Ansprüchen genügt, so stelle man sich dasselbe auf folgende Weise selbst her: Man löst 20 g gelbes Blutlaugensalz in 500 ccm Wasser, verdünnt 10 ccm des Liquor ferri sesquichlorati der deutschen Pharmakopoe mit ebenfalls 500 ccm Wasser, giesst unter stetem Umrühren die zweite Lösung in die erste, so dass stets ein Ueberschuss von Blutlaugensalz vorhanden ist, und lässt sie 12 Stunden lang stehen. Dann wird die gelbe Lösung, so gut es geht, abgegossen, die blaue Lösung wird filtriert und man wäscht nun mit destilliertem Wasser so lange aus, bis das Filtrat tiefblau ist. Das dauert 1—2 Tage. Das tiefblaue Filtrat wird aufgefangen;

der Niederschlag auf dem Filter wird durch wiederholtes Aufgiessen von Wasser völlig aufgelöst. So erhält man ein Liter Flüssigkeit. Um bei Injection desselben in alkalisch reagierenden Organen ein Ausblassen der Farbe zu verhüten, muss man mit etwas Essigsäure ansäuern. (Citiert nach Rawitz.)

Warmflüssige Gemische.

Dieselben enthalten Leim und müssen vor der Injection auf 40—45° C. erwärmt werden.

Rote Masse.

Man rühre aus fein gepulvertem Carmin (etwa 4 g) und kaltem Wasser (ca. 8 ccm) einen losen Brei an, dem man so viel Ammoniak hinzufügt, dass eine gleichmässige Lösung mit dunkel kirschroter Farbe eintritt.

Anderseits lasse man etwa 50 g Gelatine 24 Stunden in destilliertem Wasser aufquellen. Dann presse man das Wasser mit den Händen aus und erwärme die Gelatine auf dem Wasserbade auf etwa 60° C. Ist sie geschmolzen, so füge man unter beständigem Umrühren so viel von dem Carminbrei hinzu, bis sie intensiv dunkelrot ist. In diese deutlich nach Ammoniak riechende Lösung träufele man unter beständigem Umrühren tropfenweise eine etwa 25proc. Essigsäurelösung so lange, bis die dunkelkirschrote Farbe in eine ziegelrote überzugehen anfängt. Setzt man mehr Essigsäure hinzu, so wird der Niederschlag nicht fein genug. Man erkennt den richtigen Moment der Neutralisation auch daran, dass an Stelle des ammoniakalischen Geruches der Flüssigkeit ein eigentümlich süssliches Aroma, frei von aller Säure, wahrzunehmen ist.

Blaue Masse.

Man stellt sich diese Masse dar, indem man eine concentrierte Lösung von Berliner Blau in Wasser zu der Gelatine (cf. rote Masse) in der Wärme hinzusetzt.

Anm. Fertige Injectionsmassen sind durch Grübler zu beziehen.

Methode der Injection.

Zu den für die Injection nötigen Instrumenten gehört

1. Eine Metallspritze von 100 oder 200 g Inhalt und eine Anzahl geknöpfter Canülen.

   Die Spritze muss gut schliessen, der Stempel darf nicht zu stramm sitzen und muss ohne jeden Ruck ganz gleichmässig vorwärts geschoben werden können.

2. Ein Wasserbad zum Erwärmen der Leimmasse.
3. Eine durch eine Gas- oder Spiritusflamme zu erwärmende Blechwanne zum Einlegen der zu injicierenden Tiere.

   (Für kleinere, schnell zu injicierende Tiere genügt auch eine grosse Schale mit warmem Wasser.)
4. Messer, Scheeren, Pincetten und Klemmer zur Freilegung und Unterbindung des Gefässes.
5. Einige starke gewachste Seidenfäden.
6. Ein Kork zum Verschliessen der Injectionscanüle.

Anm. Statt der Spritzen, deren Stempel man mit der Hand verschieben muss, wodurch zuweilen die Druckintensität geändert wird, kann man sich, namentlich bei kaltflüssigen Massen, eines Apparates mit constantem Druck bedienen. Einen solchen Apparat kann man sich nach den Angaben von Toldt leicht mittelst zweier Flaschen, eines Trichters und mehrerer Glasröhren und Gummischläuche herstellen.

Ein auf einem Stativ befestigter und in seiner Höhe verstellbarer Trichter ist mittelst eines Gummischlauches, der durch einen Quetschhahn verschliessbar ist, mit einer Flasche verbunden. Der Hals dieser als Windkessel dienenden Flasche ist durch einen doppelt durchbohrten Gummistopfen verschlossen, in letzterem stecken zwei Glasröhren, von dem die eine mit dem Gummischlauch verbunden ist und bis zum Boden der Flasche reicht, während die andere dicht unter dem Stopfen endet. Sie ist durch einen Gummischlauch mit einem in einer zweiten Flasche steckenden, dicht unter dem doppelt durchbohrten Gummistopfen endigenden Glasrohr verbunden. Die andere Durchbohrung des diese Flasche verschliessenden Stopfens trägt ein bis zum Boden reichendes Glasrohr, welches durch einen Gummischlauch mit der Injectionscanüle in Verbindung steht. Letztere wird durch einen Quetschhahn verschlossen.

Die zweite Flasche wird mit der Injectionsflüssigkeit gefüllt und bei Verwendung warmflüssiger Masse in ein Wasserbad von 40—45° C. gestellt. Soll die Injection beginnen, so giesst man in den Trichter Quecksilber, öffnet zuerst den Quetschhahn des Gummischlauches und dann den mit der Injectionscanüle in Verbindung stehenden Hahn. Sobald Injectionsflüssigkeit aus der Canüle ohne Luftblasen hervortritt, füllt man die in das zu injicierende Gefäss eingebundene Canüle mit derselben und steckt nun beide Canülen fest in einander.

Durch Höher- und Niedrigerstellen des Trichters kann man den Druck beliebig variieren, bezw. regulieren und durch allmähliches Zugiessen von Quecksilber constant halten (citiert nach Sehmorl).

Nachdem Alles zum Injicieren bereit gestellt und das Wasser in der Blechwanne auf 37—38° C. erhitzt worden ist, töte man das zu injicierende Tier und lege das betreffende Gefäss frei. Bevor man nun das Gefäss eröffnet, thut man gut, die zur Ligatur zu benutzenden Seidenfäden jetzt schon mit Hilfe einer Pincette unterhalb des Gefässes durchzuführen.

Will man z. B. in die Carotis eines Tieres injicieren, so ziehe man einen Seidenfaden unterhalb desselben durch und

Digitized by Google

knüpfe ihn über dem Gefäss zu einer losen Schlinge. Central von dem Seidenfaden klemme man die Arterie durch eine Klemmpincette ab, dann eröffne man die Arterie durch einen Einstich, binde in die Oeffnung die Injectionscanüle mit dem vorher schon geschlungenen Seidenfaden fest, und entferne dann die Klemmpincette.

Um jedes Eindringen von Luft zu verhindern, kann man das Eröffnen des Gefässes unter Wasser vornehmen. Um auch die in der Injectionscanüle vorhandene Luft fortzuschaffen, fülle man dieselbe vor dem Einbinden mit der Injectionsmasse und verschliesse die Oeffnung durch einen kleinen Kork.

Die Spritze, die bei Verwendung warmflüssiger Masse gut angewärmt sein muss, wird dann mit der Injectionsflüssigkeit gefüllt, der Stempel bei senkrechter Haltung der Spritze so weit vorgeschoben, bis die Injectionsmasse ohne Beimengung von Luftblasen abfliesst, und nun wird die Spritze mit der Canüle fest verbunden und der Stempel unter gleichmässigem Drucke vorwärts geschoben.

Will man vom Herzen aus injicieren, so schneide man den linken und rechten Ventrikel an, und entferne durch sanftes Drücken möglichst viel Blut. Dann bindet man die mit Injectionsmasse gefüllte und durch einen Kork verschlossene Canüle, die man durch den linken Ventrikel in die Aorta führt, dort fest, umschnürt die Aorta descendens, und legt eine dritte Schlinge lose, ohne sie zuzuziehen, um beide Vorhöfe. Man injiciert dann, wie oben angegeben. Zuerst entweicht aus der Schnittöffnung im rechten Ventrikel Blut, später Injectionsmasse. Ist letzteres der Fall, so zieht man die um das Herz gelegte Schnur fest zu. Man injiciert so lange, bis die Conjunctiva der Augen deutlich rot erscheint. Das Tier wird dann aus dem Wasserbad herausgenommen, die Aorta oberhalb der Canüle mit einer vierten Schlinge umschnürt, die Canüle entfernt, und das Tier mit dem Kopf unter die Wasserleitung gebracht, damit die Masse erstarrt.

Je feiner das Gefäss ist, in das man injicieren will, um so feiner müssen natürlich auch die Canülen sein. Solche feinsten Canülen dürfen an ihrem Ende keinen Wulst haben, wie die stärkeren Canülen ihn besitzen, um das Ausschlüpfen derselben aus der Ligatur zu vereiteln. Ein Wulst würde das Röhrchen nur unnötig dicker machen, und das Herausschlüpfen der Canüle aus der Ligatur kann man dadurch vermeiden, das man die beiden Enden des Ligaturfadens um das dicke Ende der Canüle zusammenbindet. Wer noch feinere Canülen braucht als die der

Pravaz'schen Spritzen, stelle sich solche bis zu capillarer Feinheit durch Ausziehen aus Glasröhren her.

Für derartige feine Arbeiten kann man natürlich die grossen Metallspritzen nicht brauchen. Hier sind kleine Injectionsspritzen aus Glas angebracht, die zwischen Spritze und Kanüle zweckmässig ein Schaltstück mit einem Hahn besitzen sollen.

Um **Embryonen** zu injicieren, wende man das praktische Verfahren von Wertheim an, dessen er sich bei Injection von Huhn-Embryonen und Forellen-Embryonen bediente. „Zur Injection wurde eine wässerige Lösung von Berliner Blau ohne Zusatz von Glycerin benutzt, das die Injection der feinsten Gefässe etwas erschwert. Als Canülen dienen kleine Glasröhren, die an einem Ende fein ausgezogen sind, für die kleinsten Embryonen bis zu capillarer Feinheit, während an dem anderem Ende ein etwa ein halbes Meter langer Gummischlauch sich befindet. An der Spitze werden die Glasröhren nun abgebrochen, die scharfen Kanten brauchen nicht durch Erhitzen abgerundet zu werden. Zum Füllen der Canüle nehme man das freie, mit einem Mundstück versehene Ende des Schlauches in den Mund, tauche die Spitze der Canüle in die Injectionsmasse und fülle durch Ansaugen die Glasröhre mit der letzteren.

Bei ganz kleinen Embryonen sticht man die Canüle, während der Embryo in seiner natürlichen Lage auf dem Dotter schwimmt, in den sinus terminalis oder in die vena omphalomesenterica ein, ohne vorher das Gefäss angeschnitten zu haben, und blase dann in den Gummischlauch hinein: ein Tropfen genügt, um ein grosses Gefässgebiet zu füllen; geht die Injectionsmasse nicht weit genug, so kann an anderen Stellen des sinus terminalis die Injection wiederholt werden.

Sind die Embryonen grösser, so ist es vorteilhafter, sie vom Dotter abzuheben und auf einen Objectträger zu legen, weil die stärkerwandigen Gefässe der stechenden Canüle immer ausweichen, wenn der Embryo auf dem Dotter schwimmt; auch empfiehlt es sich, vor dem Einführen der Canüle mit einer feinen Nähnadel ein Loch in die Gefässwand zu stechen. Als Einstichpunkt wählt man am besten den bulbus aortae oder, wenn die Gegend der grossen Gefässstämme unverletzt bleiben soll, die Dottersackgefässe. Um bei der Injection von den letzteren die Injection auf die Arterien des Kopfes zu beschränken, kann mau die beiderseitigen venae jugulares, die bei nicht zu kleinen Embryonen sehr deutlich sichtbar sind, vor der Injection mit einer Nadel einreissen.

Auch bei der Injection vom bulbus aortae aus thut man gut daran, die Vene vom Herzen abzuschneiden, da, wenn die Canüle den bulbus nicht ganz ausfüllt, etwas Injectionsflüssigkeit neben der Canüle ins Herz zurückfliesst.

Die ganze Procedur kann man unter der Lupe vornehmen. Das Injicieren durch Blasen mit dem Munde hat den bei der Zartheit der Objecte nicht zu unterschätzenden Vorteil, dass die eigentliche Injection in demselben Augenblicke beginnen kann, in welchem die Canüle eingeführt ist, ohne dass irgend eine Veränderung in der Stellung der Hände einzutreten hat.

Nach Beendigung der Injection wird der Embryo in Wasser kurz abgespült. Ist bei der Injection das Amnion erhalten worden, so achte man darauf, ob, was bei jungen Embryonen oft vorkommt, Injectionsmasse in die Amnionhöhle hinein ausgetreten ist. In diesem Falle muss das Amnion sofort eingeschnitten und abgestreift werden, da die Farbstoff-Partikelchen sich frisch sehr leicht durch Abpinseln, später aber ohne Verletzung des Embryo kaum entfernen lassen und dann die Deutlichkeit des Präparates wesentlich beeinträchtigen."

Um **Pupillarmembranen** durch Injection darzustellen, suche man sich menschliche Embryonen, im Alter von 7 Monaten zu verschaffen. Die Gefässe der menschlichen Pupillarmembran sind grösser, als jene der Säugetiereembryonen.

Die **Arteria centralis corporis vitrei** injiciere man an einer 3—4 Tage alten Katze oder Hund. Dieselbe erhält sich bekanntlich bei diesen Tieren, so lange sie blind sind. Je näher an der Geburtszeit jedoch, desto sicherer gelingt die vollständige Injection. Auch Pferde- oder Rindsembryonen sind hierfür geeignete Objecte.

Behandlung des injicierten Auges.

Nachdem die Augen injiciert sind und nachdem eventuell die warmflässige Injectionsmasse abgekühlt und erstarrt ist, werden dieselben enucleiert und in Formol 5% auf 2 Tage gelegt. Ausserdem wird vorsichtig noch etwas Formol mit einer Pravazschen Spritze in den Glaskörper injiciert. Man kann den Bulbus dann aufschneiden und die Hälften in Formol aufbewahren. Noch schönere Präparate erhält man, wenn man den Bulbus nach der Fixation in Alkohol weiter härtet und dann in Terpentin (s. S. 80) durchsichtig macht. Bettet man die gehärteten Bulbi in Celloidin ein, so kann man sich Schnittpräparate herstellen; die Schnitte dürfen aber nicht zu dünn sein. Die allerschönsten Objecte erhält man aber, wenn man aus dem ge-

härteten Bulbus Iris, Chorioidea und Retina vorsichtig herauspräpariert und zu Flächenpräparaten verwendet.

Die **Retina** haftet manchmal so fest, dass es sehr schwer ist, dieselbe in toto zu entfernen, ohne sie anzureissen. Besonders schwer ist sie vom N. opticus zu lösen. Man schneidet zu diesem Zwecke den Sehnerven mit einer gegen die Fläche gebogenen Augenscheere, die man mit der convexen Seite sanft gegen den Bulbus drückt, möglichst tief bis auf die Chorioidea heraus. Man hüte sich aber dabei, die Retina zu verletzen, denn ein in die Papille geschnittenes Loch verunstaltet das ganze Präparat. Hat man so den Sehnerv von der Retina abgetrennt, so gelingt es meist leicht, mit Hülfe einer stumpfen Nadel die Retina vom Rande her gänzlich abzulösen. Kommt man hiermit nicht zum Ziel, so versuche man das auf S. 178 angegebene Verfahren. Derartige schwierige Fälle sind aber selten, gewöhnlich findet man die Retina nicht so fest sitzend, namentlich bei gefässarmen Netzhäuten (z. B. beim Kaninchen).

Die so herauspräparierte Retina besitzt die Gestalt einer Calotte und muss daher, um auf dem Objectträger ausgebreitet werden zu können, mit einigen radiären Einschnitten versehen werden. Man vermeide es dabei, grössere Gefässe anzuschneiden. Dann wird die Retina, am besten auf dem Objectträger, mit Xylol entwässert und in Canadabalsam eingeschlossen.

Anm. Nur bei den Säugetieren finden sich Gefässe in der Netzhautsubstanz; in allen übrigen Wirbeltierklassen werden sie vermisst. Eine Ausnahme machen einige Chelonier (W. Müller) und der Aal (Kühne, Denissenko). Nach H. Virchow gehen dieselben beim Fisch von den Gefässen der Hyaloidea aus. Bei Fischen und Amphibien bieten derartige Gefässe in der Hyaloidea meist einen Ersatz für die mangelnden Netzhautgefässe. Sie fehlen unter den Fischen den Selachiern, Stören und Teleostiern (H. Virchow). Unter den Säugetieren sind einige durch sehr geringe Ausdehnung der Netzhautgefässe über die Papille hinaus ausgezeichnet. So besitzt die Retina des Kaninchens und des Hasen Gefässe nur soweit die beiden weissen, markhaltigen Flügel reichen; das Pferd nur innerhalb eines 3—6 mm breiten, die Papille umgebenden Saumes; beim Meerschweinchen finden sich sogar nur einzelne kleine Schlingen in der Gegend der Papille (Schwalbe).

Die **Iris** ist verhältnismässig leicht in toto aus dem Auge heraus zu präparieren (cf. S. 152). Bei albinotischen Tieren kann sie ohne Weiteres aufgehellt und in Balsam eingeschlossen werden. Eine pigmenthaltige Iris muss zuvor von dem Pigment befreit werden. Hierzu eignet sich vorzüglich das Wasserstoffsuperoxyd. (Näheres s. S. 158.)

Was über die Pigmentierung der Iris gesagt ist, gilt auch für die **Chorioidea**. Um den Uebergang des Sinus der Wirbel-

venen in den intrascleralen Teil derselben an Flächenpräparaten zur Anschauung zu bringen, darf man aber nicht die Aderhaut von der Sclera abziehen, weil dabei die Wirbelvenen abgerissen werden. Es empfiehlt sich vielmehr, Aderhaut und Sclera im Zusammenhang durch Terpentin aufzuhellen. Man kann an solchen Präparaten die Venen auf ihrem ganzen Verlaufe durch die Sclera verfolgen (Fuchs). (Vergl. auch S. 80.)

Anm. Zu der Untersuchung der Vortexvenen braucht man sonst keine Injection der Blutgefässe. Mit blossem Auge oder noch besser mit der Lupe findet man leicht die Austrittsstellen der Venen an der äusseren Oberfläche des Augapfels auf. Oeffnet man das Auge, zieht man die Netzhaut ab und pinselt man, wenn nötig, das Pigmentepithel von der Aderhaut ab, so treten die Vortices der Aderhaut sofort deutlich hervor. Bei dem Abziehen der Aderhaut von der Sclera kann man leicht die Stelle sehen, wo eine Wirbelvene in die Sclera sich einsenkt. Wenn man daselbst eine Nadel durch die Sclera durchstösst, so dass ihre Spitze an der Aussenseite der Sclera sichtbar wird, kann man den Abstand zwischen Ein- und Austrittsstelle der Vene, also die Länge des Venencanales in der Sclera messen.

Wenn man die Aderhaut von der Sclera abzieht, bleibt die Stelle, wo ein Vortex auf der Sclera lag, als heller Raum auf dem bräunlichen Grunde ausgespart (Sclera bedeckt von Lamina fusca. Die Lamellen der Suprachorioidea sind hier auf 2—3 reduciert) (Fuchs).

An der **Sclera** ist besonders interessant der Gefässkranz, welcher die Durchtrittsstelle des Nervus opticus durch die Sclerotica umgiebt. Sonst hat die Sclera nur sehr ärmliche Blutgefässe.

Injicierte **Embryonen** werden ebenfalls fixiert, gehärtet und aufgehellt. Sind dieselben schon zu gross, um noch hinreichend durchsichtig zu werden, so kann man die Köpfe durch Sagittalschnitt halbieren und auch wohl die vordere Hälfte des stark pigmentierten Augapfels abtragen, um die Durchsichtigkeit zu erhöhen (Wertheim).

Die injicierten **Augenlider** werden entweder in Querschnitte zerlegt, oder in toto mit Terpentin durchsichtig gemacht und in Canadabalsam eingeschlossen. Man gewinnt hierdurch sehr übersichtliche Flächenpräparate, doch muss man, um die Lider hinreichend durchsichtig zu bekommen, vorher die Haut abpräparieren. Da aber zahlreiche Gefässchen von der Haut auf die vordere Fläche des Tarsus und durch diesen hindurch an die Bindehaut treten, thut man am besten, die Haut nur bis in die Nähe des freien Lidrandes, wo eben der Uebertritt jener Gefässe auf den Tarsus stattfindet, loszupräparieren und herabzuschlagen. Auf diese Weise bleibt die Haut in der Nähe des freien Lidrandes mit dem Tarsus in Verbindung, und der Uebertritt der Gefässe

aus der Haut auf den Tarsus und durch diesen auf die Bindehaut wird auf's Beste dargelegt (Fuchs).

Für alle injicierten Organe empfiehlt sich die Betrachtung mit dem stereoskopischen Mikroskop.

Japanische Tusche.

Diese ist von Taguchi als Injectionsmasse für das Blut- und Lymphgefässsystem des Auges empfohlen worden. Die japanische Tusche hat vor der chinesischen den Vorzug, dass sie sich feinkörniger verreiben lässt. Sie dringt in die feinsten Capillaren ein. Man verreibt die japanische Tusche auf einem feinen Reibstein mit Wasser, bis man eine schwarze Flüssigkeit bekommt, welche, auf dünnes gutes Löschpapier getropft, zusammenhält und keinen grauen Ring um den Tropfen entstehen lässt. Man injiciert so lange, bis das Präparat ganz schwarz erscheint. Dann wird es auf gewöhnliche Weise gehärtet und weiter behandelt. Bevor es gehärtet ist, darf es nicht mit Wasser in Berührung kommen, weil sonst ein grosser Teil der Injectionsmasse infolge der Verdünnung und wegen der Elasticität der Gefässe teils von der Schnittfläche ausgetrieben, teils in die Gewebe selbst hineingepresst wird.

Corrosionsmethode.

Die Chorioidea und Iris enthalten so viel Pigment, dass dieses die Herstellung eines durchsichtigen Präparates ohne nachfolgende Bleichung nicht gestattet und alles im Gewebe Enthaltene verdeckt. Man bediene sich daher zur Darstellung der Gefässe der von Altmann empfohlenen Corrosionsmethode, zumal wenn es nicht darauf ankommt, das Verhältnis der injicierten Wege zum übrigen Gewebe zu zeigen.

Zu diesem Zweck injiciert man z. B. einen Frosch von der Aorta aus mit Olivenöl, schneidet dann den Bulbus heraus und legt ihn in 1% Osmiumsäure. Nach einigen Stunden trägt man den vorderen Teil des Bulbus dicht hinter der Iris ab und legt die beiden geöffneten Bulbushälften nochmals in Osmiumsäure, damit dieselbe auch von innen her auf die Chorioidea einwirken kann. Dann wird die Chorioidea herauspräpariert und in Aqua Javelli corrodiert.

Zuweilen reichen einige Minuten hin, um die Corrosion zu vollenden, zuweilen sind Stunden erforderlich. Man thut daher gut, das in Eau de Javelle liegende Gewebe ab und zu mit einer Nadel auf seine Festigkeit zu prüfen und nachzusehen, ob sich die einzelnen Teile des Gewebes leicht von einander lösen oder

nicht. Durch Verdünnung des Eau de Javelle mit Wasser kann man den Prozess der Corrosion verlangsamen und schonender machen. Das an dem Präparat haftende Eau de Javelle wird dann auf dem Objectträger mit Fliesspapier abgesaugt, das corrodierte Präparat durch vorsichtiges Auftropfen von Glycerin gereinigt und schliesslich in Glycerin eingeschlossen.

Schellackinjection.

Sehr zu empfehlen für das Studium der Gefässverteilung des Auges ist die zuerst von Hoyer vorgeschlagene Schellackinjection. H. Virchow benutzte dieselbe mit Erfolg zur Untersuchung des Frosch- und Kaninchenauges, Bellarminow gab dann eine ausführliche Beschreibung dieser Methode auch in Anwendung auf die Augengefässe des Menschen, des Affen, des Hundes und der Katze. Seine Beschreibung lautet:

Der gelbe Schellack wird in Spiritus bis zur Sättigung gelöst. Dazu braucht man ungefähr 1 Teil Schellack auf $1^1/_2$ Teile Spiritus. Bei der Auflösung schüttele man die Flasche möglichst oft um. Nach 24 Stunden stelle man das Gefäss auf 2—5 Stunden in warmes Wasser oder in einen Wärmeofen bei 45—50°, um die noch nicht aufgelösten Schellackreste vollständig aufzulösen. Jetzt filtriere man die Lösung durch 2—3fach zusammengelegte Gaze. Die auf diese Weise angefertigte Lösung hat die Konsistenz eines Syrups und, indem sie sich bei der Injection rasch erhärtet, dringt sie nicht durch die Kapillaren hindurch und giebt entweder arterielle oder venöse Injection, je nach der Stelle, von wo aus man injiciert hat. Diese gesättigte Lösung, 2—3fach verdünnt, dringt leicht durch die Kapillaren hindurch und giebt bei einem genügenden Druck vollständige Injection der sämtlichen Gefässe des Auges. Wenn die Injection mit der verdünnten Lösung von den Venen aus gemacht wird, werden die Arterien mitunter auch injiciert, obwohl nicht vollständig; bei der Injection von den Arterien aus werden die Venen oft vollständig injiciert.

Für Doppelinjectionen, die man von der Art. Carotis und den V. vorticosae aus vornehme, färbe man die Schellacklösung durch Zusatz von Zinnober und von Berliner Blau. Die Farben werden in einer Porzellanschale mit Spiritus tüchtig verrieben, durch Gaze filtriert und schliesslich mit der Schellacklösung in einer beliebigen Proportion zusammengemischt. Für die feine Injection des Kapillarnetzes soll die Mischung sahnendick sein.

Die so injicierten Präparate lassen sich gut corrodieren, was besonders für die Präparate der pigmentreichen Chorioidea

wichtig ist. Die Schellackmasse wird ziemlich schnell hart, so dass das injicierte Präparat 10—20 Minuten nach der Injection für die Untersuchung vollständig fertig ist. Die Augen werden dann herausgenommen und kommen auf 24 Stunden in eine verdünnte Chromsäurelösung (2—3 pro Mille), wo die Gewebe etwas härter werden, was für die Präparation sehr vorteilhaft und bequem ist. Nach der Präparation werden die Präparate sorgfältig mit einem Pinsel abgeputzt und 24 Stunden mit fliessendem Wasser abgewaschen. Die pigmententhaltenden, ebenso wie die dickeren Präparate (Sclera) werden vorsichtig in einer starken Lösung von Eau de Javelle corrodiert. Die Dauer der Corrosion hängt von der Dicke und von der Festigkeit des Präparates ab. Bei der Uebercorrosion werden die Gefässwände zerstört, der Schellack wird zerbrechlich und die Präparate unbrauchbar. Nach der Corrosion wasche man die Präparate sorgfältig 12—24 Stunden lang aus.

Nachdem man das Wasser dem Präparate durch Löschpapier entzogen hat, wird das feuchte Präparat, um die Schrumpfung zu vermeiden, zwischen zwei Objectträger gespannt und langsam getrocknet. Jetzt wird das Präparat zwischen zwei Gläser mit Paraffin, schnell trocknendem Lack etc. eingeschlossen und kann so aufbewahrt werden.

Die auf diese Weise angefertigten Präparate geben bei auffallendem Lichte ein sehr schönes, deutlich contouriertes, plastisches Bild. Für das Studium sowohl bei auffallendem, wie auch bei durchfallendem Lichte werden die gut getrockneten Präparate mit Terpentinöl aufgehellt und in Canadabalsam eingeschlossen.

Zum Schluss dieses Kapitels sei noch einer Reihe von Färbemethoden gedacht, welche es gestatten, die **roten Blutkörperchen in Schnitten** zu erkennen. Auf diese Weise sind wir oft im Stande, die Blutgefässverteilung auch am nicht injicierten Object bequem zu studieren. Die roten Blutkörperchen werden:

rot gefärbt durch Eosin (nach Sublimat- oder Formalinfixierung werden die Schnitte in Haematoxylin gefärbt und dann auf 1 Minute in 1proc. alkohol. Eosinlösung gebracht, 1 Stunde in Wasser ausgewaschen und dann so lange in 90 pCt. Alkohol liegen gelassen, bis die Schnitte wieder blau oder rötlich-blau erscheinen [2—12 Stunden]. Weiterbehandlung wie gewöhnlich);

grün gefärbt nach Chromsäurefixierung bei Anwendung der Färbung von Norris und Shakespeare (Carmin 2,0,

Borax 8,0, Aq. dest. 130,0 werden gemischt und möglichst gelöst; nach 24 Stunden wird filtriert. Ebenso werden behandelt: Indigocarmin 8,0, Borax 8,0, Aq. dest. 130,0. Von den beiden Filtraten werden je gleiche Teile gemischt. Die Schnitte, die nicht mit Eiweiss aufgeklebt sein dürfen (weil dasselbe durch Oxalsäure abgelöst wird), kommen je 20 Minuten in die Farbe, dann in concentrierte wässerige Oxalsäurelösung, dann in absoluten Alkohol. Schliesslich Xylol, Canadabalsam);

orange nach Sublimatfixation bei Anwendung der Biondi-Heidenhain'schen Methode;

blau bei der Weigert'schen Neurogliafärbung.

Litteratnr.

Ausser den bekannten Lehrbüchern über mikroskopische Technik,

Altmann, R., Ueber die Verwertbarkeit der Corrosion in der mikroskop. Anatomie. Arch. f. mikroskop. Anatom. Bd. XVI. 1879.

Becker, O., Die Gefässe der menschlichen Macula lutea. Graefe's Arch. f. Ophthalm. Bd. 27, 1.

Bellarminow, Schellackinjection angewandt auf Augengefässe. Anatom. Anz. III. Jahrgang. 1888. S. 648.

Elschnig, A., Ueber den Einfluss des Verschlusses der Art. ophthalm. etc. Graefe's Arch. Bd. 39, 4.

Fuchs, E., Z. Anatomie der Blut- nnd Lymphgefässe der Augenlider. Graefe's Arch. Bd. 24, 3.

Fuchs, E., Beiträge zur normalen Anatomie des Augapfels. Graefe's Arch. Bd. 30, 4.

Hoyer, Arch. f. mikroskop. Anat. Bd. XIII, p. 645.

Hyrtl, Handbuch der praktischen Zergliederungskunst. Buch VI. 1860.

Hyrtl, Ueber anangische Netzhäute. Sitz.-Ber. d. Akad. d. Wissensch. Wien 1861. Bd. 43. 1.

Langenbacher, Vergl. anatom. Unters. der Blutgef. in d. Netzhaut. Oesterr. Vierteljahresschrift f. wissenschaftl. Veterinärkunde. Wien. Bd. 53. 1880.

Leber, Th. Anatom. Untersuch. über die Blutgefässe des menschlichen Auges. Denkschriften d. Kaiserl. Akademie der Wissenschaften. Mathem.-naturw. Klasse. Bd. 24. Wien. 1865.

Schwalbe, Anatomie der Sinnesorgane.

Taguchi, K., Ueber kalte Injectionen mit japanischer Tusche. Arch. für mikroskop. Anatom. Bd. 31. 1888.

Ulrich, Studien über die Pathogenese des Glaucoms. Graefe's Arch. Bd. 30. 4.

Virchow, H., Ueber die Gefässe im Auge und in der Umgebung des Auges beim Frosche. Zeitschrift für wissenschaftl. Zoologie. Bd. 35. 1881.

Virchow, H., Ueber die Gefässe der Chorioidea des Kaninchens. Verhandl. d. physik.-medic. Gesellsch. z. Würzburg. 1881. No. 2.

Wertheim, Th, Zur Untersuchungsmethode der Gefässentwicklung. Zeitschrift für wissenschaftl. Mikroskopie nnd für mikroskop. Technik. Bd. IX. 1892.

B. Lymphbahnen.

Die Untersuchung der Lymphbahnen des Augapfels ist mit Hülfe verschiedener Methoden in Angriff genommen worden:

1. durch direkte Injection der Spalträume des Augapfels mit nicht diffundierenden Flüssigkeiten (Schwalbe);

2. durch Injection von Jodkalium oder Ferrocyankalium mit nachfolgender Fixation des Eisensalzes durch Eisenchlorid, teils in den Glaskörper oder in die vordere Kammer des lebenden oder toten Auges, teils unter die Haut. (Knies, Weiss, Weber, Ulrich, Leplat, Gifford, Nicati etc.)

3. Ehrlich hat in der subcutanen Injection fluorescierender Farbstoffe ein wertvolles Mittel entdeckt, die Wege für den Flüssigkeitswechsel im Auge zu verfolgen. Bei seinen Versuchen am Kaninchen verwendete er eine Lösung von 50 g Uranin (einer in Wasser leicht löslichen Ammoniakverbindung des Fluoresceïn, bezogen von Hesterberg, Berlin NW., Louisenstr. 39) in 250 g Wasser, von welcher er 2 ccm einem grossen Tier subcutan injicierte. Pflüger träufelte zu diesem Zwecke eine $^1/_4$ %ige Lösung von Succinylfluorescin, welche $^1/_2$ % Soda enthält (oder 5 % Lösung der Ammoniakverbindung jener Substanz) in den Conjunctivalsack. Schöler und Uhthoff spritzten obige Uraninlösung in den Glaskörper oder in die vordere Kammer, Ulrich injicierte den Tieren eine Mischung von Fluoresceïn und Ferrocyankalium. Die Tiere wurden getötet, sobald durch Fluorescenz in der vorderen Kammer der Moment der Abscheidung des injicierten Materiales sicher gestellt war. Das Auge wurde dann in Eisenchlorid-Alkohol gehärtet und so durch Bildung von Berliner Blau die Verbreitung des Eisensalzes fixiert (vergl. auch die Untersuchungen von Schick, Ehrenthal, Panas, Rampoldi, Nicati, Gifford etc. Ausführliche Litteraturangabe bei Th. Leber. „Der gegenwärtige Stand unserer Kenntnisse vom Flüssigkeitswechsel des Auges". Anatom. Hefte. 1894. Bd. 4.)

Die direkten Injectionen an herausgeschnittenen Augen zeigen uns nach Schwalbe die normalen gebahnten Wege und belehren uns über etwaige Communicationen einzelner Spalträume des Augapfels, können aber über den Ort der Absonderung der intraocularen Flüssigkeit, sowie über die Richtung des Flüssigkeitsstromes innerhalb des Augapfels nichts aussagen, sie erfüllen eine rein anatomische Aufgabe.

Ganz andere Ergebnisse liefern die beiden anderen genannten Methoden. Sie operieren mit diffusiblen Substanzen und werden

also über rein **physiologische** Fragen, über die Ernährungsverhältnisse des Augapfels und über die Richtung des normalen Flüssigkeitsstromes Auskunft geben.

Uns interessiert hier nur die zuerst genannte Methode. Wir können nach Schwalbe ein vorderes und ein hinteres Lymphstromgebiet unterscheiden. „Das vordere umfasst die Lider, Conjunctiva und Cornea, sowie die angrenzenden Teile der Sclera; es besitzt einfache direkte Abflusswege für die Lider und die Conjunctiva, und einen Lymphraum, die vordere Kammer, welcher mit den episcleralen Venen zu communicieren scheint, ausserdem auch noch wahrscheinlich in den Saftcanälchen der Sclera, der Cornea und des Ciliarmuskels Abflusswege besitzt. Das hintere Lymphstromgebiet schliesst sich unmittelbar an die Verhältnisse des Hirns an. Wir haben es hier mit Saftlücken und Saftcanälchen, sowie mit grossen schalenförmigen Lymphräumen zu thun. Letztere: der Perichorioidealraum, der Tenon'sche Raum, der supra — und subvaginale und der perineurale Raum communicieren direkt oder indirekt miteinander und münden sämtlich durch Vermittelung des perineuralen, subvaginalen und supravaginalen Raumes, entweder in den Subarachnoidal- oder in den Subduralraum des Gehirns. Von hier aus findet erst der Abfluss in Lymphgefässstämme gewöhnlicher Form statt". (Waldeyer.)

Als Injectionsmasse benutze man lösliches Berliner Blau in wässeriger Lösung (1 : 20) oder mit Zusatz von Glycerin, auch Carminleim und eine wässerige Silbernitratlösung (1 : 1000) oder Silbernitrat, gelöst in Gelatine ($^1/_4$ auf 1000). Waldeyer empfiehlt eine terpentinige Alkanninlösung oder den in Terpentin gelösten aetherischen Extract der Anacardiumnüsse.

Um die Lymphgefässe zu injicieren, empfiehlt sich das Einstichverfahren mit sehr feinen Canülen, deren Spitzen unter einem Winkel von 40° zur Längsachse abgeschliffen sind. Man injiciert mit sehr gelindem Druck.

Zur Injection der **Lymphgefässe der Augenlider** eignen sich nach Fuchs nur jene Stellen, wo die Bindehaut fester mit der Unterlage zusammenhängt. Dies ist über dem Tarsus, sowie in der Nähe des Limbus corneae der Fall. Diese beiden Orte sind allein für Einstichsinjectionen geeignet. Von ersterer Stelle aus kann man die Lymphgefässe der Bindehaut der Lider und des Uebergangsteiles, sowie diejenigen auf der Vorderseite des Tarsus, eventuell auch noch einige Lymphgefässe der Haut injicieren, von letzterer Stelle aus füllen sich die Gefässe des **Limbus** und der **Conjunctiva**

bulbi. Um die Lymphgefässe der Conjunctiva palpebrarum zu füllen, sticht man die Canüle einer Pravaz'schen Spritze unter die Conjunctiva tarsi ein und schiebt sie eine Strecke weit unter derselben vor, damit nicht die austretende Injectionsflüssigkeit aus der Einstichsöffnung herausfliesst.

Bei dieser Art der Injection füllt man sehr oft die Blutgefässe (besonders die Venen) statt der Lymphgefässe, häufig auch Blut- und Lymphgefässe gleichzeitig.

Die **vorderen Lymphbahnen** des Auges kann man nach Schwalbe durch Injection in die vordere Augenkammer füllen. Man führt hierzu eine Stichcanüle in schräger Richtung durch die Mitte der Cornea in die Vorderkammer ein und injiciert Berliner Blau oder Carminleim. Nach völliger vorsichtiger Durchbohrung der Cornea fliesst der grösste Teil des Kammerwassers ab; durch die eindringende Injectionsmasse wird aber die hintere Wand des schiefen Stichcanales alsbald wieder fest auf die Stichcanüle aufgepresst, so dass während der Injection keine Masse sich entleeren kann. Hierbei werden auch die episcleralen Venen gefüllt.

Die **hinteren Lymphbahnen** des Auges kann man vom Perichorioidalraum aus füllen. Dieses gelingt nach Schwalbe am leichtesten an exstirpierten Augen des Schweines und des Menschen, weniger leicht bei kleineren Augen, z. B. denen des Kaninchens, wo die Chorioidea nur eine sehr dünne zarte Haut vorstellt, die man leicht beim Einstich durch die Sclera verletzen kann. Will man die Verbindung des Perichorioidalraumes mit ausserhalb des Augapfels gelegenen Lymphräumen nachweisen, so muss man die Injection in situ ausführen. Man verfährt dabei so, dass man sich durch Abheben des Daches der Orbita den ganzen Augapfel zugänglich macht.

Es empfiehlt sich (nach Schwalbe), die Stichcanüle in langsam bohrenden Bewegungen einzuführen. Man erkennt das Misslingen des Versuches beim Herausziehen der Stichcanüle leicht daran, dass etwas Glaskörper aus der Oeffnung hervorquillt. Die geeignetsten Stellen für den Einstich durch die Sclera liegen in einer Zone, welche etwa in der Mitte zwischen dem Cornealrand und dem Aequator des Augapfels sich befindet. Man wähle aber innerhalb dieser Zone stets einen Ort in der Mitte zwischen zwei austretenden Venae vorticosae, da man bei allzu grosser Annäherung an letztere leicht eine Verletzung derselben herbeiführen kann. Die Folge davon ist dann natürlich, dass ausser dem Perichorioidalruum auch die Blutgefässe der Chorioidea injiciert

Digitized by Google

werden, dass die Injectionsmasse durch die Venae vorticosae den Augapfel verlässt, in welchem Falle die Injection als misslungen anzusehen ist. Injectionen in den Perichorioidalraum füllen nach Schwalbe und Waldeyer auch den **Tenon'schen Raum** und bei lange fortgesetzten Injectionen unter hohem Druck auch die Saftkanälchen der **Sclera**: „Hat der Druck bei der Einstichinjection eine gewisse Höhe erreicht, so sieht man vielfach kleine gefärbte Pünktchen auf der äusseren Oberfläche der Sclera erscheinen, und auf mikroskopischen Durchschnitten stellt sich das ganze Saftlückensystem der Sclera mit der Injectionsmasse gefüllt dar, wie das Michel nach direkten Einstichinjectionen in das Scleralgewebe trefflich beschrieben und abgebildet hat. Solche gut gelungenen Einstichsinjectionen in das Scleralgewebe zeigen auch, dass die Saftlücken sich in beide grossen Lymphbehälter, in den Perichorioidalraum und in den Tenon'schen Raum öffnen." (Waldeyer.)

Den **Perichorioidalraum** kann man auch vom intervaginalen (subvaginalen) Lymphraume aus füllen; auf dieselbe Weise gelingt die Füllung des **supravaginalen** und **Tenon'schen Raumes**. Schmidt und Michel konnten auch den **perineuralen Lymphraum** vom subvaginalen Raum aus füllen.

Noch leichter und vollständiger als durch Einstichinjection durch die Sclera soll man nach Schwalbe, Axel Key und Retzius[1]) den Perichorioidalraum und ebenso die Tenon'sche Kapsel vom Arachnoidalraum aus füllen können. (Schmidt, Manz, Merian bestreiten dieses.) Nach Schmidt gelingt auf diese Weise auch die Injection eines von ihm beschriebenen lymphatischen Gefässnetzes in der **Lamina cribrosa sclerae.**

Zu diesem Zwecke lege man ein möglichst kleines Stück der Dura unter eines nicht abgeschnittenen Kopfes vorsichtig bloss und schiebe dann eine womöglich konische Einstichcanüle unter die harte Hirnhaut und injiciere unter mässigem, constanten Drucke mindestens 5 Minuten lang (beim Kaninchen). Das Gelingen des Versuches erkennt man an dem eintretenden Exophthalmos und dem erhöhten intraocularen Druck.

Durch Injection von dem subduralen und subarachnoidalen Raum des Gehirns gelingt es auch leicht, die **Lymphscheiden des Opticus** zu füllen. Dabei erfüllt die Injectionsmasse stets beide Lymphscheiden des Opticus. Setzt man diese Injection unter die „Tunica fibrosa nervi optici" einige Minuten fort, so

[1]) cf. Medicin. Centralbl. 1871. No. 33.

tritt die Masse durch dieselbe hindurch auf die äussere Oberfläche der Duralscheide in den supravaginalen Raum (Michel).

Die **Lymphspalten im Innern des N. opticus** kann man leicht injicieren, wenn man eine feine Einstichcanüle vorsichtig zwischen Pialscheide und Opticusstamm führt. Es schiessen dann sofort einzelne längsverlaufene, gefärbte Streifen auf, dann färbt sich nach und nach die der Einstichsstelle benachbarte Partie bis zum Augapfel hin und endlich quillt die Injectionsmasse auf der äusseren Oberfläche der Pialscheide hervor in den subarachnoidalen Raum (Schwalbe).

Die Injection des Sehnerven eines Auges von den Lymphbahnen des anderseitigen Nerven aus gelingt nach Knies am besten an Präparaten, welche ganz frischen Leichen in der Weise entnommen sind, dass beide Augen samt Sehnerv, Chiasma und anliegender Hirnsubstanz herauspräpariert werden. Der Sehnerv des einen Auges wird durchschnitten, in dessen Achse ein 1 cm tiefer Einstich gemacht und in diesen eine stumpfe Canüle eingebunden; das Präparat wird unter Kochsalzlösung gehalten. Den nötigen Injectionsdruck liefert comprimierte Luft aus einem Spray-Apparat.

Der Nachweis der Lymphcapillarnetze in der **Chorioidea** und **Retina** ist zuerst durch die Oelimprägnation von Altmann gelungen: Man halbiere den Bulbus (Rind, Schwein), entferne den Glaskörper und schneide von vorn nach hinten den Bulbus in zwei gleiche Teile. Die Retina wird unter Wasser abgespült und die Chorioidea mit Pincette und Scheere von der Sclera vorsichtig getrennt. Die Membranen kommen dann in eine Mischung von

Ol. Ricini 2,0
Alkohol absol. 1,0

und werden dann durch Schütteln möglichst entfaltet. Nach 8tägigem Aufenthalt darin werden sie in Wasser übertragen, mit Ueberosmiumsäure (welche das Oel erhärtet und schwärzt) behandelt und mit unverdünntem Eau de Javelle corrodiert (cf. Blutbahnen und Cornea).

Die **perivasculären Lymphbahnen der Retina** lassen sich nach Schwalbe regelmässig füllen, zugleich mit den Lymphgefässen des Sehnerven, wenn man Berliner Blau oder Alkannin-Terpentin unter die Pialscheide des letzteren injiciert. Besonders schöne Präparate erhält man frisch mit Alkannin-Terpentin, oder nach kurzer (12stündiger) Einwirkung 60proc. Alkohols auf die betreffenden Augen (Mensch, Schaf, Schwein, Rind) mit Berliner

Blau. Ausser diesen perivasculären Räumen sieht man nach Schwalbe bei demselben Verfahren auch zahlreiche feine Streifen in radiärer Richtung eine Strecke weit von der Papilla optici ausstrahlen, eine zierliche Strahlenfigur darstellend. Er erklärt dieselbe dadurch, dass hier die Zwischenräume zwischen den Bündeln der Nervenfasern in ähnlicher Weise gefüllt sind, wie innerhalb des Sehnervenstammes; dem radiären Verlauf derselben entsprechend müssen sie in der Retina als radiäre Linien auftreten. Schliesslich soll sich fast immer eine mehr oder weniger grosse Strecke eines schalenförmigen capillaren Raumes zwischen Membrana limitans interna und Hyaloidea füllen und sehr häufig auch Masse zwischen Pigmentschicht und Stäbchenschicht der Netzhaut eindringen, eine partielle Ablösung derselben herbeiführend.

Ueber Saftbahnen der **Hornhaut** siehe unter „Cornea.“ S. 133.

Litteratur.

Altmann, R., Ueber die Verwertbarkeit der Corrosion in der mikroskop. Anatomie. Arch. f. mikroskop. Anatomie. Bd. XVI. 1879.

Ehrlich, Ueber provocierte Fluorescenz-Erscheinungen im Auge. Deutsche med. Wochenschr. No. 1—3. 1882.

Fuchs, E., Zur Anatomie der Blut- und Lymphgefässe der Augenlider. Graefe's Arch. f. Ophthalm. Bd. 243.

Knies, Zur Frage der Sehnerven-Injection. Klin. Monatsbl. f. Augenheilkunde. 1882. S. 298.

Leber, Th., Der gegenwärtige Stand unserer Kenntnisse vom Flüssigkeitswechsel des Auges. Anatomische Hefte. 1894. Bd. 4.

Manz, Experim. Untersuch. über Sehnervenerkrankungen. Graefe's Arch. f. Ophthalm. Bd. XVI. 1. 1870.

Merian, Versuche über die Lymphwege des Auges. Arch. f. Anat. und Physiolog. 1898.

Michel, J., Beiträge z. Kenntnis der hinteren Lymphbahnen d. Auges. Graefe's Arch. f. Ophthalm. Bd. 18. 1. 1872.

Pflüger, Zur Ernährung der Cornea. Klin. Monatsbl. für Augenheilk. 1882.

Schmidt, Zur Entstehung der Stauungspapille bei Hirnleiden. Arch. f. Ophthalm. Bd. 15. 2. 1869.

Schöler, H., Ueber das Fluorescein in seiner Bedeutung für die Erforschung d. Flüssigkeitswechsels im Auge. Arch. f. Anat. u. Physiol. (Physiol. Abth.) 1882 S. 120.

Schöler u. Uhthoff, Das Fluorescein u. seine Bedeutung für den Flüssigkeitswechsel des Auges. Jahresbericht über d. Wirksamkeit d. Augenklinik von Prof. Dr. H. Schöler im Jahre 1881.

Schwalbe, G., Untersuchungen über die Lymphbahnen d. Auges u. ihre Begrenzungen. Arch. f. mikroskop. Anatom Bd. 6. 1870.

Schwalbe, G., Mikroskop. Anatomie des Sehnerven, der Netzhaut u. des Glaskörpers. Handbuch d. gesamten Augenheilkunde v. Graefe-Saemisch. Bd. 1. 1874.

Schwalbe, G., Lehrbuch d. Anatomie d. Sinnesorgane. 1885.
Ulrich, R., Beitrag zu den Untersuchungen über d. Flüssigkeitswechsel im Auge mittelst subcutaner Fluoresceïn-Injectionen. Arch. f. Augenheilk. 12. 2.
Waldeyer, H., Mikrosk. Anatomie der Cornea, Sclera, Lider und Conjunctiva. Handb. d. ges. Augenheilk. v. Graefe-Saemisch. Bd. 1. 1874.

Neunzehntes Kapitel.

Nachweis von fremdartigen Bestandteilen im Augeninnern.

A. Eisen.

Verweilen Eisenteile längere Zeit im Bulbus, so führen sie stets zu ausgedehnten Schädigungen, die unter dem Namen **Siderosis bulbi** bekannt sind. v. Hippel unterscheidet eine direkte Siderosis, d. h. die Eisenablagerung in der unmittelbaren Umgebung des Fremdkörpers von der indirekten Siderosis, d. h. der Eisenablagerung entfernt vom Sitze des Fremdkörpers. Letztere kann nach ihm veranlasst sein allein durch den im Auge weilenden Fremdkörper — xenogen — oder durch die bei der Verletzung aufgetretenen Haemorrhagien — haematogen —. Sowohl das xenogene Pigment als auch das haematogene, das Haemosiderin, färbt sich mit der Perls'schen Eisenreaction blau; nach v. Hippel kann aber ein Teil des haematogenen Pigmentes auch braun bleiben, so dass es also unter Umständen möglich sein kann, die Siderosis als reine Fremdkörperwirkung von der Siderosis unter Mitbeteiligung des Blutes zu unterscheiden.

Das normale **Augenpigment** giebt die Eisenreactionen nicht, ebenso wenig das Pigment bei Retinitis pigmentosa. Das Pigmentepithel der Retina besitzt aber nach v. Hippel die Eigenschaft, in der Umgebung vorhandenes, von Haemoglobin abgespaltenes Eisen aufzunehmen und festzuhalten, so dass es durch Blaufärbung mit Ferrocyankalium und Salzsäure nachgewiesen werden kann. Leber benutzt diese Eigenschaft, um Abkömmlinge des Pigmentepithels und Aderhautstromas zu unterscheiden. „Untersucht man nämlich Augen mit Aderhauttumoren, in welchen es vor einiger Zeit zur Entstehung von intraocularen Blutungen gekommen ist, so findet man das aus dem Haemoglobin frei gewordene Eisen im Pigmentepithel und seinen Abkömmlingen,

daneben auch in der abgelösten Retina und der Pars ciliaris abgelagert, und es ist höchst überraschend, wie intensiv in solchen Fällen der aus dem Blute stammende Eisengehalt dieser Gebilde werden kann. Da die Stromazellen der Chorioidea wenigstens unter den hier in Betracht kommenden Verhältnissen eisenfrei bleiben, so stellt das Auftreten der Blaufärbung eine scharfe Reaction dar, um die vom Pigmentepithel herstammenden Zellen zu erkennen."

Das normale Augenpigment wird von Chlorwasser (6×24 St. tgl. wechseln) gebleicht, während dieses das pathologische Eisenpigment nicht merklich verändert. Dagegen wird das pathologische Eisenpigment durch 5proc. Salzsäure (24—48 Stunden) entfärbt, während das normale Augenpigment durch Salzsäure nicht verändert wird. Chlor und Salzsäure sind also gewissermassen Antagonisten. (v. Hippel.)

Zum Nachweis des Eisens dienen folgende zwei Reactionen; bei deren Anstellung selbstverständlich keine Präpariernadeln aus Stahl zur Verwendung kommen dürfen:

1. Die Perls'sche Reaction.

Man bringt die Schnitte der in Alkohol oder Formalin fixierten Präparate für einige Minuten in eine 2proc. wässerige Ferrocyankaliumlösung und hierauf in $^1/_2$—1 proc. Salzsäure. Untersuchen in Wasser oder Glycerin. Das eisenhaltige Pigment färbt sich intensiv blau. Zur Herstellung von Dauerpräparaten entwässert man die Schnitte nach der Salzsäurebehandlung in Alkohol und schliesst nach Aufhellung in Balsam ein.

Will man gleichzeitig eine Kernfärbung haben, so verfährt man nach Stieda auf folgende Weise:

a) Färbung der Schnitte in Lithionkarmin (1—2 Stunden),
b) Kurzes Abspülen in Wasser,
c) 2proc. Ferrocyankaliumlösung (4—6 Stunden),
d) 1proc. Salzsäure-Spiritus (6—12 Stunden),
e) Kurzes Abspülen in Wasser,
f) Entwässern in Alkohol. — Origanumöl — Balsam.

Man kann auch zuerst die Eisenreaction anstellen und dann mit Alauncarmin nachfärben. (Lithioncarmin ist zur Nachfärbung nicht zu gebrauchen, weil durch Lithion das bei der Reaction gebildete Berliner Blau in Eisenoxyd und Ferrocyankalium zersetzt wird.)

Zalewski empfiehlt, die Reaction nicht an einzelnen Schnitten, sondern an kleinen Stückchen, entsprechend der Methode der Durchfärbung, anzustellen. Die Methode ist folgende:

a) Conservierung der Stückchen in 65proc. Alkohol (24 Stunden).
b) Uebertragung in 1 proc. (?) Lösung von Ferrocyankalium in 96 proc. Spiritus (2—3 Tage).
c) Uebertragung in 1 proc. Lösung von Ferrocyankalium in 65 proc. Spiritus (um das spätere Eindringen der Salzsäure zu erleichtern, ist diese Behandlung mit 65 proc. Spiritus eingeschoben).
d) Uebertragung in 1—2 proc. Salzsäurespiritus (Spiritus 96 pCt.) (2—3 Tage).
e) Schneiden etc. Nachträgliche Carminfärbung gelingt sehr gut.

Nach Hall wird das Eisen oft schon bei der Manipulation der Härtung, des Auswaschens etc. den Geweben entzogen. Er empfiehlt daher als Härtungsflüssigkeit, welche das Eisen in einen unlöslichen Zustand überführt, eine Lösung von:

Schwefelammonium	5	ccm,
Alkoh. absol.	70	„
Wasser	25	„

In dieser Lösung bleiben die kleinen Stückchen 24 Stunden, dann Härtung in Alkohol von steigernder Concentration. Die anfänglich grünlich gewordenen Gewebsstückchen verbleichen bei Weiterbehandlung wieder, weil das FeS in $Fe(OH)_2$ umgewandelt wird. Da dieses schwer sichtbar ist, so muss man für Dauerpräparate nun noch die Reaction mit Ferrocyankalium anwenden.

In analoger Weise, wie gelbes Blutlaugensalz, kann man für Eisenoxydulverbindungen auch rotes Blutlaugensalz (Blaufärbung) und für Eisenoxydverbindungen auch Rhodankalium (Blutrotfärbung) anwenden, beides mit nachfolgender Salzsäurebehandlung.

2. Die Quincke'sche Reaction.

a) Einlegen der Schnitte in frisch bereitete Schwefelammoniumlösung, bis sie eine dunkel- bis schwarzgrüne Färbung angenommen haben (5—20 Min.).
b) Rasches Abspülen in Wasser.
c) Untersuchung in schwach schwefelammoniumhaltigem Glycerin oder Entwässern in Alkohol — Oel — Balsam.

Das Eisen tritt in Gestalt schwarzer oder schwarzgrüner Körnchen hervor. Der Contact mit Wasser darf nicht lange dauern, weil bei Entfernung sämtlichen Schwefelammoniums das gebildete Schwefeleisen oxydiert und entfärbt wird. In Folge der Oxydation verlieren überhaupt feine Körnchen sehr bald ihre grüne Farbe wieder.

Der Ausführung der Eisenreaction kann man eine Kernfärbung mit Lithion- oder Alauncarmin oder Haematoxylin vorangehen lassen.

Zalewski empfiehlt auch hier, die Reaction nicht an einzelnen Schnitten, sondern an kleinen Stückchen anzustellen:

a) Conservierung in 65 proc. Alkohol (24 Stunden).
b) Härtung in 96 proc. Spiritus, dem einige Tropfen starkes, gelbes Schwefelammonium zugesetzt sind. Von Zeit zu Zeit umschütteln! (24 Stunden).
c) Härtung in Alkoh. absol., der mit einigen Tropfen Schwefelammonium versetzt ist.
d) Schneiden etc.

Der Alkohol soll das Gefäss bis zum Rand füllen, um den oxydierenden Einfluss der Luft auszuschliessen. Korkpfropfen dürfen zum Verschluss nicht angewandt werden, weil sie schon an und für sich mit Schwefelammonium eine Eisenreaction geben. In schwefelammoniumhaltigem Alkohol können die Stücke lange Zeit aufbewahrt werden.

Anm. Nach Quincke hat die Perls'sche Methode den Nachteil, dass sie das Eiweiss stark coaguliert und zu einer Diffusion des gebildeten Berliner Blaues Veranlassung giebt, wodurch Täuschungen entstehen können. Nach Vossius gelingt die Perls'scho Reaction am besten an frischen oder in Alkohol gehärteten Präparaten; an Präparaten, die in Müller'scher Flüssigkeit fixiert und mit Alkohol nachbehandelt waren, nur dann, wenn die Müller'sche Lösung nicht zu lange, d. h. nicht über vier Wochen eingewirkt hatte und sehr sorgfältig mit Wasser extrahiert war. An Präparaten, die 3—12 Mon. und länger in Müller'schrr Flüssigkeit gelegen hatten, misslang sie vollständig, während hier die Quincke'sche Reaction noch positiv war.

B. Kupfer.

Zum Nachweis von Kupfer behandelt man die Präparate wie bei der Perls'schen Reaction zum Nachweis von Eisen, mit Ferrocyankalium und Essigsäure. Kupferhaltige Teile werden dann braunrot durch Fällung von Ferrocyankupfer.

C. Quecksilber.

Um Quecksilber, welches eventuell nach subconjunctivalen Sublimatinjectionen ins Augeninnere resorbiert sein könnte, nach-

zuweisen, verfährt man folgendermassen (nach Sgrosso und Scalinci): 3—24 Stunden nach einer Injection (3/4 Spritze einer 1/2 proc. Sublimatlösung) wird das Auge enucleiert, die Hornhaut abgetrennt, und frisch oder in Alkohol absol. gehärtet und mit der Hand geschnitten. Die Schnitte werden dann 2—24 Stunden in Zinnchlorür gelegt. Hier nehmen sie eine gräuliche Verfärbung an. Dies braucht aber nicht eine Bildung von Calomel zu sein, welches sich in Form von rundlichen Körnchen ablagert, sondern diese Färbung findet sich auch an nicht injicierten Augen, ist also eine Einwirkung jener Flüssigkeit auf das Gewebe (Stuelp.)

Quecksilber kann man auch mittelst der Brugualli'schen Methode nachweisen. Diese Methode besteht darin, dass man in die zu untersuchende Flüssigkeit (etwa d. Kammerwasser) ein Stückchen Kupfer einige Zeit hineinlegt und dann dasselbe auf einer Porzellanplatte mit einem Tropfen einer 1 proc. Goldchlorürlösung bis auf 70—75 ° erhitzt. Der verdunstete Tropfen hinterlässt bei Anwesenheit von Quecksilber einen bläulichen Ring um das Kupferstückchen.

Als das sicherste Verfahren zum Nachweise selbst kleinster Mengen gilt die Methode der Elektrolyse. „Die auf Quecksilber zu untersuchende Flüssigkeit wird in eine Glasröhre A gebracht, deren unteres Ende mit einer porösen Membran (Pergamentpapier) geschlossen ist. Diese Zelle A wird in eine zweite mit stark verdünnter Schwefelsäure versehene Zelle B so hineingehängt, dass das Niveau der beiden Flüssigkeiten annähernd gleich hoch steht. In der Zelle A befindet sich ein mit einem Platinleitungsdraht versehenes Goldplättchen, in der Zelle B ein mit einem gleichen Leitungsdraht armiertes Plättchen aus Platinblech. Diese beiden Plättchen müssen möglichst nahe über einander liegen und sollen nur durch die Membran getrennt sein. Der Leitungsdraht des Goldplättchens wird mit dem negativen (Zink-) Pol, der des Platinplättchens mit dem positiven (Kohle-) Pol eines Elementes verbunden und so der Strom geschlossen.

Das in der Zelle A in irgend einer Verbindung befindliche Quecksilber schlägt sich auf dem Goldplättchen nieder. Nach ca. 24 Stunden spült man das Goldplättchen mit destilliertem Wasser ab, trocknet es und bringt es in ein schmales, peinlichst gesäubertes und ausgeglühtes Glasröhrchen. Die Enden des Röhrchens werden dannn zugeschmolzen und nun die Stelle des Röhrchens, an welcher das Goldplättchen liegt, vorsichtig erwärmt. Hierbei verdampft das an letzterem anhaftende Quecksilber und schlägt sich an den nächtgelegenen kälteren Teilen der Glaswand in Form

feinster Tröpfchen nieder, welche man mit der Lupe leicht als Quecksilberkügelchen erkennen kann. Handelt es sich jedoch um den Nachweis minimalster Spuren von Quecksilber, so ist noch folgendes Verfahren notwendig:

Man feilt nach dem Erwärmen der betreffenden Stelle des Glasröhrchens dieses an einem Ende wieder auf, nimmt das Goldplättchen heraus, bringt ein kleines Körnchen crystallinischen Jods hinein und schmilzt das Röhrchen wieder zu. Sodann erwärmt man wieder leicht die Stelle, an welchem jetzt das Jodkörnchen liegt, sodass die Joddämpfe über die Stelle streichen, an welcher sich vorher das verdampfte Quecksilber niedergeschlagen hatte. Die Joddämpfe gehen mit diesem Quecksilberniederschlage eine feste Verbindung von rotem Quecksilberjodid ein, während die überflüssigen Joddämpfe sich nach dem Erkalten wieder zu feinen, blauschwarzen Krystallen verdichten" (Stuelp).

Die Vorbereitung der einzelnen Teile der injicierten Augen[1]) bestand nach Stuelp darin, dass das Kammerwasser mit einigen Tropfen einer schwachen Salzsäurelösung versetzt und gleich in die Zelle A gebracht wurde. Der Glaskörper, die Linse, Aderhaut und Netzhaut wurden in kleinen Mengen verdünnter Salzsäurelösung zerkleinert und erst nach 24 stündigem Stehen in den Strom eingeschaltet.

Um die organischen Substanzen zu zerstören, wurden die Augenteile, ehe sie in die Zelle A gebracht wurden, mit einigen Körnchen chlorsauren Kali's gekocht. Damit bei dem Kochen nicht etwa vorhandenes Quecksilber mit verdampfte, wurde der Kork des Kochkölbchens mit einem Glasröhrchen versehen, an dessen kalten Wänden sich die entweichenden Dämpfe niederschlugen. Dieses Röhrchen konnte dann mit Joddämpfen auch auf Quecksilber untersucht werden.

Litteratur.

Hertel, E., Anatom. Unters. eines Falles von Siderosis bulbi. Graefe's Arch. Bd. 44. 2. 1897.

v. Hippel, E., Ueber Siderosis bulbi etc. Graefe's Arch. Bd. 40. 1.

v. Hippel, Ueber Netzhautdegeneration durch Eisenplitter etc. Graefe's Arch. Bd. 42. 4.

Leber, Th., Ueber die Aderhautsarkome u. d. Herkunft ihres Pigments. Graefe's Arch. Bd. 44. 3. 1897.

[1]) Nach Cocainisierung des Auges wurde ein Teilstrich einer Pravaz'schen Spritze, mit einer 1 proc. Sublimatlösung gefüllt, injicirt und die Injection nach 36—48 Stunden wiederholt. 24 Stunden nach der III. Injection wurden die Augen enucleirt.

Perls, Nachweis von Eisenoxyd. Virchow's Arch. Bd. 39.
Quincke, Ueber directe Eisenreaction. Arch. f. exper. Patholog. Bd. 37 nnd Arch. f. klin. Medicin. Bd. 27.
Sgrosso und Scalini, Annali di Ottolm. XII und Gior. med. de re esercito. Roma. 1893.
Stieda, Einige histolog. Befunde bei trop. Malaria. Centralbl. f. pathol. Anat. Bd. 4.
Stuelp, O., Wird nach subconjunctivalen Sublimatinjectionen Quecksilber ins Augeninnere resorbiert? Arch. f. Augenheilkunde. Bd. 31. 1895.

Register.

A.

Ablatio retinae 2, 17
Abtupfungsmethode 78
Achsencylinderfärbung 87
— Ammoniakal. Carmin 88
— Eisenhaematoxylin (Benda) . 88
— v. Gieson'sche Färbung . . . 88
— Goldfärbung 90
— Mallory'sche Färbung . . . 90
— Nigrosin 88
— Sahli'sche Färbung 89
— Stroebe'sche Färbung . . . 89
Achsenfaser 186
Aderhaut, s. unter Chorioidea.
Aeussere reticul. Schicht . . . 180
Alauncarmin 71
Alaunhaematoxylin 69
Alcohol 15, 39
Alcohol 1/3 (Ranvier) 175
Alcohol in steigender Verstärkung 45
Alcohol. Natronlauge 158
Altmann'sche Corrosionsmethode 137, 224
Altmann'scho Lösung 36
Ameisensäure-Glycerinwasser . . 75
Ammoniakal. Carmin 88
Ammoniak, molybdänsaures 109, 175
Ammoniak, pikrinsaures 107
Amyloide Entartung 120
— Birch-Hirschfeld'sche Methode 122
— Gentianaviolett 121
— Jodgrün 122
— Jodreaction 121
— Jodschwefelsäurereaction . . 121
— Methylenblau, polychrom. . . 122
— Methylgrün 122
— Methylviolett 121
Amyloidkörperchen 123
Anilinöl 79
Anilinölxylol 79
Anilinwasser 74
Aqua Javelli 157
Arg. nitr. 134, 139, 144
Arter. central. corp. vitr. . . . 221
Arter. central. retinae 5, 7
Astrocyten 205
Atrophia bulbi 2
Atrophia N. optici 205
Aufhellen der Schnitte 78
Aufkleben 63
Aufkleben mit Wasser (Spiritus) 65
— mit Eiweissglycerin . 65
Aufschneiden des Bulbus . . . 46
Augenlid 2, 209, 223
Augenmuskeln 2, 8, 210
Augenpigment 156, 234
Auswaschen 40

B.

Bänderschnitte 61
Basalmembran der Hornhaut, vordere 131
Basalmembran der Hornhaut, hintere 141
Bastian u. Pritschard'sche Lösung 140
Beal'sches Carmin 216
Becherzellen 119
Belichtung 162, 169
Benda'sche Eisenhaematoxylinmethode 88
Bergamottöl 78
Berliner Blau. 136, 216
Bethe's Fixation 108
Bindehaut 207
Biondi-Heidenhain'sche Färbung 77
Birch-Hirschfeld'sche Methode . 122
Bismarckbraun 72
Bleichromat 136
Bleu de Lyon 166
Blutbahnen 212
Blutkörperchen 226
Böhmer'sches Haematoxylin . . 69
Boraxcarmin 71
Boraxcarmin-Indigcarmin . . . 226
Bowmann'sche Membrau 131
Bruch'scher Haufen 208

C.

Cajal'sche Methode . . . 100, 172
Cajeputöl 78
Calberla-Ruge'sche Einbettungsmasse 54
Campanula 10

Canadabalsam 79
Canal. Petitii 198
Canal. Schlemmii 147
Carbol-Xylol 78
Carmin (Beale) 216
Carminfärbungen 71
Cataract 197
Cedernöl 78
Celloidineinbettung 47
Celloidin-Paraffineinbettung . . 54
Centralarterie 220
Centralkanal 203
Chlor 157
Chloralhydrat 175
Chlorgold 139
Chloroform 50
Chloroformtod 3
Chlorophan 187
Chlorpalladium 36
Cholestearin 118
Chorioidea 151
— Erkrankungen 2
Chorioidealdrüse 11
Chromogen 94
Chromsäure 28, 175
Chrom-Ameisensäure 23
Chrom-Essigsäure 23
Ciliararterien, Verlauf derselben 6
Ciliarkörper 153
Ciliarmuskel 153
Cohnheim'sche Goldmethode . . 140
Collodiummethode (Weigert) . . 59
Colloide Entartung 120
Conjunctiva 207
Conjunctivalerkrankungen . . 2, 208
Conservirung des Augapfels . . 15
Contractilität der Hornhautzellen 129
Cornea, Erkrankungen 2
— Form 9
— Untersuchung 128
Corpora amylacea 123
— arenacea 124
— flava 124
— versicolorata 123
Corpus ciliare 10
Corrosionsmethode (Altmann) 137, 224
Cox'sche Sublimatfärbung . . . 101
Croupmembran 2

D.

Dammarharz 79
Deckgläschen 63
Deiter'sche Zellen 205
Delafield'sches Haematoxylin . . 70
Dermoidgeschwulst 2
Descemet'sche Membran . . . 141
Diamantfuchsin 74
Dilatator pupillae 154
Dogiel's Methylenblaumethode . 106
Doppelfärbungen 75
Doppeltchromsaure Salze . . . 29
Doppel-Zapfen 188
Dreifarbgemisch 77
Drusen der Glaslamelle 152
Durchschnitte des Augapfels . . 12

E.

Eau de Javel 157
Ebner'sche Flüssigkeit 43
Ectasia bulbi 2
Ehrlich-Biondi'sche Färbung . . 77
Ehrlich's Säure-Haematoxylin . . 70
— vitale Methylenblaumethode . 104
Einbetten nach Calberla-Rnge . 54
— in Celloidin 47
— in Celloidin-Paraffin . 53
— in Natronseife . . . 55
— in Paraffin 51
— in Photoxylin 54
Einschliessen 79
Einstichinjection 229
Eisen 234
Eisenhaematoxylin (Benda) . . . 88
Eiweiss, Aufkleben 65
Elastische Fasern 114
— Färbung n. Unna-Taenzer . . 114
— „ „ Weigert 115
Electrischer Strom 129
Embolie d. Art. central. . . . 5
Embryonen 223
Endkolben 207
Endothel der Cornea 143
— Sclera 147
— Uvea 151, 153
Entfärbungsmittel f. Augenpigment 157
Entkalken 41
Entkalkungsflüssigkeiten . . . 43
— Ebner'sche Flüssigkeit . . . 43
— Müller'sche „ . . . 43
— Palladinmchlorid 44
— Phloroglucin 44
— Pikrinsäure 43
— Salpetersäure 44
— Salzsäure 43

Entkalkungsflüssigkeiten Trichlor-
essigsäure 45
Entwässern der Schnitte . . . 78
Entwickler, photographischer . . 145
Entzündung 21
Enucleation 4
Eosin 74
Episclerale Venen 214
Epithel der Conjunctiva 207
— Cornea 130
Erlitzky'sche Flüssigkeit . . . 28
Erwärmbarer Objecttisch . . . 129
Essigsaures Kali 80
Exsiccator 45

F.

Fächer 3, 10
Fädchenkeratitis 2
Färbemethoden 66
— Alaunkarmin 71
— Ammoniak. Karmin 88
— Amyloide Entartung 121
— Biondi-Heidenhain'sche Methd. 77
— Bleu de Lyon 166
— Birch-Hirschfeld'sche Färbg 122
— Bismarckbraun 72
— Boraxkarmin 71
— Cajal'sche Methode 100
— Carminlösung (Hamann) . . 166
— Cholestearin 118
— Colloide Entartung 120
— Eisenhämatoxylin (Benda) . . 88
— Eosin 74
— Fettfärbung 116
— Fibrinfärbung 116
— Fuchsin 73
— Fuchsin S. 74, 82
— Gaule'sche Vierfärbung . . . 166
— Gentianaviolett 121
— v. Gieson'sche Färbung . 76, 88
— Glykogen 124
— Goldfärbung 90
— Golgi'sche Methode 96
— Haemalaun (Mayer) 71
— Haematoxylin (Böhmer) . . . 69
— Haematoxylin (Delafield.
Grenacher) 70
— Haematoxylin (Ehrlich) . . . 70
— Haematoxylin (Heidenhain) . 70
— Held'sche Färbung 92
— Hyaline Entartung 120
— Jod 121
Färbemethoden Jodgrün . . . 122
— Jodschwefelsäure 121
— Kalk 118
— Kultschitzky'sche Färbung . 87, 167
— Lithionkarmin 72
— Mallory'sche Färbung . 90, 95, 96
— Marchi'sche Methode . . . 87
— Methylenblaumethode . . . 104
— Methylgrün 73, 122
— Methylviolett 121
— Nigrosin 85
— Nissl'sche Methode 91
— Norris und Shakespeare'sche
Färbung 226
— Orange 74
— Orcein 114
— Pal'sche Modification . . . 86
— Perls'sche Reaction 235
— Pikrinsäure 74
— Pikrokarmin (Hoyer) . . . 76, 107
— Pikrokarmin (Ranvier) . . . 75
— Pikrokarmin (Weigert) . . . 76
— Polychromes Methylenblau . 122
— Quincke'sche Reaction . . . 236
— Rehm'sche Färbung 92
— Rubin 73
— Rubin S. 74
— Safranin (Babes) 73
— Safranin (Pfitzner) 73
— Sahli'sche Färbung 89
— Säurefuchsin 74
— Schleimige Entartung . . . 119
— Silberimprägnation . 134, 139, 144
— Stroebe'sche Färbung . . . 89
— Thionin 91, 122
— Toluidinblau 91
— Vergoldungsmethoden . . . 139
— Vesuvin 72
— Weigert'sche Färbung der elast.
Fasern 115
— Weigert'sche Markscheiden-
färbung 83, 166
— Weigert'sche Neurogliafärbung 93
— „ Säurefuchsinfärbung 82
Fasernetz der Uvea 151
Feld, gelbes 10
— rotes 10
Ferrocyankupfer 136
Fett 116
Fettkörnchenzellen 116
Fettkugeln 189

Feuchte Kammer 75
Fibrae arcuatae 133
Fibrillen der Hornhaut 131
Fibrin 116
Fick'sche Entfärbungsmethode . 158
Fixierungsmethoden 26
— Alcohol absol. 39
— Altmann'sche Flüssigkeit . . 36
— Chloralhydrat. 175
— Chlorpalladium 36
— Chromsäure 28
— Chrom-Ameisensäure 23
— Chrom-Essigsäure 23
— Doppeltchromsaure Salze . . 29
— Erlitzky'sche Flüssigkeit . . 28
— Flemming'sche Lösung . . . 35
— Formol 36
— Formol-Chromsäure-Alcohol . 38
— Formol-Müller 38
— Haensel'sche Flüssigkeit . . 144
— Hermann'sche Flüssigkeit . . 36
— Merkel'sche Flüssigkeit . . . 16
— Müller'sche Flüssigkeit . . . 26
— Osmiumsäure 32
— Perény'sche Flüssigkeit . . . 32
— Pikrin-Salicylsäure 31
— Platinchlorid 23
— Platinchlorid-Chromsäure . . 36
— Salpetersäure 31
— Salpetersäure-Müller Fl. . . 32
— Sublimat 29
— Sublimat-Pikrinsäure 30
— Zenker'sche Flüssigkeit . . . 29
Flächenschnitte der Retina . . . 165
Flemming'sche Lösung 35
Fliesspapierabtrocknung 78
Fluorescin 228
Form des Auges 5
Foramen centrale 160
Formalin 16, 36, 101, 173
Formol-Müller 38
Fovea centralis 10, 189
Frühjahrskatarrh 2
Fuchsin 73
Fuchsin S. 74

G.

Gabbet'sche Methode 122
Ganglienzellenfärbung 90
— nach Held 92
— „ Nissl 90
— „ Rehm 92
Ganglienzellenfärbung mit Thionin 91
— „ Toluidinblau 91
Ganglienzellenschicht 179
Ganglion ciliare 211
Gaule'sche Färbung 166
Gefässe 3, 151, 212
Gefriermikrotom 57
Gehirnschicht 176
Gentianaviolett 121
Geschwülste 2
v. Gieson'sche Färbung . . . 76, 88
Glaskörper 201
— Art. central. 221
— Centralkanal 203
— Häute 201
— Spalträume 202
— Zellen 202
Glaslamelle d. Chorioidea . . . 152
Glatte Muskeln 36
Glaucom 2, 46
Gliom 189
Glycerin 79
Glycerin-Gelatine 16
— Methode v. Campbell Posey . 19
— „ „ Haensell 18
— „ „ Marschall . . . 18
— „ „ Miall u. Gerlach . 18
— „ „ Nettleship . . . 17
— „ „ Smith 18
— „ „ Tschemolossow . 19
Glykogen 124
Goldmethoden n. Cohnheim . . 140
— „ Hénoque-Klein 145
— „ Hoyer 145
— „ Löwit 140
— „ Ranvier . . . 139
Golgi'sche Methode . . . 96, 173
Gram'sches Verfahren . . . 73, 111
Granula (Altmann) 113
Granulosa externa 181
Grenacher's Carmin 70
Grenacher'sche Flüssigkeit . . . 158
Griffith'sche Entfärbungsmethode 154

H.

Haemalaun 71
Haematoxylin (Böhmer) 69
Haematoxylin (Delafield, Grenacher) 70
Haematoxylin (Ehrlich) 70
Haematoxylin (Heidenhain) . . 70
Haemosiderin 234

Haensel'sche Flüssigkeit . . . 144
Hamann'sche Karminlösung . . 166
Härten 45
Heizbarer Objecttisch 129
Held'sche Methode 92
Hénoque-Klein'sche Goldmethode 145
Hermann'sche Lösung 36
Höllenstein 134, 139, 144
Hollundermark 56, 99
Hornhaut s. Cornea.
Hoyer'sche Goldmethode . . . 145
Hüttenrauch 63
Hyaline Entartung 120
Hyaloidea 201
Hydrochinon 102
Hydrophthalmos 2, 47
Hydrops vag. N. opt. 4, 206

I.

Japan. Tusche 224
Javellauge 157
Injectionsapparat 218
Injectionsmassen 215, 224
Injectionsmethode 217
Innere reticul. Schicht 179
Intercellul. Lückensystem . . . 131
Jodgrün 122
Jodreaction 121
Jodschwefelsäurereaction . . . 121
Jodserum 175
Iridochorioiditis 2
Iridocyclitis 2
Iris 153
Isolationsmittel s. Macerationsmethoden.

K.

Kaiserling's Methode 17
Kalk 41, 118
Kallius, Fixation 102
Kamm 10
Kammer, feuchte 75
Kapselkataract 193
Karbol-Xylol 78
Karmin (Beale) 216
Karminfärbungen 71, 88
Karminleim 217
Karunkel 2
Käse, Einbettung 164
Keratitis 21
Kernfärbung 69
— Anilinfarben 72
Kernfärbung Haematoxylinfärbung 69
— Karminfärbung 71
Kernstructur 111
Klemmleber 56
Knäueldrüsen 207
Knochen 41
Kollodiummethode (Weigert) . . 59
Kolloide Entartung 120
Kopsch, Formalinmethode . 101, 173
Körnerschicht 180
Korrosionsmethode (Altmann) 137, 224
Krause'sche Endkolben 207
Kreislauf 21
Krönig'scher Lack 79
Kugeln, farbige 187
Kühlmesser 62
Kühne'sche Verdauungsmethode . 143
Kultschitzky'sche Methode . . . 87
Kupfer 237

L.

Lack (Krönig) 79
Laevulose 80
Lamina cribrosa 206, 231
Landolt'sche Keulen 181
Langhans'sche Methode 124
Lavendelöl 78
Lebendes Gewebe 21
Leber'sche Berlinerblaumethode . 136
Leichenfleck 128
Levator palpebrae 2
Ligamentum pectinatum 142
Ligamentum suspensorium . . . 10
Linse 193
Linse, Erkrankungen 2, 197
Linsenepithel 193
Linsenfasern 194
Linsenkapsel 193
Linsenstern 194
Lipochrin 188
Lithionkarmin 72
Löwit'sche Goldmethode . . . 140
Lugol'sche Lösung 73
Luxatio lentis 2
Lymphbahnen 228

M.

Macerationsmethoden 174
— $^1/_3$ Alcohol 175
— Ammoniummolybdänat . . . 175
— Chloralhydrat 175
— Chromsäure 175

Macerationsmethoden Jodscrum . 175
— Osmiumsäure 174
— Oxalsäure 175
— Pikrinsäure 175
— Schiefferdecker'sche Methylmixtur 175
— Schwefelsäure 175
Macula lutea 10, 189, 214
Magenta 74
Mallory'sche Färbung . . . 95, 96
Marchi'sche Methode 87
Margo limitans retinae 176
Marina's Färbung 38
Markirung 5
Markhaltige Nervenfasern . . . 82
Marklose Nervenfasern 87
Markscheidenfärbung 83
Material, Beschaffen desselben . 1
Mayer's Haemalaun 71
Mehrfachfärbungen 75
Meibom'sche Drüsen 209
Membrana hyaloidea 201
Membrana limit. ext. 181
Merkel'sche Flüssigkeit 16
Methylenblaufixation 107
Methylenblaumethode, vitale 104, 146, 156, 170
Methylenblau, polychromes . . 122
Methylgrün 122
Methylmixtur 175
Methylviolett 121
Mikrotom 57
Mikrotommesser 58
Miosis 153
Molybdänsaures Ammoniak 109, 175
Müller'sche Fasern 167
Müller'sche Flüssigkeit . . . 26, 43
Muscul. levat. palpebr. 2
Mydriasis 153
Myeloid 181
Myeloidkörner 189
Myxosarkom 206

N.

Naphthalin 198
Naphthalinlinse 197
Natronlauge, alcohol 158
Natronseife 55
Negative Versilberung 134
Nelkenöl 78
Nervenfaserschicht 177
Nervus opticus 2, 3, 5, 204
Nervöse Elemente, Darstellung derselben 82
Netzhaut s. Retina.
Netzhautablösung 2, 17
Neuroepithelschicht 181
Neuroglia 93
— Färbung n. Mallory . . . 95, 96
— „ „ Weigert 93
Neuroglia der Netzhaut 167
— Methode v. Golgi 167
— „ „ Weigert 168
— „ „ Wolters 169
Neuroglia des N. optic 205
Nigrosin 88
Nissl'sche Methode 90
Norris u. Shakespeare'sche Färbung 226
Nuel'sche Methode 144

O.

Objecttisch, erwärmbarer . . . 129
Objectträger 63
Obregia'sche Photoxylinlappenmethode 60
Oele 78
Oelkugeln 187
Opticus s. N. opticus.
Optogramm 184
Orange 74
Orcein 114
Orientirung am Augapfel . . . 5
Origanumöl 78
Orth'sche Mischung 38
Osmiumsäure 32, 174
Oxalsäure 175

P.

Palladiumchlorid 44
Pal'sche Färbung 86
Pannus trachomatosus 2
Papille 11
Paraffinbefreiung 66
Paraffineinbettung 51
Paraffinofen 51
Pecten 3, 10
Perény'sche Flüssigkeit . . . 32
Perichorioidealraum 231
Perineuralraum 231
Perls'sche Reaction 235
Petit'scher Canal 198
Phloroglucin 44
Photograph. Entwickler 145
Photoxylin 54

Photoxylinlappenmethode . . . 60
Phthisis bulbi 2
Pigment, chorioidales 156
— diffuses 188
— Entfärbungsmittel 157
— „ Chlor 157
— „ Fick'sche Methode . . 158
— „ Grenacher'sche Methode 158
— „ Griffith'sche Methode . 158
— „ Rawitz'sche Methode . 158
— „ Wasserstoffsuperoxyd . 158
— Epithel 188
— Farben 187
— retinales 154, 156
— Reindarstellung 157
— Zellen der Sclera 147
— „ „ Uvea 151
Pikrinsäure 43, 74, 175
Pikrins. — Salicylsäure . . . 31
Pikrins. — Salpetersäure . . . 43
Pikrinsaures Ammoniak 107
Pikrokarmin (Hoyer) 76, 107
— (Ranvier) 75
— (Weigert) 76
Platinchlorid 23
— -Chromsäure 36
Plicae centrales 160
Polychromes Methylenblau . . . 122
Positive Versilberung 139
Präparation d. Auges 12
Pritschard'sche Lösung 140
Processus falciformis 10
Protoplasmafäden 131
Protoplasmafärbung 74
Protoplasmastructur 113
Psammonkörner 124
Pupillarmembran 2, 221
Pupille 9, 153

Q.

Quecksilber 237
Quincke'sche Reaction 236

R.

Rabl'sche Flüssigkeit 17, 30
Radialfaserkegel 176
Ramon y Cajal'sche Methode 100, 172
Randphlyctäne 2
Ranvier's 1/3 Alcohol 175
— Goldmethode 139
Rasirmesser 56
Regulator 52
Rehm'sche Methode 92
Reinigen von Objectträgern etc. . 63
Retina 160
— Belichtung 162, 169
— Erkrankungen 2
— Färbung 166
— Flächenpräparate 161
— Flächenschnitte 165
— Golgi-Cajal'sche Methode . 172
— Macerationsmethoden . . . 174
— Methylenblaumethode . . . 170
— Querschnitte 163
— Schichten der Retina . . . 176
Retinitis pigmentosa 234
Rhodophan 187
Rote Blutkörperchen 226
Rubin 73
Rubin S. 74

S.

Safranin (Babes) 73
— (Pfitzner) 73
Saftlückensystem d. Cornea 129, 133
— d. Descemet'schen Membran . 142
Sahli'sche Färbung 89
Salpetersäure 31, 44
— -Müller. Fl. 32
Salzsäure 43
— Alcohol 69
Säurefuchsin 74, 82
Säure-Haematoxylin 70
Scheibenkanüle 147
Schellackinjection 225
Schema z. Herstellung d. mikrosk. Präparate 81
Schichtenpräparation 13
Schichtstaar 197
Schiefferdecker'sche Methylmixtur 175
Schleimige Entartung 119
Schlemm'scher Canal 147
Schneiden von Celloidinpräparaten 58
— von Paraffinpräparaten . . . 61
Schnittdicke 58
Schnittstrecker 62
Schultze'sches Jodserum . . . 175
Schwann'sche Scheide 206
Schwefelblei 137
Schwefelsäure 175
Schweissdrüsen 207
Sclera 147
Sehnerv 2, 3, 5, 204
Sehnervenatrophie 204

Sehpurpur 182
Sericnschnitte 59
Siderosis bulbi 234
Siebdose 41
Signieren der Präparate 64
Silberbilder, negative 134
— positive 139
Solntio kalii acet. 80
Spinnenzellen 205
Spiritus 15, 39
Staar 197
Stäbchen 181
— -Zapfenschicht 181
Stabilit. 49
Stereoskop. Mikroskop. . 153, 224
Stroebe'sche Färbung 89
Stückfärbung 68, 71
Sublimat 29
— -Pikrinsäure 30
Succinylfluorescin 228
Supravaginalraum 231

T.

Tapetum 11, 152
Tarsus 2
Tenon'scher Raum 231
Terpentin 80
Thermostat 51
Thionin 91, 122
Thoma'scheEntkalkungsflüssigkeit 44
Thränendrüse 2, 210
Thränenkanal 210
Thränensack 2
Toluidinblau 91
Töten der Tiere 3
Trachom 2, 208
Trachomdrüsen 208
Trichloressigsäure 45
Trocknen des Augapfels 15
Trypsin 143
Tuberkelbacillen 112, 123
Tuberkulose 2
Tumoren 2, 36
Turnbull's Blau 136
Tusche, japanische 224

U.

Ueberfärben 69
Ueberosmiumsäure 32
Umranden 79
Unna-Taenzer'sche Färbung . . 114
Uranin 228
Uvealtractus 151, 152

V.

Venet. Terpentin 80
Verdauungsmethode (Kühne) . . 143
Vergoldung s. Goldmethoden.
Verhornung 207
Verkalkung 41
Versilberung 130
— Negative Versilberung . . . 134
— Positive „ . . . 139
— Zellgrenzen 144
Vesuvin 72
Vitale Methyleublauinjection . . 104
Vortexvenen 223

W.

Wanderzellen 128
Wärmeregulator 52
Wärmeschrank 51
Wasser, aufkleben 65
Wasserstoffsuperoxyd 158
Weigert'sche Collodiummethode . 59
— Färbung d. elast. Fasern . . 115
— Fibrinfärbung 117
— Markscheidenfärbung . . . 83
— Neurogliafärbung 93
— Säurefuchsinmethode 82
Wolter'sche Methode 169

X.

Xanthophan 187
Xerose 208
Xylol 78

Z.

Zapfen 186
Zapfenfaserschicht 181
Zellgranula (Altmann) 113
Zellgrenzen 144
Zenker'sche Flüssigkeit 29
Zonula Zinnii 198
Zwillings-Zapfen 188

COUNTWAY LIBRARY
HC 2B9R Z

Digitized by Google